This is a digital copy of a book that was preserved for generations on library shelves before it was carefully scanned by Google as part of a project to make the world's books discoverable online.

It has survived long enough for the copyright to expire and the book to enter the public domain. A public domain book is one that was never subject to copyright or whose legal copyright term has expired. Whether a book is in the public domain may vary country to country. Public domain books are our gateways to the past, representing a wealth of history, culture and knowledge that's often difficult to discover.

Marks, notations and other marginalia present in the original volume will appear in this file - a reminder of this book's long journey from the publisher to a library and finally to you.

Usage guidelines

Google is proud to partner with libraries to digitize public domain materials and make them widely accessible. Public domain books belong to the public and we are merely their custodians. Nevertheless, this work is expensive, so in order to keep providing this resource, we have taken steps to prevent abuse by commercial parties, including placing technical restrictions on automated querying.

We also ask that you:

+ *Make non-commercial use of the files* We designed Google Book Search for use by individuals, and we request that you use these files for personal, non-commercial purposes.
+ *Refrain from automated querying* Do not send automated queries of any sort to Google's system: If you are conducting research on machine translation, optical character recognition or other areas where access to a large amount of text is helpful, please contact us. We encourage the use of public domain materials for these purposes and may be able to help.
+ *Maintain attribution* The Google "watermark" you see on each file is essential for informing people about this project and helping them find additional materials through Google Book Search. Please do not remove it.
+ *Keep it legal* Whatever your use, remember that you are responsible for ensuring that what you are doing is legal. Do not assume that just because we believe a book is in the public domain for users in the United States, that the work is also in the public domain for users in other countries. Whether a book is still in copyright varies from country to country, and we can't offer guidance on whether any specific use of any specific book is allowed. Please do not assume that a book's appearance in Google Book Search means it can be used in any manner anywhere in the world. Copyright infringement liability can be quite severe.

About Google Book Search

Google's mission is to organize the world's information and to make it universally accessible and useful. Google Book Search helps readers discover the world's books while helping authors and publishers reach new audiences. You can search through the full text of this book on the web at `http://books.google.com/`

A propos de ce livre

Ceci est une copie numérique d'un ouvrage conservé depuis des générations dans les rayonnages d'une bibliothèque avant d'être numérisé avec précaution par Google dans le cadre d'un projet visant à permettre aux internautes de découvrir l'ensemble du patrimoine littéraire mondial en ligne.

Ce livre étant relativement ancien, il n'est plus protégé par la loi sur les droits d'auteur et appartient à présent au domaine public. L'expression "appartenir au domaine public" signifie que le livre en question n'a jamais été soumis aux droits d'auteur ou que ses droits légaux sont arrivés à expiration. Les conditions requises pour qu'un livre tombe dans le domaine public peuvent varier d'un pays à l'autre. Les livres libres de droit sont autant de liens avec le passé. Ils sont les témoins de la richesse de notre histoire, de notre patrimoine culturel et de la connaissance humaine et sont trop souvent difficilement accessibles au public.

Les notes de bas de page et autres annotations en marge du texte présentes dans le volume original sont reprises dans ce fichier, comme un souvenir du long chemin parcouru par l'ouvrage depuis la maison d'édition en passant par la bibliothèque pour finalement se retrouver entre vos mains.

Consignes d'utilisation

Google est fier de travailler en partenariat avec des bibliothèques à la numérisation des ouvrages appartenant au domaine public et de les rendre ainsi accessibles à tous. Ces livres sont en effet la propriété de tous et de toutes et nous sommes tout simplement les gardiens de ce patrimoine. Il s'agit toutefois d'un projet coûteux. Par conséquent et en vue de poursuivre la diffusion de ces ressources inépuisables, nous avons pris les dispositions nécessaires afin de prévenir les éventuels abus auxquels pourraient se livrer des sites marchands tiers, notamment en instaurant des contraintes techniques relatives aux requêtes automatisées.

Nous vous demandons également de:

+ *Ne pas utiliser les fichiers à des fins commerciales* Nous avons conçu le programme Google Recherche de Livres à l'usage des particuliers. Nous vous demandons donc d'utiliser uniquement ces fichiers à des fins personnelles. Ils ne sauraient en effet être employés dans un quelconque but commercial.

+ *Ne pas procéder à des requêtes automatisées* N'envoyez aucune requête automatisée quelle qu'elle soit au système Google. Si vous effectuez des recherches concernant les logiciels de traduction, la reconnaissance optique de caractères ou tout autre domaine nécessitant de disposer d'importantes quantités de texte, n'hésitez pas à nous contacter. Nous encourageons pour la réalisation de ce type de travaux l'utilisation des ouvrages et documents appartenant au domaine public et serions heureux de vous être utile.

+ *Ne pas supprimer l'attribution* Le filigrane Google contenu dans chaque fichier est indispensable pour informer les internautes de notre projet et leur permettre d'accéder à davantage de documents par l'intermédiaire du Programme Google Recherche de Livres. Ne le supprimez en aucun cas.

+ *Rester dans la légalité* Quelle que soit l'utilisation que vous comptez faire des fichiers, n'oubliez pas qu'il est de votre responsabilité de veiller à respecter la loi. Si un ouvrage appartient au domaine public américain, n'en déduisez pas pour autant qu'il en va de même dans les autres pays. La durée légale des droits d'auteur d'un livre varie d'un pays à l'autre. Nous ne sommes donc pas en mesure de répertorier les ouvrages dont l'utilisation est autorisée et ceux dont elle ne l'est pas. Ne croyez pas que le simple fait d'afficher un livre sur Google Recherche de Livres signifie que celui-ci peut être utilisé de quelque façon que ce soit dans le monde entier. La condamnation à laquelle vous vous exposeriez en cas de violation des droits d'auteur peut être sévère.

À propos du service Google Recherche de Livres

En favorisant la recherche et l'accès à un nombre croissant de livres disponibles dans de nombreuses langues, dont le français, Google souhaite contribuer à promouvoir la diversité culturelle grâce à Google Recherche de Livres. En effet, le Programme Google Recherche de Livres permet aux internautes de découvrir le patrimoine littéraire mondial, tout en aidant les auteurs et les éditeurs à élargir leur public. Vous pouvez effectuer des recherches en ligne dans le texte intégral de cet ouvrage à l'adresse `http://books.google.com`

No.

BOSTON

MEDICAL LIBRARY,

19 BOYLSTON PLACE.

No.

BOSTON

MEDICAL LIBRARY,

19 BOYLSTON PLACE.

ANNALES

DES MALADIES

DE L'OREILLE, DU LARYNX

DU NEZ ET DU PHARYNX

Saint-Amand (Cher). — Imp. DESTENAY, Bussière frères

ANNALES
DES MALADIES
DE L'OREILLE, DU LARYNX
DU NEZ ET DU PHARYNX

Fondées par MM. ISAMBERT, KRISHABER, LADREIT DE LACHARRIÈRE

PUBLIÉES PAR

A. GOUGUENHEIM ET **M. LERMOYEZ**

Médecin de l'hôpital Lariboisière — Médecin de l'hôpital Saint-Antoine

Avec la collaboration de

MM. les Drs Aysaguer, Bonnier, Boulay, Castex, H. Chatellier, Courtade, Cuvillier, Egger, Gellé, Glover, Laurens, Lœwenberg, Mahu, A. Martin, J. B. Marty, Mounier, Lannois, agrégé de la Faculté et médecin des hôpitaux de Lyon, Garel, médecin des hôpitaux de Lyon, Collet, agrégé de la Faculté de Lyon Etiévant, chef de clinique à la Faculté de Lyon Vacher (Orléans), Couetoux, Texier (Nantes), Ripault (Dijon), Lemariey (Rouen), Lichtwitz (Bordeaux), Griner, Lenhardt (le Hâvre), Hamon du Fougeray (le Mans), F. Suarez de Mendoza (Angers), Raugé (Challes), Aigre (Boulogne-sur-Mer), Bar (Nice) Sénac-Lagrange (Cauterets), Delstanche, Capart, Laurent (Bruxelles), Schiffers (Liège), De Ponthière (Charleroi), P. Koch (Luxembourg et Nancy), Sienes, Neuman (Budapest), Rutten (Namur), Zaufal (Prague), Politzer, Schrötter, Chiari, Hajek (Vienne), Jacobson, Lublinski, F. Peltesohn, E. Meyer, Kirstein (Berlin), Lange (Copenhague), Ouspenski (Moscou), T. Heryng, T. Heiman (Varsovie), E. Woakes, Lennox Browne, St-Clair Thomson (Londres), Labus (Milan), Gradenigo (Turin), Strazza (Gênes), Cozzolino (Naples), Fenoglio (Cagliari), D'Aguanno (Palerme), Solis-Cohen, Randall, Sajous (Philadelphie), Cl. Blake (Boston), Bryson-Delavan (New-York), Sécrétan (Lausanne), C. M. Desvernine (la Havane), A. J. Beehag (Sidney)

Et avec le concours de

MM. les Professeurs Duplay, Tillaux, Terrier et Berger, Drs Périer, Pozzi, Labbé, Humbert, Richelot, Reclus, Broca, Picqué et Guinard, chirurgiens des hôpitaux de Paris, Professeurs Fournier, Grancher, Proust. Drs J. Simon, Descroizilles, Sevestre, Hallopeau, Huchard, Labadie-Lagrave, Danlos, Alb. Robin, Balzer, Barth, Letulle, Chauffard, Netter et Launois, médecins des hôpitaux de Paris, Nimier, agrégé au Val-de-Grâce, J. Teissier, professeur à la Faculté de Lyon, Coyne et Masse, professeurs à la Faculté de Bordeaux, Drs Leval, Hischmann, R. Leudet, Plicque, P. Le Noir, P. Tissier, Reblaub, Hélary, Régnier, Dudefoy, Gastou, Michel Dansac et Mme Nageotte, ex-internes des hôp. de Paris, Lombard, Druault, intern. des hôp. de Paris.

TOME XXIV — 1898

DEUXIÈME PARTIE

PARIS

MASSON & Cie, ÉDITEURS

LIBRAIRES DE L'ACADÉMIE DE MÉDECINE

120, BOULEVARD SAINT-GERMAIN

1898

BOSTON MEDICAL
FEB 25 1899
LIBRARY.

CATALOGUED
FEB 25 1899
E. H B.

Tome XXIV. — N° 7. — Juillet 1898.

BOSTON MEDICAL LIBRARY
FEB 25 1899
4767

ANNALES DES MALADIES DE L'OREILLE, DU LARYNX DU NEZ ET DU PHARYNX

MÉMOIRES ORIGINAUX

I

CONTRIBUTION A L'ÉTUDE DE LA SYPHILIS NASALE

Par le Dr **Louis VACHER**, d'Orléans.

Bien que les lésions de la syphilis nasale soient connues, et qu'on ait publié sur ce sujet un nombre considérable d'observations j'ai cru bien faire, messieurs, en vous apportant trois cas nouveaux qui m'ont paru présenter quelque intérêt.

Nous savons tous que la syphilis secondaire et surtout tertiaire affectionne particulièrement le pharynx nasal et les fosses nasales ; qu'elle s'y cantonne, que pour avoir négligé un examen complet de ses régions, nombre de fois on a vu se produire des dégâts irréparables, tels que la perforation vélo-palatine, des nécroses du vomer, de l'ethmoïde, du corps du sphénoïde ou de l'apophyse basillaire, sans compter l'affaissement des os propres du nez.

Il faut bien noter qu'ordinairement les symptômes de début de la période tertiaire sont très obscurs, qu'ils n'apparaissent en général que cinq à huit ans après les accidents primitifs et ne s'annoncent que par de la céphalée, des névralgies faciales, un catarrhe nasal léger, de l'enchfrènement, une diminution de l'odorat, etc.

A cette période, la rhinoscopie postérieure et l'examen des fosses nasales ne permettent de noter qu'un épaississement des os propres ou de la cloison, une légère tuméfaction de la voûte palatine. Ce n'est que plus tard, lorsque les lésions sont plus accentuées, qu'on aperçoit des ulcérations plus ou moins larges à coloration gris sale, souvent masquées par des croûtes.

Les trois observations qui font l'objet de cette note sont celles de malades qui me sont arrivés porteurs de lésions tertiaires très avancées, totalement méconnues jusqu'au jour de mon premier examen.

Sur les trois cas, deux concernent des syphilis tertiaires, vierges de tout traitement ; la troisième, au contraire, concerne un homme qui pendant plusieurs années avait suivi régulièment un traitement spécifique.

OBSERVATION I. — Monsieur L. 42 ans. En mars 1889, apparition d'un chancre induré, roséole fin d'avril 1889. Commencement du traitement 1er mai 89 par la liqueur de van Swotters 2 grammes par jour et 1 gramme d'iodure de potassium.

Gargarismes et soins de bouche au sublimé.

Ce traitement est suivi pendant deux mois et demi avec quinze jours d'interruption au 20 juillet, il est remplacé par des pilules au proto-iodure de cinq centigrammes.

A ce moment le malade éprouve dans les jambes de fortes douleurs qui cèdent aux frictions mercurielles.

En octobre, nouvelles douleurs dans les jambes plus violentes que les premières. On reprend le traitement intensif : liqueur de van Swietten, iodure, frictions d'onguent napolitain.

A plusieurs reprises pendant l'année 1890, les douleurs dans les jambes reparaissent très violentes, et les pilules de proto-iodure sont reprises, ainsi que l'iodure de potassium.

En 1891, on remplaça le mercure à l'intérieur par les injections dans la région fessière de vaseline mercurielle. En même temps iodure de potassium à l'intérieur 2 à 3 grammes par jour pendant un mois, avec repos d'un mois.

Ce traitement fut continué pendant toute l'année 1891 et toute l'année 1892.

Les douleurs ostéocopes furent faibles pendant cette période, le malade grossit beaucoup.

L'état général était bon, mais l'appétit irrégulier. A chaque reprise de l'iodure, le malade avait un coryza violent, qui cédait progressivement sans interruption du traitement.

Au mois de mars 1893, les douleurs dans les jambes reprirent plus fortes, avec de pénibles insomnies. Les frictions à l'onguent napolitain, l'iodure de potassium à forte dose, ne donnèrent aucun résultat. On y joignit bientôt les bains sulfureux, trois par semaine, pendant quatre mois, jusqu'en janvier 1894. Les douleurs se calmèrent un peu, mais ce fut tout. Les insomnies persistèrent.

Tout traitement fut cessé pendant février et mars 1894. Au mois d'avril 1894, commença le coryza, la diminution persistante de l'odorat avec quelques mauvaises odeurs et une sensation de gêne dans la gorge.

Le médecin qui soignait ce malade depuis six mois déclara que le coryza n'était pas syphilitique, qu'il s'agissait uniquement d'un coryza arthritique. Il l'envoya en juillet 1894 aux Eaux de Cauterets, où le traitement habituel fut suivi scrupuleusement sans amener la moindre amélioration.

Ce fut au commencement d'août 1894 que ce malade vint me consulter pour la première fois. Il se plaignait d'un rhume de cerveau persistant, accompagné de gêne dans la déglutition, de bourdonnements d'oreilles intermittents, de céphalée violente, surtout la nuit, d'insomnies insupportables. Il mouchait très souvent une matière purulente verdâtre qui avait très mauvaise odeur. Son haleine était fétide, mais d'une fétidité particulière ne rappelant pas celle de l'ozène, mais celle de la gangrène.

L'histoire du malade très intelligemment racontée et écrite par lui, me mit vite sur la voie du diagnostic; l'examen des fosses nasales et celui du cavum le confirma immédiatement.

Examen. — Fosses nasales : cloison tapissée de petites ulcérations de coloration gris sale ; muqueuse très congestionnée, perforation de la cloison au tiers postérieur, dénudation de cette partie du vomer qui forme un volumineux séquestre déjà mobile par sa partie supérieure. *Cavum* : la rhinoscopie postérieure montre l'ouverture des choanes largement ulcérée, les pavillons des trompes envahis dans leur portion inférieure qui est ulcérée, grisâtre. Une tige recourbée permet d'imprimer un mouvement de latéralité au sequestre du vomer et du palatin, déjà libre par sa partie supérieure.

La voûte du cavum est encore plus profondément atteinte, une très large ulcération, occupe toute sa portion centrale. Elle se

prolonge jusqu'à celle qui occupe la partie supérieure de la cloison.

Une large irrigation rétro-nasale détersive, entraîne une quantité considérable de croûtes, de pus fétide, le stylet permet d'arriver directement sur une portion dénudée du sphénoïde et de l'apophyse basillaire.

Il m'est impossible de me rendre compte lors de ce premier examen si je suis en présence d'un séquestre de ces os, ce qui me paraît bien probable.

J'institue immédiatement le traitement suivant : Irruption rétro-nasale toute les douze heures avec une solution de salicylate de mercure à 1/20000 obtenue au moyen de la formule que j'ai donnée il y a quelques années. Cette formule permet d'obtenir du salicylate de mercure par double décomposition du bichlorure de mercure et du salicylate de soude.

Bichlorure de mercure.	1 gr.
Salicylate de soude.	2 »
Eau bouillie	1000 »

Cette solution qui contient un peu de chlorure de sodium remplace facilement la liqueur de van Swiettus. Je l'emploie aussi en injections hypodermiques, mais à 1 °/₀.

Je fais prendre en même temps 4 à 6 grammes d'iodure de potassium dans les vingt-quatre heures dans du lait, en ayant soin de prescrire des soins de bouche fréquents avec de l'eau de Vichy et du bétol à l'intérieur.

Au bout de quelques jours, le séquestre du vomer et du palatin fut assez mobile pour être enlevé. Je le fis basculer dans le pharynx en le poussant par les fosses nasales antérieures, avec une tige porte-pansement. Il se produisit une petite perforation du voile, qui ne tardat pas à se cicatriser.

L'ablation du séquestre nasale fut suivie d'une réelle amélioration : mucosités beaucoup moins nombreuses, haleine moins fétide, sommeil, appétit, etc.

Je fus un certain temps sans revoir le malade qui continuait régulièrement son traitement.

Lorsque je le revis vers le milieu de septembre, je le trouvai beaucoup mieux, mais il se plaignait d'un corps dur qui le gênait dans le fond de la gorge et qu'il sentait, me disait-il, lorsqu'avec son doigt, il pressait en haut et en arrière de la luette.

Avec le miroir, j'aperçus un très volumineux séquestre mobile,

occupant presque toute la voûte du cavum ; après m'être rendu compte de sa grande mobilité, je le saisis avec une pince recourbée pour pansement du cavum et pus l'extraire prudemment sans trop de difficultés.

Voici ses dimensions : Séquestre presque rectangulaire à faces légèrement courbes, largeur 25 millimètres, épaisseur 8 millimètres d'un côté, 10 de l'autre, profondeur d'avant en arrière 20 millimètres. Ce séquestre provenait à n'en pas douter de la plus grande partie de l'apophyse basillaire.

Un stylet recourbé, introduit avec précaution dans cette volumineuse anfractuosité, donnait, dans toute son étendue, la sensation d'un corps mou, ce qui me fit redouter de graves complications de méningo-encéphalite. Il n'en fut rien.

Tout au contraire, à partir de ce moment, l'amélioration fut encore plus rapide, les mêmes irrigations furent continuées, mais poussées très doucement et lentement.

A l'iodure, à l'intérieur, je joignis des injections de sel soluble mercuriel, les bains suivis de frictions stimulantes. Un mois après, la voûte pharyngienne était cicatrisée, et de toutes ces manifestations tertiaires, il ne restait au malade qu'une voix nasonnée.

Depuis cette époque, aucune complication nouvelle ne s'est produite. Quatre fois par an, le malade absorbe 100 grammes d'iodure de potassium en un mois.

Il mène une vie très active. Je l'ai revu en novembre 1897, son état restait satisfaisant.

OBSERVATION II. — Mme L., 30 ans, mariée, mère de deux enfants vivants, enceinte de trois mois, vient à ma clinique pour la première fois, en janvier 1897. Elle désire me consulter parce que depuis plusieurs mois, elle parle du nez et mouche des matières qui sentent mauvais.

Elle n'a encore consulté personne et n'éprouve des malaises et des maux de gorge que depuis trois mois. J'obtiens très peu de renseignements sur ses antécédents. Rien de particulier à noter sur ses parents qui jouissent d'une bonne santé. Elle a été mariée à 20 ans, n'a jamais fait de fausses couches.

La recherche de l'accident primitif est négative, pas de chute de cheveux, de roséole, de douleurs nocturnes, d'insomnies, si ce n'est depuis trois. Elle habite une ferme en pleine campagne. Le mal a débuté, me dit-elle, par un violent rhume de cerveau, des bourdonnements d'oreille, de la dureté de l'ouïe intermittente, de la céphalalgie, voix nasonnée.

Comme tous ces symptômes ont coïncidé avec la cessation des règles, elle n'y a pas pris garde, croyant à un simple commencement de grossesse. Mais voyant que le mal augmente au lieu d'aller en diminuant, elle se décide à me consulter.

Examen. Bronche et voile du palais : Perforation à la partie supérieure du voile du palais, large perte de substance au voisinage se dirigeant vers le pilier postérieur gauche, grande ulcération dans le pli salpyngo-pharyngien du même côté, descendant jusqu'à l'amygdale linguale et formant comme une grande fissure verticale non interrompue. Adénopathie légére, déglutition à peine douloureuse, haleine fétide.

La rhinoscopie postérieure révéle une légère perte de substance du vomer et du palatin correspondant à la perforation du voile et tout autour une ulcération arrondie à fond grisâtre, qui doit être une gomme ulcérée.

La voûte pharyngienne est intacte, les pavillons tubaires le sont également. La partie droite du pharynx, les piliers, l'amygdale n'offrent aucune lésion appréciable à l'œil, tout le mal se trouve localisé du côté gauche.

J'institue le traitement suivant : gargarisme et irrigations au salicylate de mercure à 1/20000, frictions mercurielles à haute dose, asepsie de la bouche à l'eau de Vichy. Quinze jours après, iodure de potassium 4 grammes par jour.

Au bout de trois semaines, une amélioration très notable s'était produite : l'ulcération pharyngienne était en partie cicatrisée, ainsi que l'ulcération du voile du palais. Le même traitement fut continué avec quelques attouchements, à la glycérine iodée. Je fus ensuite obligé d'aviser les bords de la plaie et de mettre deux joints de suture pour obturer la perforation vélopalatine. J'observai aussi une suture partielle du voile avec la paroi pharyngienne.

Grâce à ce traitement continué pendant plus de huit mois, avec des intervalles de repos, cette femme se rétablit, ses couches furent bonnes. Elle eut un enfant qui vit actuellement encore et qui ne présente aucun symptôme de syphilis héréditaire. Elle l'a nourri.

J'ai eu l'occasion d'interroger le mari, il n'a pu me fournir aucun renseignement précis. Il prétend n'avoir jamais eu de maladies graves, ni contracté la syphilis.

Ce qui me paraît intéressant dans cette observation, c'est la production rapide des manifestations tertiaires, qui apparaissent en moins de trois ans, parce qu'il me paraît inadmissible que la

syphilis de cette malade soit antérieure à la naissance de son deuxième enfant qui n'avait que deux ans quand elle est venue me voir. Il n'était pas syphilitique.

Je ne pense pas non plus qu'on puisse attribuer ces lésions à du lupus, à la tuberculose, pas plus qu'à de la syphilis héréditaire tardive.

Je signale aussi la localisation de toutes les lésions appréciables, au côté gauche du pharynx et des fosses nasales.

OBSERVATION III. — Cette observation est celle d'un jeune homme C. D. Louis, âgé de 15 ans, né au Brésil de parents français. Le père vit encore, la mère est morte presque subitement en 1892, et de cause inconnue. L'enfant, au dire du père, avait eu une nourrice nègre qui n'était pas saine. Jusqu'à 5 ou 6 ans, santé parfaite. A cette époque adénites multiples, fréquents maux de gorge.

Respiration nasale toujours très difficile, rhinite chronique hypertrophique. Il rentre en France en juillet 93, avec une adénite volumineuse du cou, côté gauche, ganglions derrière l'oreille et derrière la nuque. Ce mauvais état de santé persiste malgré le traitement institué par le médecin du pays : huile de morue, sirop de raifort iodé. En 1895, apparaît la fétidité de l'haleine, la déformation lente de la racine du nez, l'affaissement des os propres.

Le médecin consulté ordonne des irrigations nasales à l'eau boriquée et l'état s'aggrave lentement jusqu'aux premiers mois de 1897.

Le nez se déforme et s'aplatit complètement.

La vision de l'œil gauche diminue graduellement, l'enfant souffre de violents maux de tête et mouche du pus fétide très abondant.

En novembre 1897, on se décide enfin à prendre une consultation d'un spécialiste, parce que la vision de l'œil gauche est complètement abolie et qu'il ne voit presque plus à se conduire de l'œil droit.

On me conduit donc l'enfant le 17 novembre, parce qu'il est aveugle ou peu s'en faut.

En effet, la perception lumineuse est abolie de l'œil gauche et persiste très affaiblie de l'œil droit. Le médecin, quelques jours auparavant, avait déclaré que l'enfant était aveugle par suite d'une tumeur cérébrale, qu'il allait succomber prochainement à une méningite et que, de là, venaient la fièvre violente et les douleurs de tête dont il était atteint.

Examen : *Vision* : névrite optique binoculaire avec congestion intense, circum-papillaire, on limite difficilement les contours de la papille. Perception lumineuse quantitative à droite seulement, abolie à gauche.

Nez : par la rhinoscopie antérieure, on constate une déformation complète des os propres du nez typique dans la syphilis tertiaire. Le nez est complètement affaissé à sa racine. Plusieurs ulcérations sur la cloison du côté gauche.

L'atrophie des cornets inférieurs permet d'éclairer facilement la paroi postérieure du pharynx recouverte de croûtes. Un stylet porte directement en haut, pénètre jusqu'au cornet supérieur, en partie dénudé, sans qu'il soit possible de se rendre compte de la présence d'un séquestre.

Rhinoscopie postérieure : L'examen du pharynx supérieur est très difficile du côté gauche.

On constate d'abord une large adhérence du voile du palais avec la paroi pharyngienne, qui s'étend presque jusqu'à la luette. Il n'existe cependant pas de perforation du voile. La muqueuse du pharynx est sèche, une partie de la luette a disparu, rongée par une ulcération.

Les mouvements du voile étant très limités, il est preque impossible de se rendre compte des lésions du cavum. Un stylet recourbé, promené en tous sens, ne rencontre pas de point dénudé. Le pilier postérieur gauche est adhérent, le pilier antérieur en partie détruit. Du côté droit, les lésions ont été très légères, car on n'en peut constater actuellement.

Le malade met sur le compte des rhumes fréquents les troubles auditifs qui ont consisté en diminution de l'ouïe, bourdonnements, etc.

L'odorat est complètement aboli. Mais reparaît légèrement de temps à autre.

Rien à noter du côté de l'épiglotte et de la base de la langue, rien dans le larynx.

J'institue le traitement classique, frictions mercurielles, sirop de Gibert, irrigations nasales au salicylate de mercure.

En quelques semaines, j'obtiens une grande amélioration. La première qui se manifeste est le retour progressif de la vision. L'œil gauche primitivement atteint, récupère le premier la fonction visuelle, alors que je la croyais définitivement absolue.

En effet, le 24 mars 1898, l'œil gauche lit les gros caractères, tandis que l'œil droit compte seulement les doigts à 20 centi-

mètres et du côté interne seulement. La cécité restant complète dans la moitié externe du champ visuel. Il se produit là des phénomènes optiques qui feront l'objet d'une étude ultérieure.

Du côté du nez l'état est satisfaisant, la rhinorrhée a disparu, la fétidité de l'haleine est presque nulle. Plus d'ulcérations dans les fosses nasales, le stylet ne rencontre plus de surfaces osseuses dénudées.

La médication iodurée est continuée à la dose de 4 grammes par jour. J'interviendrai plus tard sur l'adhérence du voile qui gêne peu la déglutition.

Ces trois observations de syphilis nasale présentent un certain intérêt par la variété, le nombre et la gravité des lésions qui ont évolué sans complications graves et se sont terminées favorablement.

Dans la première, malgré la syphilis reconnue dès le début, malgré un traitement sérieux longuement poursuivi, la syphilis nasale a eu lieu. Elle est passée inaperçue, jusqu'à mon premier examen. Les lésions se sont produites très graves, ont déterminé la formation d'un séquestre basillaire très volumineux, une perforation de la voûte palatine, un séquestre du palatin et du vomer, des ulcérations sur le pavillon des trompes, etc., qui indiquent une syphilis d'une rare malignité. Cependant toutes ces lésions ont guéri, grâce au traitement mercuriel et ioduré intensif, grâce surtout aux irrigations rétro-nasales faites avec le plus grand soin, qui ont profondément modifié l'état local.

Dans la deuxième observation, je note l'évolution rapide de la syphilis qui atteint la période tertiaire en moins de trois ans, l'étendue, la multiplicité des lésions du pharynx, limitées presque entièrement au côté gauche, le prolongement de la fissure salpyngo-pharyngienne jusqu'à la base de la langue, la perte de substance du palatin et du vomer.

Je note aussi l'action rapide du traitement mixte, sur une syphilis non encore traitée, la durée normale de la grossesse, et la survie de l'enfant qui ne présente encore à l'heure actuelle aucune manifestation syphilitique.

Dans la troisième observation, nous trouvons les complications nasales typiques de la syphilis tertiaire, la déformation

caractéristique, résultat de la nécrose des os propres, compliquée de rhinite atrophique et surtout l'abolition momentanée de la vision, qui se rétablit assez vite sur un œil qui en était privé depuis plusieurs mois.

Je ne saurais dans ce cas me prononcer sur l'existence d'une syphilis acquise ou d'une syphilis héréditaire tardive, il ne m'a pas été possible d'élucider ce point du diagnostic.

Je pencherais cependant pour la syphylis héréditaire qui se manifeste souvent par ces lésions de la charpente du nez, entraînant la déformation caractéristique présentée par cet enfant.

Ainsi que dans la seconde observation, le traitement classique intensif a produit rapidement les meilleurs résultats, non seulement du côté des lésions nasales et pharyngiennes, mais du côté des nerfs optiques.

J'insisterai surtout sur les avantages que présentent les irrigations rétro-nasales, avec une solution mercurielle très faible, faites avec la plus grande régularité et la prudence requise, en présence de l'étendue et de la profondeur des lésions.

Ces irrigations très abondantes pratiquées toutes les douze heures, détergent très heureusement la muqueuse nasale et pharyngée, font rapidement cesser la fétidité de l'haleine, s'opposent au progrès des ulcérations qui s'étendraient à l'abri des croûtes et favorisent l'action du traitement général qui doit être longtemps prolongé.

Ces observations sont encore une preuve qu'on ne saurait trop pratiquer la rhynoscopie antérieure et postérieure dans tous les cas où les fosses nasales, le pharynx supérieur peuvent être mis en cause, au lieu de s'endormir dans une insouciance qui n'est plus permise avec nos moyens actuels d'investigation.

Cet examen pratiqué de bonne heure permet seul d'apercevoir les premières manifestations de la syphylis nasale et de parer aux graves complications qui ne tardent pas à se produire, si on néglige un traitement local approprié et surtout le traitement général intensif.

II

CONTRIBUTION A L'ÉTUDE DES OCCLUSIONS ACQUISES ET CONGENITALES DU CONDUIT AUDITIF

Par le Dr **A. COURTADE**. Ancien assistant du service laryngo-otologique de Lariboisière.

Les occlusions plus ou moins complètes du conduit auditif sont rares, si on en juge par le peu de communications faites sur ce sujet ; les comptes-rendus des cliniques otologiques sont, d'autre part, à peu près muets sur les cas en question ; cette malformation congénitale ou acquise soulève cependant plusieurs problèmes du plus grand intérêt, tels que l'opportunité de l'intervention et le mode opératoire.

Nous avons déjà, en 1893, publié dans les *Annales des maladies de l'oreille*, un cas d'occlusion membraneuse du conduit, et en 1895 un autre cas de fermeture à peu près complète de ce canal, chez un enfant qui avait été opéré successivement trois fois sans résultat favorable et que nous avons guéri définitivement par l'opération que nous avons pratiquée.

A l'occasion du diagnostic, nous disions « qu'il est rare que dans les occlusions acquises, en apparence les plus complètes, il ne persiste un canal, si exigu qu'il soit, qui conduit en arrière du rétrécissement ; la raison en est que les sécrétions physiologiques du conduit s'opposent à la fermeture absolue de la cloison ».

Nous avons observé, depuis cette publication, plusieurs cas d'occlusion complète du conduit sans le moindre vestige du conduit auditif qui put indiquer la direction à donner à l'incision libératrice.

OBS. I. — K. Léopold, 32 ans, a été atteint, en 1889, en Annam, de fièvres palustres, pendant un mois, dont il a eu quelques légères rechutes à son retour à Paris.

Le 10 mars 1897, en lavant un tonneau de pétrole avec une solution de soude caustique, il reçoit dans l'oreille droite, une éclaboussure de ce liquide corrosif; aussitôt, l'organe atteint se tuméfie et suppure quelques jours après.

Depuis cette époque, l'écoulement n'a jamais cessé; de temps en temps, le malade ressent des douleurs assez vives dans l'oreille droite et des élancements vers le front et les yeux qui sont plus accusés le matin à son lever et vers les cinq ou six heures du soir.

C'est au mois de juin que l'écoulement par le conduit auditif a disparu, parce que ce dernier s'est rétréci graduellement, au point d'être complètement obstrué par l'adhérence des parois; c'est à partir de ce moment que le malade sentait couler dans la gorge un liquide qui, dit-il, est une vraie infection.

Le 15 décembre 1897, le malade vient se consulter, à l'hôpital Lariboisière, dans le service de M. Gouguenheim.

Nous constatons alors que le conduit auditif droit est complètement fermé par une cicatrice à direction verticale, résultant de l'adhérence des parois antérieure et postérieure; il n'existe pas trace de canal; la cicatrice, située un peu en dedans du fond de la conque, n'est point sensible et ne se laisse pas déprimer par la pression du stylet. Il n'existe aucune tuméfaction des régions voisines de l'oreille.

L'audition est mauvaise, mais n'a pas été étudiée par les diverses épreuves.

Reçu à l'hôpital, nous pratiquons le lendemain l'opération suivante : un ténotome pointu est plongé sur la cicatrice, dans la direction normale du conduit auditif, en se tenant autant que possible, par le jugé, à égale distance des parois cartilagineuses; quand la pointe du bistouri est arrivée à environ *un* centimètre de profondeur, le sang s'écoule mélangé à un peu de pus, ce qui nous indique que nous sommes arrivé en arrière de l'obstacle.

Un stylet cannelé introduit dans le trajet ainsi formé, nous sert de guide pour agrandir l'incision primitive suivant la direction de la cicatrice.

Malgré la dilatation avec le spéculum de Kramer, l'ouverture est insuffisante et nous sommes obligé de pratiquer une incision complémentaire qui, partant de la première, est dirigée vers la paroi postérieure; un drain de 7 millimètres de diamètre pénètre alors facilement dans le conduit restauré.

L'injection d'eau boriquée tombe en partie dans la gorge, ce qui était à prévoir, étant donné la chute du pus dans le pharynx qu'accusait le malade.

A l'examen, pratiqué deux jours après, on constate l'existence d'une otite moyenne suppurée avec perforation ovalaire dans le segment antéro-inférieur du tympan ; la partie cruentée du conduit auditif, représentant l'épaisseur de l'adhérence des parois, a 6 à 7 millimètres de long.

Depuis l'opération, le malade ne sent plus le pus couler dans la gorge, d'où disparition des envies de vomir continuelles qu'il avait avant l'intervention.

L'otite moyenne persiste encore en avril 1898, mais le conduit auditif est assez large pour admettre le spéculum auris de diamètre moyen.

Le libre écoulement du pus par la trompe d'Eustache explique, dans ce cas, l'absence des symptômes cérébraux de rétention, sauf quelques douleurs, et aussi la fermeture complète du conduit auditif que l'on aurait certainement évité si le malade, moins négligent, était venu se consulter plus tôt.

La date relativement récente de l'occlusion, l'intégrité de l'oreille avant l'accident, les troubles digestifs provoqués par l'ingestion du pus et l'innocuité de l'opération étaient autant d'indications pour intervenir et restaurer le conduit oblitéré.

La question est loin d'être aussi simple dans tous les cas et parfois l'on est fort embarrassé pour promettre que l'opération rétablira complètement l'audition ; par un examen méthodique et l'emploi du diapason on peut cependant obtenir des éléments de pronostic sérieux.

Nous allons citer d'autres observations d'occlusion qui n'ont pas été opérées, les malades ayant refusé l'opération ou n'étant plus revenus à la consultation.

OBS. II. — M. Amélie, 16 ans, a été atteinte, vers l'âge de 3 ou 4 ans, d'une inflammation de l'œil droit qui a déterminé l'atrophie complète de cet œil.

Dès sa première enfance, ses oreilles ont présenté de l'écoulement qui n'a cessé qu'à l'âge de 11 ans ; elle se rappelle qu'à l'école elle entendait mal, et depuis la surdité n'a fait qu'augmenter de plus en plus jusqu'à l'heure actuelle.

Ces antécédents sont fort incomplets parce que la jeune malade ne s'en souvient pas et que ce n'est qu'une parente éloignée qui amène la patiente à la consultation de l'hôpital et qui ignore la

marche de cette otorrhée ; il est probable que l'occlusion date de l'époque où l'écoulement a cessé, c'est-à-dire de cinq ans.

Les conduits auditifs se terminent en cul de sac arrondi, sans trace de perforation ou de cicatrice, à une profondeur de 17 millimètres pour le côté droit et 15 millimètres pour le côté gauche.

Le diapason placé près de l'oreille n'est perçu que pendant 10" au lieu de 60", appliqué sur le front, il est entendu également des deux côtés pendant 12", et sur les apophyses mastoïdes pendant 18" à gauche et 22" à droite.

En présence d'une occlusion bilatérale située dans la portion osseuse, mais distante encore du centre du tympan de 5 à 7 millimètres et d'une audition encore suffisante on était autorisé à intervenir.

Le 2 janvier 1897, je pratiquai à gauche avec un bistouri étroit, la malade n'étant pas anesthésiée, une incision de quelques millimètres ; le bistouri sectionne un tissu extrêmement dur sans pouvoir pénétrer profondément ; le stylet introduit dans l'incision, donne la sensation du tissu osseux, bien que je sois encore très loin du promontoire ; il est probable que la cloison cutanée fort épaisse est doublée de produits calcaires, sinon osseux, qui donnent la sensation de rugosité spéciale.

Cette opération exploratrice ne produisit aucune amélioration de l'ouïe ; une intervention plus sérieuse devenait nécessaire, sans qu'on pût exactement prévoir quelle en serait l'issue au point de vue fonctionnel ; mais la malade ne revint plus.

OBS. III. — E. Louise, 17 ans, vient se consulter à l'hôpital Lariboisière pour une otorrhée droite qui a débuté à l'âge de 13 ans, et sur laquelle il n'y a pas lieu d'insister.

L'oreille gauche seule présente pour nous de l'intérêt, car atteinte d'otorrhée à l'âge de 6 mois, l'écoulement persiste jusqu'à l'âge de 13 ans, époque à laquelle remonte probablement l'occlusion complète du conduit que nous constatons ; le cul-de-sac est à 12 millimètres de l'entrée du méat.

Le diapason *la*$_3$ est perçu de ce côté 10" sur 30".

Weber + à droite.

Diapason appliqué sur l'apophyse mastoïde, 16 à 18" des deux côtés.

Auscultation transauriculaire :

à droite : D bosse frontale 7" ; D apophyse mastoïde 15"

à gauche : D — — 4" ; D — — 10"

La transmission du son du diapason a donc lieu à gauche, malgré la fermeture complète du conduit auditif.

L'examen fonctionnel révèle l'intégrité de l'oreille interne, ce qui justifie une opération pour désobstruer le conduit auditif gauche ; mais comme la malade ne présente aucun symptôme douloureux ou alarmant, elle refuse toute intervention.

OBS. IV. — Il s'agit, dans ce cas, d'une absence congénitale du pavillon gauche avec obturation complète du conduit auditif.

Le sujet, âgé de 29 ans, promène, de service en service de médecine, une sclérose en plaques qu'il sait faire valoir pour vivre dans une agréable oisiveté.

L'oreille gauche est représentée par un bourrelet de 5 centimètres de longueur, légèrement oblique en bas et en avant, et faisant une saillie de 1 centimètre vers ses extrémités et 6 millimètres seulement en son milieu. Presque à son extrémité supérieure, il existe un prolongement dirigé en arrière, de 1 centimètre seulement de longueur, qui est dur, cartilagineux, et fait un léger relief sous la peau.

Si on récline en arrière ce bourrelet, on trouve, à 3 centimètres de l'extrémité supérieure, un petit orifice qui conduit dans un cul-de-sac de 4 millimètres de profondeur ; malgré de minutieuses recherches, je n'ai pu constater de communication entre cet orifice et le conduit auditif. Le malade raconte, qu'il y a trois ans, il s'est formé sur le bourrelet auriculaire une tuméfaction qui s'est ouverte spontanément et qui a donné issue, pendant une quinzaine de jours, à des matières blanchâtres ; depuis, il survient de temps en temps des boutons par lesquels il s'écoule des mêmes matières. Le talent d'invention et de simulation du malade ne nous fait accepter ces indications que sous réserves, bien qu'elles soient parfaitement admissibles.

Quoiqu'il en soit de ces antécédents, le conduit auditif ne communique pas actuellement avec l'extérieur.

Le bourrelet est situé en avant du conduit auditif et correspond comme situation à la naissance de l'hélix et du tragus ; en effet, si on presse avec le doigt en arrière de la saillie, on sent une dépression limitée par une surface dure, osseuse : du reste, des mensurations comparatives, pratiquées de chaque côté, confirment les renseignements que l'exploration digitale a fournis.

L'apophyse mastoïde gauche est aussi moins développée que la droite ; le condyle du maxillaire fait aussi moins saillie de ce côté que du côté droit, quand le malade ouvre la bouche. Il existe donc une atrophie appréciable du système osseux périauriculaire du côté gauche.

L'examen fonctionnel, forcément subjectif, et par là même su-

jet à caution, ne doit être accepté que sous bénéfice d'inventaire.

D *las* sur le crâne = pas de prédominance nette

— sur apophyse = 10" à dr. ; 15" à g. (oblitéré).

D air = 3 à 4" à g.

Auscultation transauriculaire 6 à 7" de chaque côté.

Je proposai au malade une opération pour établir un conduit auditif et améliorer ainsi son audition ; il parut accepter volontiers l'intervention, mais quand j'arrivai pour l'opérer, j'appris qu'il avait quitté l'hôpital, la veille, sous un prétexte futile, mais au fond, pour échapper à une opération qui l'aurait privé d'un élément d'intérêt pour se faire recevoir à l'hôpital.

Les indications opératoires dans les occlusions acquises ou congénitales du conduit auditif sont de deux ordres ; lorsque l'oblitération est récente et qu'il existe une rétention purulente ou autre qui provoque des phénomènes cérébraux plus ou moins sérieux, il y a *indication vitale ou urgente* d'intervenir ; mais lorsque les symptômes locaux ou de voisinage ont disparu et qu'il n'existe aucun symptôme de compression intra-auriculaire, que l'occlusion est installée définitivement sans entraîner d'autre symptôme que la surdité, l'indication est moins impérieuse et l'opération, sans être de complaisance, est subordonnée aux résultats de l'examen fonctionnel de l'oreille atteinte : c'était le cas de plusieurs de nos malades.

Chez tous, l'audition aérienne était conservée, dans une proportion très faible pour les uns, assez grande pour les autres ; cette différence peut tenir soit à l'épaisseur de l'occlusion, variable d'un sujet à l'autre, soit à l'état pathologique plus ou moins grave de l'oreille moyenne ou du labyrinthe ; sauf chez le dernier malade atteint d'occlusion par arrêt de développement, chez les autres la soudure était consécutive à une otorrhée chronique alors qu'ils étaient enfants.

La conservation de l'audition crânienne (diapason sur les apophyses) prouvait assez, du reste, que l'oreille n'était point irrémédiablement perdue.

Si l'opération était indiquée et pouvait donner des résultats favorables au point de vue fonctionnel, chez les malades où l'affection était acquise, elle était discutable chez le sujet de notre dernière observation qui était un cas de malformation

congénitale ; bien qu'il eut une oreille normale, nous avons cependant proposé une intervention parce que l'examen fonctionnel nous indiquait que l'arrêt de développement de l'organe avait peu ou pas intéressé les oreilles moyenne et interne.

Du reste, la bénignité de l'opération justifiait une pareille tentative, car nous sommes heureusement loin de l'époque ou Leschevin écrivait que « si ce défaut n'existait que dans une oreille et que l'autre fût saine, je ne ferais point d'opération parce que le malade, entendant passablement d'un côté, les avantages que lui procurerait la jouissance d'une seconde oreille ne seraient pas suffisants pour contrebalancer les douleurs et les accidents de l'opération, joints à l'incertitude du succès. Je ne hasarderais donc la perforation que dans le cas d'une surdité complète et je proposerais ce moyen comme douteux en m'appuyant sur ce principe fondamental si souvent allégué, qu'il vaut mieux employer un remède incertain que de n'en faire aucun ».

(Leschevin : *Mémoire sur la théorie des maladies de l'oreille*. Prix de l'Académie de chirurgie, 1763).

III

SUR UN CAS DE RÉTRÉCISSEMENT BRUSQUE DE LA TRACHEE

Par le Dr **VICTOR TEXIER** (de Nantes) (1).

J'ai l'honneur de vous soumettre l'observation d'un malade, mort d'un rétrécissement de la trachée à évolution rapide; cette observation, uniquement clinique, manque du contrôle anatomo-pathologique, cependant elle nous semble mériter à certain point de vue votre attention.

Je fus appelé, le 20 mars 1898, par mon ami le Docteur Blaizot, de Doulon, auprès d'un jeune homme atteint depuis la veille au soir d'une dyspnée survenue subitement.

Le Docteur Blaizot nous apprend que le malade H. G... âgé de 15 ans et demi, a toujours été d'une santé délicate ; notons cependant aucun antécédent tuberculeux dans la famille. D'apparence chétive, le dos voûté, avec pâleur de la face et des téguments, le malade n'a aucune maladie grave jusqu'en juin 1896 où il fait une pleurésie droite avec épanchement qui évolue sans incident et sans grande réaction ; du reste, il n'est alité qu'une huitaine de jours environ et semble entièrement guéri à la fin de l'année 1896. Il ne présente dans la suite aucun signe pulmonaire d'origine bacillaire. Dans les premiers jours de mars 1898, il se plaint d'une certaine gêne à la déglutition, gêne qu'il localise à la partie supérieure du sternum, mais si peu accentuée qu'il ne s'en occupe nullement ; sa respiration de plus est absolument normale.

Le 19 mars au soir, après avoir travaillé comme d'habitude à son métier de serrurier, il rentra chez lui bien portant et se mit à table. En mangeant le potage, il fut pris brusquement d'un étran-

(1) Communication faite à la société française d'otologie, de laryngologie et de rhinologie. Mai 1898).

glement, porta la main à la gorge, se leva et fit des efforts de vomissements sans résultat. La difficulté respiratoire augmenta très rapidement, puis survint un véritable accès de suffocation avec perte de connaissance pendant une demi-heure environ. Pendant quelques heures, le malade fut en proie à une dyspnée encore assez forte, mais la respiration devint plus facile dans la nuit.

Je fus appelé le lendemain matin et je constatai avec le Docteur Blaizot l'état suivant : le malade a une respiration assez calme, sa voix ne présente aucune modification. L'examen méthodique des poumons ne donne à la palpation, la percussion et l'auscultation, aucun signe anormal. L'examen du cœur et de l'aorte est absolument négatif ; le pouls est bon, régulier et isochrone des deux côtés. Pas de trouble du côté de l'œsophage et de l'estomac.

L'inspection du cou à la partie antérieure montre un peu de tirage sus-sternal. Il n'existe aucune déformation de la région cervicale ; la trachée et le larynx ont leur situation et leur mobilité normales : en palpant la trachée à sa partie sus-sternale, on sent un léger frémissement, perçu seulement à l'expiration. On ne constate aucun ganglion cervical antérieur ou latéral.

L'examen de la bouche ou du pharynx ne décèle rien d'anormal. On passa alors à l'examen laryngoscopique. On ne constate au larynx aucune lésion ; l'épiglotte, les replis aryténo-épiglottiques sont absolument sains, sans la moindre trace d'œdème. Les régions aryténoïdienne et interaryténoïdienne ne présentent aucune altération. Les cordes vocales ont leur couleur normale ; sous l'influence des mouvements respiratoires et dans l'émission des sons graves ou élevés, elles ont leur mobilité normale et il n'existe aucune trace de paresie on de paralysie.

La glotte, assez large, nous permet un examen complet de la trachée ; ses premiers anneaux jusqu'au dixième environ, ne présentent aucune déformation et il n'existe aucune lésion de la muqueuse. En faisant redresser la tête du malade un peu en arrière et en me mettant debout, je constatai à la partie inférieure de la trachée un rétrécissement assez notable. A ce niveau, la trachée, au lieu de présenter sa forme normale d'un anneau dont le quart postérieur aurait été retranché, offrait la figure d'un ovale à direction oblique de droite à gauche et d'arrière en avant. Il semblait que la moitié gauche de la paroi postérieure de la trachée ait été repoussée en avant ; au niveau du rétrécissement, on ne distinguait plus les anneaux et la muqueuse était rouge et œdé-

matiée. La lumière de la trachée, par ce fait, était réduite à la moitié de ses dimensions normales.

L'état du malade ne paraissant pas aussi alarmant que la veille, l'état général étant aussi bon que possible, nous nous contentons de prescrire une potion tonique et des fumigations calmantes.

Le soir, nous revoyons le patient vers les 6 heures ; la journée avait été relativement assez calme sans aucun accès de suffocation L'examen du cœur, des poumons et du larynx est toujours normal. Bien que les inspirations ne soient pas plus fréquentes, le malade se laisse examiner un peu moins facilement ; la trachée nous semble avoir changé un peu d'aspect ; la rougeur de la muqueuse paraît plus étendue et le rétrécissement plus prononcé.

Dans ce cas, une simple trachéotomie ne devant pas nous donner le moindre résultat, (le rétrécissement de la trachée se trouvant à sa partie inférieure) nous remettons au lendemain une consultation avec notre ami le Docteur Vignard, chirurgien des Hôpitaux.

La nuit, la respiration est devenue de plus en plus embarrassée, et quand nous arrivons le lendemain matin, le malade, affaissé, pouvant à peine parler, est dans un état de dyspnée continuel. L'examen du cou ne décèle rien de nouveau ; pas de déformation ; le frémissement est plus prononcé que la veille au niveau de la fourchette sternale, il existe du cornage et le tirage est plus accentué. L'examen laryncoscopique n'est pas pratiqué.

On se met en devoir de pratiquer immédiatement la trachéotomie et de franchir le rétrécissement, s'il est possible. Le malade est mis sur le dos, dans la situation ordinaire, et on lui donne du chloroforme. A peine quelques bouffées sont-elles absorbées, la respiration s'arrête pour reparaître après quelques mouvements de respiration artificielle, mais moins forte qu'auparavant. Le Docteur Vignard pratique la trachéotomie le plus bas possible, essaie plusieurs canules de diverses longueurs et de calibres différents. aucune ne peut franchir complètement le rétrécissement. L'une d'elles paraît assez longue pour permettre l'entrée de l'air pendant quelques secondes mais finit par se boucher. On essaie d'introduire un drain solide à paroi épaisse, il est aplati par le rétrécissement. Plusieurs tentatives infructueuses sont tentées et, malgré tous nos efforts, le malade succombe entre nos mains.

Elargissant la plaie trachéale, nous avons pu nous rendre compte, à l'aide du doigt, de l'étendue et de l'étroitesse du rétrécissement trachéal. Le petit doigt, introduit dans la trachée, atteint à 4 ou 5 centimètres le rétrécissement qui est pour ainsi dire in-

franchissable. On sent surtout à la partie postérieure une masse dure, se laissant difficilement déprimée ; en avant également épaississement de la trachée.

Telle est, Messieurs, l'observation que nous vous soumettons. Il s'agit, comme vous le voyez, d'un rétrécissement aigu de la trachée à évolution très rapide puisque la mort est survenue en 40 heures.

Quelle est la cause de ce rétrécissement? Nous ne pouvons évidemment ne nous livrer qu'à des hypothèses, puisque l'examen nécropsique nous fait défaut. L'âge du jeune homme, l'absence de tare syphilitique chez lui et ses parents, ses antécédents, la soudaineté du début de l'affection nous permettent d'être bref sur le diagnostic.

Nous éliminons donc le rétrécissement dû à la syphilis ou résultant d'ulcération antérieure de cause infectieuse. De même n'avons-nous pas à discuter ici le cas d'un corps étranger de la trachée ou de l'œsophage.

Deux hypothèses seules semblent mériter l'attention : S'agit-il d'un abcès par congestion dû à une tuberculose vertébrale ou s'agit-il d'une adénopathie trachéo-bronchique ?

L'abcès par congestion, descendant au-devant des muscles de la région prévertébrale et se collectant sur la ligne médiane, peut évidemment apparaître subitement et comprimer la trachée. Mais il comprimerait également l'œsophage et nous n'avons observé chez notre malade pendant le cours de son affection aucun trouble de ce côté, pas le moindre vomissement. De plus, le patient ne s'était jamais plaint de gêne dans les mouvements du cou, ni d'aucun phénomène douloureux cervical, symptômes fréquents dans la tuberculose vertébrale supérieure.

Nous croyons donc plutôt qu'il s'agit là d'une adénopathie trachéo-bronchique, par l'absence même des troubles œsophagiens. Aucun autre signe, évidemment, ne plaide en sa faveur, mais nous savons que dans les tumeurs du médiastin il est fréquent de voir une lésion ne se trahir que par un phénomène isolé.

Il n'est pas besoin de discuter longuement le traitement dans

ces cas de rétrécissement de la trachée à la partie inférieure. Une simple trachéotomie faite au-dessus du point rétréci ne pouvait donner aucun résultat ; les dilatateurs seuls (que nous n'avions pas sous la main) pouvaient nous permettre de franchir le rétrécissement ; malgré cela, l'issue n'aurait pas été moins fatale à brève échéance.

En résumé, nous admettons qu'il s'agissait là d'un rétrécissement aigu de la trachée par un ganglion trachéo-bronchique. Le point intéressant nous a semblé résider dans la brusquerie du début et l'évolution rapide de la maladie terminée par la mort en 40 heures.

IV

CONTRIBUTION A L'EXPLICATION DE LA TOUX PSEUDOCROUPALE

Par le Dr O. **FRANKENBERGER**, Privat docent de laryngologie à l'Université tchèque de Prague (1).

Les symptômes principaux de la laryngite aiguë des jeunes enfants, connus sous le nom de « pseudocroup », sont la dyspnée et le timbre caractéristique de la toux qui ressemble à l'aboyement d'un chien. On désigne cette toux comme croupale, quoique dans le vrai croup la toux soit ordinairement tout à fait différente, étaphonique dans la plupart des cas. Quant à la cause de la sténose du larynx et de la toux « pseudocroupale », les auteurs ne sont pas encore d'accord. Tandis que quelques-uns l'expliquent par un spasme des cordes vocales, les autres accusent l'accumulation et le desséchement de la sécrétion dans le larynx pendant la nuit, qui rétrécit la glotte. Schrötter, Gottstein, Robin, Maixner sont de cet avis ; ce dernier (2) pense que la cause de ces accès n'est pas toujours exclusivement le spasme de la glotte, mais aussi le desséchement de la sécrétion pendant le sommeil qui, en se déposant sur les cordes vocales, rétrécit la glotte et occasionne des mouvements reflexes des cordes et d'autres symptômes. Si la sécrétion se détache, soit par un cri violent, soit par la toux ou les vomissements, le danger de suffocation est écarté d'un seul coup.

De nombreux auteurs ont assuré que ces deux symptômes résultaient d'un gonflement sous-glottique, mais puisque

(1) Travail de la clinique interne du Prof. Maixner, de Prague.
(2) Maixner. — Speciel Pathol. und Therap., 1807. I, pag. 8.

l'examen laryngoscopique jusqu'ici n'a été que très rarement effectué, la question ne pouvait encore être résolue définitivement. Le nombre des auteurs qui acceptent cette dernière explication va en augmentant ; je ne nommerai que Störk, Rauchfuss, Moldenhauer, Rosenberg, Thomayer.

Thomayer (1) a observé un garçon de 11 ans atteint d'enrouement et de toux croupale, depuis quelques jours. Par la laryngoscopie on put constater un gonflement de la région sous-glottique tel que la largeur du larynx ne dépassait pas le diamètre d'une plume d'oie ; l'auteur assure que c'est ce gonflement sous-glottique qui cause le singulier timbre de la toux dans le pseudocroup.

Krieg (2) dit : « On a accepté comme explication du pseudocroup des troubles hyperkinétiques, mais personne ne les a encore vus. Reste de l'idée collective du pseudocroup la laryngite sous-glottique qui consiste en un gonflement inflammatoire de la muqueuse sous glottique. » Plus loin (page 394).

« D'après quelques observateurs l'aspect anatomique consiste en un gonflement et une rougeur de la muqueuse sous-glottique. Celui-là peut s'élever jusqu'au contact des deux côtés, celle-ci jusqu'à la coloration sanglante. Dans les cas graves l'inflammation ne se bornera pas à la muqueuse, mais elle envahira aussi le tissu sous-muqueux. Du degré de l'inflammation dépendra l'existence ou l'absence d'enrouement ».

Jurasz, Gottstein, Suchannek ne pouvaient se convaincre de l'existence du gonflement sous-glottique, et d'une sténose inflammatoire générale. *Schech* dans son récent *Traité des maladies du larynx* (3) trouve singulier que le même gonflement ayant duré toute la journée sans accidents, reparaisse subitement la nuit suivante, et il est d'avis que ce n'est pas le gonflement catarrhal seul, mais aussi le desséchement des sécrétions pendant la nuit qui détermine la sténose laryngienne. Quant à la toux, il n'en donne pas d'explication.

(1) Thomayer. — *Casopisceskychleharu*, 1894, n° 41.
(2) Heymann. — Handbuch der Laryngologie. u. Rhinologie, 1897, pag. 392.
(3) Schech. — Die Krankheiten des Kehlkopfs der Luftrohre, 1897.

J'ai observé un cas de pseudocroup, qui me paraît assez intéressant pour être communiqué.

Le 18 janvier 1898, une femme nous amène un garçon de 4 ans et demi qui, la nuit précédente, eut un accès de dyspnée et une toux aboyante; la respiration devenait beaucoup plus difficile lorsque l'enfant était couché que quand il se levait. Le lendemain la respiration était un peu plus libre, la toux toujours aboyante. C'est la troisième fois que l'enfant a une crise semblable, il eut la première deux ans auparavant. La sténose du larynx était toujours si prononcée que les médecins traitants pensaient qu'il s'agissait de la diphthérie; mais le laryngoscope nous révéla une autre cause : les cordes vocales étaient modérément hypérémiées, sans pseudomembranes, sous les cordes deux bourrelets symétriques rouges, qui rétrécissaient le larynx. Nous ordonnâmes au petit malade des inhalations des vapeurs d'eau chaude, et comme médication interne de la codéine avec de l'eau de laurier-cerise. Le lendemain les bourrelets avaient disparu, le malade était rétabli à l'exception d'une toux légère qui persista encore quelques jours.

Comment expliquer la disparition rapide des bourrelets sous-glottiques? Nous pouvons encore citer Krieg (*l. c.*) qui s'exprime de la manière suivante : La particularité la plus frappante consiste en ce que les accès surviennent à peu près exclusivement la nuit, qu'ils s'amendent quand le malade se lève et s'aggravent quand il se couche et surtout que dans quelques cas un médecin appelé sur le champ ne constate aucun gonflement sous-glottique. Cette dernière observation a même soulevé un doute, pour savoir si les crises provenaient d'un gonflement ou plutôt d'un spasme glottique. Tous ces faits peuvent être expliqués par l'ancienne hypothèse d'un gonflement sous-glottique, en attribuant à la muqueuse une prédisposition marquée au gonflement et dégonflement, une vivacité comparable à celle de la muqueuse nasale, pourvue d'un tissu érectile « que nous connaissons depuis longtemps déjà ».

Thomayer est du même avis; il dit qu'une aussi rapide tuméfaction de la région sous-glottique disparaissant aussi rapidement s'explique simplement par l'existence supposée d'un

tissu érectile dans cette région, et qu'il serait fort intéressant d'examiner la région sougtottique à ce point de vue [1].

Plus d'un lecteur se demandera si le gonflement joue aussi un rôle dans le vrai croup? car il est hors de doute que le larynx est rétréci par des pseudomembranes ayant envahi les bandes ventriculaires et les cordes vocales. Par des examens systématiques on est souvent parvenu à des découvertes inattendues; je ne rappelerai que les paralysies récurrentielles qui ont été souvent révélées par hasard. C'est ainsi que je fus frappé par une découverte laryngoscopique chez un enfant de 5 ans qui, il y a quelques semaines, fut reçu pour une diphthérie à la clinique tchèque des enfants malades. Je ne trouvai de pseudomembranes que sur la face postérieure de l'épiglotte et sur la muqueuse aryténoïdienne; les bandes ventriculaires et les cordes vocales étaient libres et mobiles; mais au-dessous de la glotte je vis des bourrelets d'un rouge foncé, symétriques, tout à fait semblables à ceux que j'ai décrits plus haut. L'affection était bénigue, le malade guérit rapidement, tandis que son frère, qui était tombé malade en même temps et avait été transporté à l'hôpital avec lui, mourut chemin faisant.

Je ne puis naturellement tirer aucune conclusion de cette unique observation. Des recherches ultérieures décideront s'il faut attribuer à ce gonflement sous-glottique dans la diphthérie laryngée une importance pathologique.

Je remercie le Prof. Maixner, dans le service duquel j'ai observé le cas que je viens de rapporter, de la grande libéralité avec laquelle il met à ma disposition le matériel laryngologique de sa clinique, et de son amabilité qui m'a permis de publier cette petite contribution à l'explication d'un signe non encore éclairci.

[1] Communication orale.

SOCIÉTÉS SAVANTES

SOCIÉTÉ AUTRICHIENNE D'OTOLOGIE (*Suite et fin*) (1)

3. A. Politzer. — **Sur les anomalies persistantes du tympan.** — Tout d'abord P. rappelle la cicatrisation du tympan dans les pertes de substances traumatiques et pathologiques caractérisant la puissance de régénération de cette membrane. Les couches du tympan ne participent pas toutes également au processus régénératif. Dans les pertes de substance restreintes à la suite de traumatismes ou de perforations dues à des otites moyennes suppurées aiguës, la perforation tympanique peut se refermer par du tissu de néo-formation sans offrir de différence appréciable dans la membrane. Quand la perte de substance est plus importante, il se forme en général une mince cicatrice, où les éléments de la substance propre sont rares ou manquent totalement. Dans les perforations traumatiques, l'occlusion peut avoir lieu par des couches épidermiques, ou par une couche muqueuse ce qui est le plus souvent le cas. P. montre un tympan cicatrisé pris sur une femme de 78 ans sur lequel on reconnaît la cicatrisation par une couche muqueuse. Il rapporte des observations où pendant la vie on reconnaissait à l'examen oculaire une cicatrice tympanique, tandis qu'à l'autopsie on s'apercevait que la perforation était remplacée par une couche épidermique.

On sait que presque toujours les anomalies tympaniques traumatiques récidivent, tandis que celles qui suivent les otites moyennes suppurées chroniques persistent assez longtemps.

P. a récemment observé trois cas de cette dernière catégorie. Le premier concerne une jeune fille de 17 ans ayant succombé à une méningite basilaire tuberculeuse aiguë avec suppuration de l'oreille droite et affection de l'oreille gauche. Au microscope, on voit sur la membrane tympanique gauche une perforation étendue devant le marteau et une petite derrière. La perforation était comblée par une couche d'épiderme.

Le même fait a été observé chez le second malade atteint de perforation tympanique centrale droite.

P. expose les avantages et les inconvénients des perforations persistantes du tympan et fait remarquer que souvent, après

(1) Voir n° de Juin

l'occlusion de la perforation, l'état de l'audition empire et que des bruits subjectifs surviennent, de sorte qu'il vaut mieux maintenir l'ouverture.

4. C. Biehl. — **Occlusion des perforations tympaniques épithélialisées.** — Les perforations persistantes du tympan étant une cause de réforme pour le service militaire, le médecin cherchait à améliorer l'audition, mais il fallait trouver un procédé facilement applicable.

Les bons résultats obtenus par Okuneff dans le service otologique de l'hôpital militaire Nicolas à Saint-Pétersbourg, par la cautérisation à l'acide trichloracétique des bords de la perforation, engagèrent Gomperz à essayer ce traitement. Ces essais furent couronnés de succès, de même que ceux de Barnick à la clinique otologique de Graz et d'Alt à la clinique de Gruber.

La technique de ce procédé est aisée. Après anesthésie de l'oreille moyenne avec une solution de cocaïne de 10 à 15 %, on touche les bords de la perforation ainsi que la muqueuse malade de l'oreille moyenne avec des cristaux d'acide placés dans une anse. Afin d'empêcher une trop grande quantité d'acide d'envahir l'oreille, on fera un lavage consécutif avec de l'eau. On cautérisera tous les huit ou neuf jours.

B. Rapporte quelques observations.

1. S., sous officier, a eu la variole étant enfant ; il y a cinq ans il tomba dans un fossé et fut soigné pendant sept semaines à l'hôpital François-Joseph pour une commotion cérébrale accompagnée d'un écoulement de l'oreille droite qui cessa rapidement. Depuis l'ouïe est défectueuse.

W.

Epreuve de l'ouïe : R < L.

12 f. 10.

A gauche la moitié postérieure de la membrane tympanique est perforée, les bords rougis, tuméfiés ainsi que la muqueuse de la caisse ; la niche de la fenêtre ronde est également visible.

Cautérisations répétées avec de fortes solutions qui ne rétrécissent pas la perforation, aussi le traitement est-il abandonné.

2. J. B., soldat d'infanterie, a reçu il y a quatre mois des coups sur la tête et surtout sur l'oreille gauche. Au bout de quelques jours, écoulement de courte durée de l'oreille gauche ; depuis surdité et parfois vertiges.

L'acuité auditive atteint plus de six mètres des deux côtés pour le chuchotement accentué.

A droite le tympan est d'un gris perle, peu rétracté ; cône lumineux faible.

Le tympan gauche est perforé. La muqueuse de la caisse pâle, sèche, brillante.

Quatre cautérisations ont suffi pour fermer la perforation.

Au bout de quatorze jours, le malade rentre à l'hôpital, ayant reçu un coup sur l'oreille précédemment affectée.

On voit dans le conduit auditif externe gauche et sur la membrane tympanique une poudre jaune répandue (xéroforme). Dans la portion postéro inférieure on distingue nettement une cicatrice de la dimension d'une tête d'épingle. En avant et en bas, dans la région de la base du cône lumineux, une fente dont les bords sont pâles et ne réagissent pas. Les vaisseaux de la muqueuse de la caisse sont légèrement injectés.

On laisse l'oreille en repos, on insuffle seulement un peu de xéroforme, et en huit jours la perforation est de nouveau fermée.

3. J. B., soldat d'infanterie, a eu à l'âge de 8 ans une suppuration de l'oreille gauche qui a cessé depuis 10 ans environ. Ayant reçu un soufflet il y a quinze jours sur cette oreille, on le porta à l'hôpital.

L'acuité auditive dépasse 6 mètres des deux côtés pour le chuchotement accentué.

Oreille droite : tympan gris-perle, mat.

Le tympan gauche offre une perte de substance triangulaire à la base du cône lumineux.

Au bout de trois semaines, cautérisations qui en cinq séances amenèrent l'occlusion totale.

4. D. D., soldat d'infanterie, ayant souffert cinq ans auparavant d'un écoulement de courte durée.

Acuité auditive : 6 mètres à droite ; 8 mètres à gauche.

Le tympan droit est gris-perle, épais, terne ; dans la partie postéro-inférieure, près du bord, perforation ronde avec bords calleux.

A gauche le tympan est atrophié, transparent, terne ; le cône lumineux manque ; dans la portion antéro-inférieure, tache sombre.

Cinq cautérisations ont suffi pour obtenir une occlusion permanente.

5. S., soldat d'infanterie, a eu la variole à 14 ans avec écoulement de l'oreille droite. Depuis le malade perçoit de ce côté un bruit vésiculaire quand il renifle.

A droite, acuité auditive 2 mètres ; 6 mètres à gauche.

Le tympan droit est terne, atrophié, transparent, dans la partie postéro-inférieure, perforation à travers laquelle on distingue la niche de la fenêtre ronde.

L'état du tympan est le même à gauche, moins la perforation.

Des cautérisations répétées avec une solution à 50 % ne provoquent pas la moindre réaction ; légère hémorrhagie de la muqueuse de la caisse qui se résorbe rapidement.

6. L. M. a souffert étant enfant d'un écoulement de courte durée de l'oreille droite.

Acuité auditive à droite 3 mètres, à gauche, 12 mètres pour le chuchottement accentué.

Oreille droite : membrane tympanique atrophiée, terne, perforation au centre d'une cicatrice de la paroi interne.

Oreille gauche normale.

Quoiqu'au bout de dix séances on n'observe aucun changement appréciable, on décide de continuer les cautérisations.

7. M., caporal, affecté en novembre dernier de toux violente avec douleurs dans la poitrine et expectorations muqueuses ; il y a dix jours, douleurs de l'oreille droite survenues quatre jours avant à la suite d'une garde de nuit ; pas d'écoulement, le malade avait toujours eu les oreilles saines.

L'acuité auditive dépasse 6 mètres des deux côtés pour le chuchotement accentué.

A l'examen, on voit la partie supéro-postérieure du tympan droit recouverte d'une vésicule épithéliale qui semble remplie d'un liquide légèrement trouble.

A gauche la membrane tympanique est épaissie, dans la partie postéro-inférieure, près du bord, perforation à bords calleux.

Du 23 novembre au 3 janvier, on pratique sept cautérisations, d'abord avec une solution à 10 %, mais celle-ci ne produisant qu'une réaction insignifiante on essaie d'une solution à 5 % qui détermine rapidement la régression de la perforation au point que le 3 janvier on ne voit plus qu'une cicatrice.

8. A. M., hussard, reçut, 5 ou 6 jours avant son entrée à l'hôpital, un soufflet sur l'oreille droite d'un chef de patrouille ; depuis il accuse des bourdonnements et de la dureté d'oreille. Il y a 3 ans, il avait déjà reçu un coup sur la même oreille.

Acuité auditive dépassant 6 mètres pour le chuchottement accentué.

A droite, tympan gris perle, peu rétracté, cône lumineux étroit.

Sous la courte apophyse, touchant le manche du marteau, se trouve une perforation de 2 millimètres de long, dont les bords sont pâles et légèrement épaissis.

Pensant que la perforation n'était pas le résultat du dernier soufflet, mais plutôt de celui appliqué trois ans auparavant, on cautérisa les bords avec de l'acide trichloracétique. Réaction minime. Il fallut 15 cautérisations en deux mois pour obtenir l'occlusion.

9. Le capitaine K. a souffert, de 1877 à 1880, d'un écoulement de l'oreille droite. En quittant l'Académie, on lui conseilla de ne pas parler de son affection auriculaire qui pourrait le faire réformer, tandis qu'il pouvait espérer devenir général. L'écoulement cessa, mais la surdité augmenta et un écoulement de l'oreille gauche décida le capitaine à venir à l'hôpital.

Acuité auditive 3 mètres à droite ; 1 mètre à gauche.

Oreille droite : lacune sèche, étendue du tympan, dont le reste est épaissi, gris blanchâtre ; la muqueuse visible de la caisse est pâle, sèche. A gauche, l'oreille externe contient beaucoup de muco-pus ; après le nettoyage, on voit que le tympan est presque détruit ; la muqueuse de la caisse en partie épidermisée, en partie rougie et tuméfiée.

Sept cautérisations donnèrent un résultat merveilleux.

10. B., canonier, affecté étant enfant d'un écoulement passager de l'oreille droite. Depuis un mois suppuration à la suite d'exercices de tir.

L'acuité auditive atteint 5 mètres à droite et 12 mètres à gauche pour la voix chuchotée accentuée.

A droite, l'oreille externe renferme une grande quantité de muco-pus ; après un lavage on voit le tympan rouge, tuméfié et dans la partie antéro-inférieure une perforation à bords découpés avec réflexe lumineux pulsatile.

Le tympan gauche est normal.

Les cautérisations furent entreprises après la cessation de la sécrétion. Lors de la seconde séance, reparut une suppuration de courte durée. Au bout de quatre séances, la perforation était fermée.

11. J. T., uhlan, ne se souvient pas d'avoir souffert des oreilles. Admis à l'hôpital pour une bronchite catarrhale. Cinq jours après son entrée, écoulement de l'oreille gauche.

Acuité auditive : 12 mètres des deux côtés.

A l'otoscope, on voit dans l'oreille droite une grosse lacune

dans la moitié postérieure du tympan ; la muqueuse de la caisse est pâle et traversée par quelques vaisseaux plus gonflés.

Le conduit auditif externe gauche renferme beaucoup de muco-pus, tympan rouge et gonflé ; petite perforation dans la partie antéro-inférieure.

La première cautérisation est suivie d'une suppuration profuse qui dure encore depuis cinq semaines.

12. Me K. W., âgée de 22 ans, a eu la scarlatine à 9 ans avec otorrhée bilatérale ; sécheresse depuis environ 10 ans.

W R < L 0,1 et 0,5	Oreille droite. A la partie inféro-antérieure grande lacune du tympan ; les bords de la perforation sont aigus, la muqueuse de la caisse pâle.
t $\left(\frac{us}{mr}\right)$ b 5,0 fl. 6,0. + 10 st. + 12	A gauche on voit également une lacune importante.
8 1/2 10 + 4 R cr. 10.	Cinq séances n'ayant donné aucun résultat, on renonce au traitement.

De ces observations, il résulte que l'acide trichloracétique, même en solution faible, agit favorablement sur la régénérescence de la membrane tympanique ; mais il ne faut pas en conclure que dans tous les cas on est assuré du succès.

Dans un seul cas (n° 7) l'amélioration de l'ouïe a été certaine, elle est montée de 3 à 16 mètres.

Cette amélioration frappa non-seulement le malade, mais plutôt ses camarades qui le savaient sourd et furent surpris de ce qu'il avait recouvré l'audition.

Les douleurs provoquées par le traitement ne sont pas vives, mais ces cautérisations ne doivent être pratiquées que par un auriste expérimenté.

Discussion.

A. Singer a aussi essayé les cautérisations à l'acide trichloracétique sur de nombreux malades du service otologique d'Urbantschitsch à la Polyclinique générale et leur reconnaît une grande valeur thérapeutique. Les résultats sont surprenants. S. a employé des solutions de 60 à 70 % afin d'éviter la cocaïnisation, car il craint toujours l'introduction d'un liquide dans une perforation sèche et sur la muqueuse dénudée de la caisse. Les malades ont été soignés à la consultation externe ; d'ordinaire on sépare les cautérisations par des intervalles de quatre

à huit jours. Quand la perforation se rétrécit et qu'une croûte se forme au bord, il ne faut plus cautériser. Parfois on a besoin de nombreuses séances, mais quelquefois une seule suffit à fermer la perforation. Jamais S. n'a observé de mauvais effets au point de vue de l'audition.

Gomperz a cautérisé jusqu'ici vingt-neuf malades atteints de perforations chroniques, seize fois il a obtenu l'occlusion complète et huit fois une diminution notable de la perte de substance. Pour l'anesthésie, G. emploie des bourdonnets d'ouate trempés dans une solution de cocaïne à 10 °/₀ et les laisse séjourner dix minutes sur la perforation.

Dans la plupart des cas, G. a remarqué une amélioration de l'ouïe, mais jamais d'abaissement de l'audition. Les bruits subjectifs cessaient après l'occlusion de la perforation.

G. recommande la prudence pour la cautérisation des tympans atrophiés dont la perforation pourrait s'agrandir.

Dans un cas où le tympan était détruit, jusqu'à un fragment du marteau, et où l'articulation de l'enclume manquait, G. obtint une amélioration de l'audition par un tympan de poudre, mais au bout d'une demi-heure, celle-ci s'était envolée. D'autres tympans artificiels engendrent des suppurations. La cautérisation donne lieu à une cicatrice, l'acide borique insufflé reste sec et l'audition s'améliore. Le malade dont les deux oreilles sont perdues, peut reprendre sa place dans la société.

L'occlusion des perforations étendues est également indiquée quand on n'attend pas une amélioration directe de l'ouïe, comme dans l'interruption de la conduction du son à travers la chaîne des osselets, les adhérences du marteau au promontoire dans lesquelles la formation d'une cicatrice permet de tolérer un tympan artificiel.

F. Alt. — Avant Okuneff, Baratoux, de Paris, s'est servi de l'acide trichloracétique pour l'occlusion des perforations sèches.

5. Panzer. — **Sur l'anatomie des tympanites aiguës.** — Travaillant à des recherches anatomiques à l'Institut de Toldt ou je faisais des coupes en séries d'organes de l'ouïe, j'en trouvai parmi elles une qui me sembla anormale au microscope et qui présentait les signes d'une tympanite aiguë. C'était l'organe auditif d'un enfant de 11 jours. Coupes fixées selon la technique ordinaire. Coloration au carmin, coupe allant d'en arrière en avant, à travers la caisse. Les premières coupes appartiennent donc à l'antre, et la muqueuse traversée de nombreuses cellules rondes est très gonflée. Dans les couches plus profondes se trou-

vait un réseau extrêmement développé de vaisseaux sanguins et lymphatiques dilatés et ramifiés. La cavité de l'antre est en partie dégagée, en partie remplie d'exsudat. Les cellules osseuses ont aussi subi des changements pathologiques. La plus grande quantité d'exsudat se trouve dans la caisse. Plusieurs pièces démontrent les modifications du tympan dont la substance est infiltrée de cellules rondes, mais l'infiltration n'attaque pas la muqueuse.

La perforation tympanique siège plus en avant au voisinage de la courte apophyse.

Une pièce montre la cavité de Prussak remplie d'exsudat.

L'espace libre de la caisse renferme aussi de l'exsudat. Le revêtement muqueux est modifié partout au point de vue pathologique. Enfin on est frappé de l'épaisseur de la muqueuse qui est tapissée de cellules rondes la traversant de part en part. La muqueuse des parois n'est pas lisse mais forme des bourrelets plus ou moins gros.

On trouve aussi dans l'attique des granulations qui remplissent également les espaces sis entre les osselets et entre ceux-ci et la paroi externe de l'attique.

Seule une partie de la surface de l'enclume est modifié pathologiquement par une perte de substance osseuse. Des granulations recouvrent l'étrier. On voit de l'exsudat entre les branches de l'étrier.

La corde du tympan est aussi enclavée dans les granulations.

Sur plusieurs préparations le canal de Fallope est attaqué et présente une perforation sur sa paroi.

On remarquera, au point de vue pratique, la facilité avec laquelle, à la suite d'une modification du facial, on voit survenir chez les enfants une paralysie ou une parésie faciale.

Discussion.

Politzer, a propos de l'intéressante communication de Panzer, fait observer qu'il a signalé il y a longtemps la présence de réseaux de vaisseaux lymphatiques dilatés dans les couches profondes de la muqueuse de l'oreille moyenne affectée d'inflammation chronique.

6. F. Alt. — **Sur l'influence de l'augmentation de la pression intra-crânienne sur l'appareil récepteur des sons.** (Publié in-extenso dans le *Monats. f. Ohrenh.*, n° de mars 1898),

7. Urbantschitsch. — **Sur les anomalies de l'audition chez les sourds-muets.** — Recherches entreprises à l'école israélite de sourds muets de Vienne, grâce à l'amabiilté de M. Brunner directeur de cet établissement.

Sur quatre-vingt pensionnaires, huit se refusèrent à l'examen; les résultats de l'auteur portent donc sur soixante-douze, parmi lesquels cinquante-quatre entendaient des deux cotés les sons d'exercice depuis le contre A jusqu'à l'f. barré quatre fois.

La comparaison de l'intensité auditive des deux oreilles révéla que dix-neuf fois l'ouïe était égale des 2 côtés, onze fois l'oreille droite entendait mieux et vingt-trois fois l'oreille gauche ; dans 1 cas l'oreille droite percevait mieux les tons graves et moyens, tandis que l'oreille gauche entendait les sons élevés et suraigus. Ainsi se trouve confirmée l'idée précédemment émise par U. suivant laquelle lorsque les sourds-muets entendent inégalement l'oreille gauche est meilleure que la droite.

Sur les dix-huit autres sujets, trois percevaient tous les sons avec une oreille ; quatorze avaient une surdité partielle bilatérale pour les sons ; une fois la surdité était totale des deux côtés.

Comme l'auteur l'a déjà fait remarquer, la surdité complète est rare chez les sourds-muets, 1 seul cas sur soixante-douze et une surdité unilatérale, soit trois organes sur un total de cent quarante-quatre.

La surdité partielle existait trente fois (sur seize sourds-muets) cinq fois pour les sons bas (sur trois individus), onze fois pour les tons élevés (sur six individus), huit fois pour les sons graves et aigus (sur quatre individus) ; six fois (dans trois cas) les tons moyens de la gamme n'étaient pas perçus, mais ils variaient selon les jours.

Une comparaison entre les résultats d'U, et ceux de Bezold au point de vue de l'examen de l'ouïe des sourds-muets donne les résultats suivants : Bezold, sur cent cinquante organes de l'ouïe, a constaté quarante-huit fois la surdité totale, des restes d'audition sur cent huit organes auditifs, et jamais l'ouïe intacte. U, sur cent quarante-quatre organes auditifs, a rencontré trois fois la surdité complète, trente fois la surdité partielle et cent onze fois l'audition pour tous les tons du contre A, à l'f barré quatre fois.

La divergence des résultats provient de la méthode d'examen. Bezold emploie pour ses recherches une série continue de tons,

des diapasons (du contre C. à l'a ») et pour les tons aigus et suraigus des tuyaux d'orgue recouverts et le sifflet de Galton. Selon U., la série des tons de Bezold est mal appropriée pour reconnaître la surdité et le médecin viennois se sert d'harmoniques, lui permettant de reconnaître beaucoup plus aisément la surdité absolue.

8. V. Hammerschlag. — **Sur le tenseur réflexe du tympan.** — Résultats d'une série d'expériences entreprises à l'Institut physiologique de Vienne, dans le but d'essayer les contractions du tenseur du tympan, qui, comme on le sait se produisent à la suite de pressions sensorielles chez les animaux et de s'assurer si ces spasmes sont liés à l'intégrité du centre cérébral ou s'ils ont une marche physiologique sous corticale.

On sait, depuis Politzer, que le tenseur tympanique est innervé par le trijumeau. P. a réussi en excitant le trijumeau à contracter le tenseur et à observer directement ce spasme.

En 1878, Hensen a trouvé que le tenseur tympanique du chien réagissait régulièrement à l'excitation du son par une contraction. Il faisait ces expériences sur des animaux faiblement curarisés chez lesquels, après l'ouverture de la bulbe osseuse, il introduisait une aiguille dans le tendon du tenseur. Chaque son provoquait un mouvement de l'aiguille, plus marqué pour les sons aigus, plus faible pour les sons graves.

Hensen observa aussi que cette « action réflexe » ne se produisait que par l'excitation du son. Le toucher des parois du conduit auditif, de la membrane tympanique secondaire où l'introduction d'une aiguille dans le limaçon et les nerfs ne donnaient lieu à aucun spasme. Il conclut qu'on n'a pas de base pour éclaircir la question de la production de l'action réflexe.

Plus tard, Bockendahl reprit les recherches sur le réflexe du tenseur, mais sans pour cela élucider la question. B. simplifiait l'expérience de Hensen, il dégageait le conduit anditif cartilagineux et la membrane tympanique et piquait une fine aiguille dans le marteau.

Les expériences de Hensen et Bockendahl ont été reprises et considérablement développées par Pollak en 1886.

P. répéta l'opération de Hensen, mais sur de tout jeunes chiens se prêtant plus facilement aux expériences.

P. est le premier qui ait traité dans son travail de la physiologie des contractions du tenseur. Il trouva qu'après la destruction bilatérale du limaçon, la réaction du muscle ne se produit

pas. Il a constaté aussi que chez un chien, dont le tenseur réagit très promptement, la réaction n'apparaît pas après la section de la moëlle allongée P. a eu l'occasion d'observer l'absence de réaction du tenseur sur un chien sourd-muet de naissance.

Hammerschlag a commencé par employer une méthode simple pour observer facilement les contractions du tenseur.

Il choisit dans ce but de jeunes chiens. L'opération consistait d'abord à sectionner après anesthésie le pavillon de l'oreille pour dégager le couduit auditif cartilagineux, ensuite avec précaution on détachait le conduit auditif jusqu'à son insertion à l'os tympanique ; par ce procédé la membrane du tympan était entièrement dégagée. On la perforait pour arriver au marteau

Lors des premières expériences, H. avait inséré le manche du marteau dont on luxait l'articulation avec une pince fine pour l'attirer en avant dans un nœud coulant de fil assujeti à un manche sensible qui répétait les spasmes en les grossissant. Au moyen de ce fil et d'un tympan de Marey, il put transcrire les contractions. Par la suite, H. put observer directement les mouvements du marteau.

H. se posait la question suivante : *La réaction du tenseur tympanique aux sons est-elle un véritable réflexe, c'est-à-dire un acte qui se produit sans la participation du cerveau, d'une manière sous-corticale ou non ? Et l'apparition du spasme du tenseur est-elle liée à l'audition, c'est à-dire à l'intégrité des parties du cerveau connue comme centre cortical acoustique ou à l'intégrité d'une portion de la substance cérébrale grise ?*

L'idée première de l'auteur était de rendre les chiens sourds par l'extirpation du centre cortical auditif, de les laisser en vie et au bout d'un certain temps d'essayer le réflexe du tenseur. La réussite de ce projet était problématique *a priori*, et H. l'a entrepris d'après certains faits de la physiologie cérébrale.

Les travaux les plus importants sur la localisation du centre cortical acoutisque sont dus à Goltz, Munk, Schaefer, Luciani et Tamburini et Ferrier. Ces auteurs opéraient sur des chiens et des singes et ils ont obtenu des résultats très divers.

Suivant Munk, le centre cortical de l'ouïe réside dans l'écorce du lobe temporal. Après l'extirpation des parties postérieures de la seconde et de la troisième circonvolution externe, le chien n'est pas sourd, mais il a perdu la notion des impressions acoustiques. Peu à peu l'animal recouvre l'audition, recommence à distinguer les bruits et en quatre ou cinq semaines il revient à l'état normal. Quand on extirpe les deux lobes temporaux en

entier, Munk est d'avis que, peu de temps après l'opération le chien devient sourd cérébralement sous l'influence de l'action mécanique et de l'inflammation, mais on ignore si cet état persiste d'une façon permanente.

Ferrier aboutit à d'autres résultats.

D'après lui le centre cortical auditif se trouve dans les circonvolutions temporales supérieures de l'homme et les champs corticaux analogues des animaux inférieurs. F. opéra sur des singes et observa qu'après la destruction bilatérale de la circonvolution temporale supérieure, ces animaux tout d'abord ne réagissaient à l'audition d'aucun son, mais s'ils vivaient pendant une année ils retrouveraient un certain degré de sensation auditive. Ferrier n'a pu prolonger pendant aussi longtemps l'existence des singes ayant subi l'abblation des deux temporaux aussi la question demeure-t-elle pendante.

Contrairement à Munk et Ferrier, Schaefer a trouvé avec Saenger-Brown que l'ouïe des singes n'est pas sensiblement amoindrie par l'extraction des deux lobes temporaux.

Luciani et Tamburini ont remarqué que la destruction hémilatérale de la troisième circonvolution externe chez les chiens produisait un abaissement bilatéral du pouvoir auditif, plus prononcé du côté de l'oreille opposée. Cette différence disparaît au bout de quelques jours. Si ensuite on enlevait la région correspondante de l'autre côté, L. et T. obtenaient une surdité presque totale mais qui s'améliorait petit à petit.

Goltz ne partage pas l'avis de la plupart des physiologistes au sujet de la division en une série de centres fonctionnels délimités, différents, du centre cortical de l'homme et des animaux. Les résultats de G. sont particulièrement intéressants, parce qu'il a réussi à garder en vie des chiens dont, par plusieurs opérations, on avait complètement détruit l'écorce cérébrale. Un de ces animaux vivait encore, deux ans après l'opération et n'était pas sourd, il répondait à son nom et se réveillait quand on criait très fort.

Hammerschlag eut d'abord l'intention de provoquer la surdité cérébrale d'un chien par l'extirpation des lobes temporaux et n'y réussit pas, aussi a-t il abandonné ce procédé pour en employer un plus simple.

On anesthésie de jeunes chiens et on cherche à provoquer la réaction du tenseur avec un sifflet aigu. Lorsque les contractions du muscle se produisent, on trépane les deux côtés du crâne l'un après l'autre et on retire les deux lobes temporaux avec

un couteau. Ensuite on essaye de nouveau la réaction du tenseur.

Sitôt après l'expérience, on sacrifie le chien en lui ouvrant les vaisseaux du cou, et on constate la perforation cérébrale.

Ces expériences ont prouvé que la réaction du tenseur n'est pas liée à l'existence du lobe temporal, car le réflexe se maintint même après l'extirpation complète.

Il pouvait se faire que les mouvements de tension eussent leur centre dans les centres sous corticaux supérieurs, par exemple, dans le thalamus opticus où Nothnagel place les mouvements instinctifs du rire, ou dans la région sous thalamique où Rethi localise les mouvements de la déglutition. On s'assura de ce fait en pratiquant une section qui, traversant la région du quadrijumeau, séparait totalement les hémisphères du tronc cérébral.

Par tous les moyens, les chiens réagissaient toujours au son d'un sifflet.

H. conclut que la réaction du tenseur tympanique due à l'excitation du son chez les animaux survient sans participation cérébrale comme la plupart des réflexes connus.

On pourrait comparer le réflexe du tenseur à la réaction lumineuse de la pupille, sauf que cette dernière est souvent volontairement provoquée.

SOCIÉTÉ LARYNGOLOGIQUE DE LONDRES

Séance du 8 décembre 1897

Président : Creswell Baber

1. Jobson Horne. — **Positions des cordes vocales dans la voix de poitrine et la voix de tête.** — Photographies présentées au nom du Dr Musehold de Berlin qui démontrent l'importance de ce genre de recherches plus complètes encore à l'aide du stroboscope dont ladescription se trouve dans les *Archiv. für Laryngologie und Rhinologie.*

2. Pegler. — **Troubles de la parole causés par une paralysie du voile du palais due à des tumeurs lymphatiques situées de chaque côté de la cloison nasale.** — Malade de 23 ans : le trouble de la parole ressemble à celui que donne la perforation du palais.

Il y a obstruction complète du nez par des tumeurs muriformes situées sur les cornets moyen et inférieur et sur la cloison, une masse lymphoïde diffuse siège dans le nasopharynx ; pas de végétions adénoïdes.

Ces masses dont la nature lymphoïde avaient été révélées par l'examen microscopique ont été enlevées. La paralysie du palais d'origine réflexe persiste mais atténuée.

3. Wyats Wingrave. — Montre des **papillomes de l'amygdale**. Ceux de l'amygdale gauche étaient constitués par un tissu fibrovasculaire recouvert de couches d'épithélium stratifié. Ceux de l'amygdale droite étaient constituée par un tissu fibro-vasculaire recouvert de tissu cellulaire et d'épithélium stratifié.

Leur origine dans les lacunes amygdaliennes a été démontrée par les coupes de l'organe.

4. Scanks Spicer. — **Fausses membranes amygdaliennes.** — Ch. D. 3 ans présente depuis 4 mois sur les amygdales, la luette et le voile du palais une tache blanchâtre d'aspect ulcéreux, qui n'a jamais disparu mais varie de grandeur. Les ganglions du cou sont gonflés, la déglutition facile. A un mois il a eu pendant 3 semaines une éruption suivie d'ulcération de la paupière et de la face. Lorsqu'on enlève les taches blanches il y a un léger écoulement sanguin.

Le diagnostic est à faire entre la diphthérie chronique, le lupus, la tuberculose, le papillome ou une simple ulcération.

Le Dr Plimmer a trouvé des bacilles de diphthérie, la culture a fourni des streptocoques et des sarcines.

Le traitement par le chlorate de potasse à l'extérieur n'a pas donné de modifications.

Barclay Baron a eu un cas analogue, non syphilitique.

Lambert Lack a eu un malade avec une ulcération semblable associée au lupus. Il conseille l'arsenic.

5. Scanks Spicer. — Un malade de 35 ans est envoyé à Sainte-Marie pour épistaxis. L'examen révèle une **tumeur vasculaire implantée sur le cartilage de la cloison**. En enlevant une portion de cette tumeur on constate qu'elle est dure. Le Dr Plimmer la trouve composée d'un stroma fibreux avec quelques cellules sarcomateuses, peu de vaisseaux, apparence bénigne.

Saint-Clair Thomson pense qu'il s'agit d'un fibro-angiome de la cloison et rappelle qu'il a signalé en janvier 1886 un cas analogue.

Wingrave pense que la tendance des cellules à prendre la

forme alvéolaire est en faveur de l'hypothèse de la nature sarcomateuse de cette tumeur.

6. Lambert Lack montre une fillette de 6 ans et un garçon de 3 ans atteints de ce qu'on appelle **stridence congénitale du larynx** ou spasme respiratoire infantile. La vraie pathogénie de cette affection considérée jusqu'ici comme spasmodique a été démontrée récemment par Sutherland (*Lancet*, septembre 1897) et par l'ovaline. On trouve l'épiglotte repliée sur elle-même si étroitement que ses deux bords latéraux sont presque accolés, les aryténoïdes alors rapprochés s'abaissent vers l'intérieur du larynx à chaque inspiration réduisant ainsi l'ouverture de cet organe à un mince pertuis ou l'obturant complètement. Chez ces deux malades la stridence et l'obstruction laryngée ont disparu parce que l'organe est agrandi, mais la déformation de l'épiglotte persiste.

Les Drs Hill et Grant ont vu des cas analogues, le premier demande au Dr Lack s'il n'y a pas quelque peu de subluxation des articulations crico aryténoïdiennes dans ces cas.

7. Douglass. — **Grosse tumeur du cou.** — Homme de 56 ans qui présente une tumeur occupant le côté gauche du cou depuis l'articulation temporo-maxillaire jusqu'à la clavicule. Les points intéressants sont la parésie de la langue, le déplacement considérable du larynx accompagné de parésie de la corde vocale gauche et de gonflement du cartilage aryténoïde du même côté. Ni dyspnée ni dysphagie, la voix seule est un peu modifiée. Cette tumeur est probablement un sarcome.

De Santi pense qu'il s'agit d'une tumeur maligne née des glandes cervicales et qu'elle peut être opérée.

8. Waggett montre des dessins et pièces provenant d'une **hypertrophie papillaire de l'amygdale.** Le malade opéré à l'hôpital de Londres pour des polypes du nez revint quelques mois après, le toucher digital permit de constater la présence sur la paroi postérieure du nasopharynx d'une masse molle de la largeur d'un shilling implantée au niveau de la deuxième vertèbre cervicale.

Le Dr Herbert Tilley rappelle un cas où il ne put pratiquer le toucher à cause de la saillie de la première vertèbre. Le Dr Dundas Grant a signalé un cas semblable d'épaississement simulant des végétations adénoïdes. Creswell Baber qui n'a pas eu l'occasion de faire à ce sujet d'examens approfondis a souvent remarqué

l'épaississement de la paroi du pharynx et la proéminence du tubercule de l'atlas.

Le Dr Pegler montre une tumeur molle du cou. Le Dr Herbert Tilley pense qu'il s'agit d'un kyste. M. de Santi s'appuyant sur le résultat négatif de la ponction, la situation, l'étendue et l'histoire du développement de la tumeur est contre ce diagnostic et propose l'incision exploratrice.

9. Atwood Thome montre une **ulcération symétrique des amygdales avec perforation de la cloison** chez un enfant de 13 ans, il pense qu'il s'agit de syphilis secondaire.

Creswell Baber d'après l'aspect des dents pense que c'est de la syphilis héréditaire. Le Dr Hill également. Le Dr Atwood Thome répond que les antécédents héréditaires ne semblent pas en faveur de cette hypothèse. L'examen et l'anamnèse écartent l'idée de tuberculose.

L. R. REGNIER.

SOCIÉTÉ LARYNGOLOGIQUE DE LONDRES

Séance générale annuelle du 12 janvier 1898.

Président : M. Butlin.

Renouvellement du bureau. Sont nommés :

Président : M. T. Butlin.
Vice-Présidents : M. J. V. Bond, A. Bronner, Havilland Hall, Scanes Spicer, T. J. Walker.
Trésorier : W. J. Walsham.
Archiviste : J. Dundas Grant.
Secrétaires : Herbert Tilley, William Hill.

Le rapport du Conseil est lu et adopté, de même celui du Trésorier.

1. Butlin, *président*, montre deux **dilatations par compression de l'œsophage** et attire particulièrement l'attention des membres de la Société sur la régurgitation d'aliments non digérés quelques heures ou quelques jours après leur ingestion comme signe de cette affection.

2. Cresswell Baber lit une note sur l'**hydrorrhée nasale**. La malade, âgée de 42 ans, après deux ablations successives de polypes avait gardé un écoulement aqueux non fétide de la narine droite. Pas de douleurs de tête. L'examen montre que la narine droite est rétrécie par une déviation de la cloison, pas de polypes, rien dans les sinus, le fond des yeux est normal des deux côtés. Les pulvérisations de cocaïne et alcool ne donnèrent aucun résultat, l'application externe d'un courant continu faible associée à une pulvérisation de menthol à 20 °/₀ amène une amélioration puis la guérison en janvier 98. L'examen du liquide décela une grande quantité de chlorure de sodium, 0gr,770 °/₀. L'absence de symptômes encéphaliques et le succès du traitement électrique permettent de penser qu'il s'agissait là d'hydrorrhée nasale et non d'écoulement du liquide céphalo-rachidien.

Saint-Clair Thomson fait remarquer que l'analyse du liquide, en ce qui concerne le diagnostic avec le liquide céphalo-rachidien est fort incomplète. Ce dernier est incolore, faiblement alcalin, d'une densité de 1005 à 1010, il contient un peu de globuline, réduit la liqueur de Fehling bien que ne contenant pas de sucre, mais de la pyrocatéchine, qui a un goût âcre, et cristallise d'une manière spéciale.

Havilland Hall demande si la pulvérisation de menthol a pu avoir un effet sur l'écoulement ; car il a vu ce médicament augmenter les sécrétions plutôt que les diminuer.

Baber pense que c'est surtout le courant continu qui a agi.

3. Ernest Waggett montre un malade sur lequel il a pratiqué l'opération de Luc pour une **sinusite frontale droite** datant de plusieurs années. Depuis l'opération il n'y a plus de pus, les symptômes ont disparu, la dépression de la peau et de l'os est inappréciable.

Herbert Tilley pense que ce résultat est nettement favorable à l'incision au-dessus du sourcil ; c'est le troisième présenté à la Société.

4. Walter G. Spencer montre un malade atteint de **névralgie du trijumeau guérie par l'ablation du cornet**. — La maladie a commencé à la suite d'une attaque d'influenza en avril 1897. La morphine à haute dose pouvait seule calmer la douleur qui persistait encore en septembre. A ce moment, le malade présente une hypéresthésie de la muqueuse nasale. L'attouchement du cornet moyen gauche provoque un paroxysme de la névralgie. La cocaïne à 20 °/₀

fit disparaître ce signe. L'ablation de quelques dents n'ayant amené aucun résultat, l'ablation du cornet moyen fut proposée et exécutée. Il n'y avait rien d'anormal dans la narine. Depuis, la névralgie a cessé. Il a seulement de temps en temps quelques démangeaisons au niveau des terminaisons de la 5e paire. Mais cela ne le gêne pas pour travailler et cesse la nuit.

Cresswell Baber a obtenu de bons résultats en faisant priser du sel ou en cautérisant les points douloureux de la muqueuse.

Spicer trouve la narine encore défectueuse et conseille la dilatation pour faire cesser la rhinite.

Saint-Clair Thomson est d'avis que ce cas justifie ce qu'il a toujours soutenu, à savoir que toute névralgie du trijumeau devait donner lieu à un examen approfondi du nez et rapporte plusieurs observations à l'appui.

5. Wyatt Wingrave présente plusieurs **coupes d'amygdale contenant le cartilage sub-pharyngien** rudiment du 3e axe branchial. Ce cartilage est inclus dans le tissu connectif près de la muqueuse de la partie postérieure de l'amygdale comme l'a montré Mac Alister. Il a trouvé 3 cas de ce genre sur deux cents examens.

6. Herbert Tilley revient sur un malade qu'il a montré à la réunion de novembre 1897, chez lequel on avait unanimement pensé à l'existence d'une tumeur maligne, mais la marche de l'affection donne à penser qu'il s'agit de **laryngite tuberculeuse.**

7. Furness Potter montre un cas de **tumeur maligne du larynx** constituée par une infiltration extensive de la région aryténoïdienne des cordes vocales supérieures et de l'espace ary-épiglottique, l'articulation crico-aryténoïdienne est immobile.

8. Bronner (Bradford) montre de nombreux **papillômes retirés du larynx** d'un homme auquel ils avaient causé plusieurs crises de dyspnée. Il voudrait avoir l'avis de la Société relativement à l'utilité de la laryngotomie et de la trachéotomie, ou, s'il vaut mieux, extraire par l'os.

Butlin et Félix Semon pensent que la thyrochondrotomie ne met pas à l'abri des récidives. M. Spencer croit que la crico-trachéotomie facilite l'ablation des tumeurs.

9. Symonds montre un homme de 61 ans chez lequel la corde vocale

gauche reste dans la **position cadavérique**. Il avait un rétrécissement de l'œsophage.

Félix Semon ne croit pas à une paralysie de l'adducteur et demande que M. Symonds modifie l'étiquette donnée à cette paralysie, ce à quoi il consent.

10. Symonds montre un malade déjà présenté en février 1897 qu'on pensait atteint de tuberculose de la corde vocale droite. La maladie a marché rapidement et la moitié droite du larynx a été enlevée en avril. Il s'agissait d'une **tumeur maligne**..

Il montre encore un homme de 55 ans chez lequel on hésitait entre une périchondrite syphilitique et un carcinome sous-glottique. Depuis l'aspect a changé et une grande amélioration est survenue.

11. Watson Williams (Bristol), montre une pièce d'**ostéite formative**.

A l'ouverture du cadavre on a trouvé du pus sous la dure-mère, au niveau du lobe frontal, paraissant venir du sinus frontal gauche qui en était plein. Le sinus sphénoïdal et les cellules ethmoïdales étaient complètement oblitérés par des proliférations osseuses. Rien d'anormal dans les autres os.

12. Lambert Lack. — **Spasme clonique du larynx.** — Jeune fille de 19 ans qui présente un mouvement de la paroi postérieure du pharynx qui ressemble au nystagmus. Par moments, le voile du palais s'associe légèrement au mouvement. Larynx sain, un peu de rhinite, pas de prédisposition nerveuse. Ce spasme a persisté pendant les deux mois que la malade a passé à l'hôpital. Ce cas ressemble à celui déjà présenté par le Dr Bond.

L. R. REGNIER.

SOCIÉTÉ BERLINOISE DE LARYNGOLOGIE

Séance du 7 janvier 1898 (¹)

Président : Prof. B. Fraenkel

Secrétaire : Dr A. Rosenberg

1. Derbe fut consulté trois jours avant la réunion par une jeune fille se plaignant d'une mauvaise odeur s'exhalant de la narine droite d'où s'échappaient depuis quelque temps, lorsqu'elle se mouchait, des parcelles de tissu. La cloison était déviée à gauche et du même côté on voyait une crête tout à fait lisse. A droite, à trois centimètres en arrière de l'orifice nasal, se trouvait une masse blanche, spongieuse, recouverte d'un exsudat gris-vert fétide, ayant l'apparence d'un polype gros comme une noisette et provenant du cornet moyen. Je l'enlevai avec un serre-nœud. C'était un **polype fibro muqueux** de la dimension d'une noisette, mesurant trois centimètres et demi de long sur deux centimètres et demi de large. En avant existait sur une étendue de deux centimètres et demi carrés une partie nécrosée d'un gris sale, fétide, qui était séparée nettement en certains endroits du tissu fibreux. Le polype a une coloration anémique. Cette forme de nécrose nasale est rare.

2. Petersen. — **La laryngoscopie chez les enfants.** — L'auteur parle d'abord des difficultés offertes par l'examen laryngoscopique des enfants et cite les auteurs qui se sont occupés de la question (Schrœtter, Rauchfuss, Tobold, Schech, Henoch, Rosenberg, etc.) ; il parle ensuite du procédé consistant à examiner au moyen de la spatule et du miroir les enfants indociles, méthode employée avec succès depuis 6 mois à la Polyclinique de Herzfeld.

L'instrument d'Escat ne lui semblant pas bien approprié, P. s'est servi de l'abaisse-langue de Mount Bleyer dont l'emploi lui a toujours réussi et qu'il a légèrement modifié.

L'examen se pratique de la façon suivante : l'enfant est assis sur les genoux d'un aide qui lui maintient les jambes et les bras et renverse sa tête en arrière, à l'aide du crochet antérieur on

(¹) D'après la *Berliner Klin. Woch.* 23 mai et 6 juin 1898.

sépare les deux maxillaires. Sitôt que la bouche est ouverte, on introduit la spatule et on attire la langue en avant et en haut. Alors, par le laryngoscope on peut obtenir une image parfaite de l'intérieur du larynx.

Discussion

Flatau trouve que le procédé de Petersen diffère à peine de la « laryngoscopie combinée » de Kirstein.

Petersen. — Kirstein dit dans son travail qu'il a découvert une méthode permettant de se servir simultanément de la spatule et du miroir, mais il ne parle pas des auteurs que j'ai cités.

E. Meyer. — La spatule d'Escat a des extrémités fourchues qui pénètrent dans le sinus pyriforme et non dans la valécule.

Rosenberg. — Nous avons tous employé la laryngoscopie combinée avant qu'elle portât ce nom. Mais je suis d'avis qu'avec les enfants il vaut toujours mieux employer les moyens diplomatiques que la force qui nous fait perdre leur confiance.

Schœtz. — On tâchera de ne pas recourir à ces instruments. Si l'on échoue on emploiera le releveur de l'épiglotte de Reichert que je préfère aux instruments de Pétersen et d'Escat.

Kirstein. — Ma méthode n'est pas la même que celle de Mount Bleyer. Le principe de mon procédé repose sur la pénétration du miroir jusque dans le pharynx.

J. Herzfeld. — Pétersen ne réclame pas de priorité. Sa communication a seulement ponr but de démontrer l'utilité de ce mode d'examen dans des cas nombreux. J'ai pu par ce moyen examiner au laryngoscope des enfants de 3 et 5 mois qui n'auraient pas la patience dont a parlé Rosenberg et qu'il faut maintenir pour voir leur larynx. Je n'ai pu examiner toute une série d'ènfants atteints de bronchite chez lesquels le mucus obstruait la vue. Ces petits instruments sont toujours bien tolérés. On n'emploiera pas l'instrument d'Escat chez les enfants de moins d'un an. La spatule de Kirstein sera mieux adaptée, avec sa dernière modification elle est presque analogue à la spatule linguale de Fraenkel. Avec l'instrument recourbé de Petersen on peut mieux attirer la langue en avant qu'avec la spatule ordinaire.

Sutherland et Lack décrivent ce procédé. D'après eux on doit attirer la langue en avant soit avec une spatule soit avec le doigt chez les nourrissons. Mais jusqu'à 2 ans la cavité buccale est trop exiguë et l'instrument en question permet de faire l'examen.

B. Fraenkel. — J'ai signalé dans la première édition de mon traité (manuel de Ziemssen) la possibilité de voir l'épiglotte grâce à ma

spatule linguale. Plus tard j'ai fait observer que presque toujours chez les enfants on peut voir l'épiglotte en appuyant un peu sur la langue. Nous n'emploierons pas l'anesthésie sur des enfants enroués ; mais il faudra y avoir recours en cas de sténose grave mettant la vie en danger, le meilleur moyen est alors de cocaïniser d'abord puis de donner un peu de chloroforme. Quand on est bien aidé, le diagnostic est facile.

Rosenberg. — Il va de soi que le procédé varie suivant l'âge de l'enfant. Le plus souvent chez les nourrisons il suffira d'employer la spatule de Fraenkel et le miroir.

Schadewald partage les idées de Rosenberg et est d'avis de chercher à examiner d'abord les enfants par les moyens ordinaires. Avant qu'on se servît de cocaïne, S. a extirpé chez des enfants de 5 ans des corps étrangers et des polypes du larynx sans recourir à la force.

Rosenberg. — Ce qui entrave fréquemment la laryngoscopie chez l'enfant, c'est la profondeur où est située l'épiglotte qui obscurcit l'intérieur du larynx. Il est préférable de faire faire des inspirations profondes aux enfants au lieu de leur faire émettre des sons, afin de relever davantage l'épiglotte.

Scheier est de l'avis de Rosenberg. Comme assistant de chirurgie à l'hôpital Urban, il avait souvent à examiner au laryngoscope tous les jours vingt ou trente enfants atteints de diphtérie. Il ne s'est jamais heurté à aucune difficulté d'examen ; il se servait de l'abaisse-langue de Fraenkel. La plupart du temps, S. introduisait l'index de la main gauche pour attirer la langue en avant. Ainsi il peut examiner avec de petits miroirs des enfants de un à deux ans.

Séance du 4 février 1898

Président : Prof, B. Fraenkel

Secrétaire : Dr A. Rosenberg

1. Flatau fut consulté huit jours avant la séance par un jeune homme de 20 ans qui avait remarqué par hasard, la veille, la présence dans sa gorge d'une tumeur qui ne le gênait nullement et dont il désirait connaître la nature. A l'examen du pharynx, F. vit une tumeur sphérique de trois centimètres et demi à quatre centimètres d'épaisseur, implantée sur l'amygdale gauche. Le malade, qui est un bicycliste professionnel connu, n'a pas de troubles respiratoires.

La tumeur fut extirpée avec le serre-nœud galvanocaustique. Les antécédents du malade sont excellents. Pas de tuberculose. La seule affection dont il se souvienne est une suppuration d'oreille dont F. le guérit quatre ans auparavant. A l'examen histologique, on reconnut un lymphôme caséeux au centre. Ayant examiné, il y a quatre ans, les voies aériennes supérieures du malade, l'auteur peut assurer que l'affection actuelle ne remonte pas au-delà de cette époque. Elle doit avoir évolué très lentement, puisqu'elle n'a provoqué aucun trouble de la déglutition ni de la respiration. La voix était modifiée et avait le caractère de la rhinolalie fermée, mais le malade n'y a guère fait attention.

2. G. Rosenthal présente un malade atteint **d'adhérence syphilitique du voile du palais**, c'est-à-dire de la partie droite de la base de la langue à la paroi pharyngée postérieure, et demande quelles seraient les chances d'une intervention.

Schœtz désirerait connaître les résultats de l'opération pratiquée il y a un certain temps sur une malade montrée à la société par Bieck et affectée d'une adhérence syphilitique du voile du palais à la paroi postérieure du pharynx. D'habitude ces interventions ne réussissent pas.

P. Heymann et Bussenius, qui ont vu ultérieurement l'un après l'autre la malade, ont dû, comme Bieck, renoncer à intervenir devant la peur qu'elle manifestait. Mais Heymann a observé dans quelques cas une amélioration consécutive à l'opération.

Schœtz ne condamne pas absolument l'intervention, mais il ne la conseille que dans des cas spéciaux.

B. Fraenkel a pratiqué une série d'opérations de ce genre dont quelques-unes avec succès, c'est-à-dire avec rétablissement de la fonction de l'isthme pharyngo-nasal, rendant le nez perméable à l'air. Si l'on est en présence d'une soudure plus profonde entre la base de la langue ou l'épiglotte, et la paroi pharyngée postérieure ; ou d'une formation de membrane dans le larynx, l'opération a parfois une indication vitale. Les confrères qui fréquentent ma clinique se souviendront certainement d'une jeune fille ayant trois diaphragmes et que nous avons si bien remise qu'elle peut maintenant paraître sur la scène et donner la réplique à son mari qui fait partie d'une troupe dramatique. J'ai aussi opéré des adhérences du voile palatin à la paroi pharyngée postérieure. Dans un cas, soigné avec Bussenius, nous avons rétabli parfaitement l'isthme pharyngo-nasal. Quand l'adhérence ne remonte pas si haut, il est facile de la séparer de manière à ménager un trou.

En général les adhérences récidivent. La difficulté est de maintenir le passage libre, en quoi il faut être aidé par le malade, ce qui force quelquefois à y renoncer, lorsque, comme chez la malade de Schœtz, et Heymann, il y a refus absolu. Je ne parlerai ni de la prothèse, ni des tentatives de dilatation. Seulement, en cas d'échec, il faudrait favoriser l'épithélisation des cicatrices par une opération plastique afin d'empêcher une cicatrisation ultérieure.

En ce qui concerne le malade présenté, je crois que l'opération serait exempte de difficultés. Il faudrait seulement détacher les adhérences de la paroi pharyngée postérieure, afin que la langue revienne en avant, et ensuite aviser à l'épithélisation de la muqueuse : Ceci est malaisé, ou bien il faudrait empêcher la cicatrisation par le tamponnement ou la prothèse. La difficulté de ces opérations consiste à entraver la soudure qui a toujours tendance à se reproduire après l'intervention.

Flatau croit que le meilleur moyen de s'opposer à la récidive est de suturer le fragment détaché au voile à l'aide de l'instrument bien connu de Langenbeck.

P. Heymann dit que ce procédé opératoire est malaisé à employer et qu'il a été abandonné par la plupart de ceux qui l'avaient adopté.

Flatau a, dans deux cas, obtenu un résultat positif par les sutures, mais c'est assez difficile.

BOSTON MEDICAL LIBRARY FEB 25 1899

B. Fraenkel. — Le malade a-t-il des troubles de la parole ?

G. Rosenthal. — Il nasonne légèrement.

B. Fraenkel. — On sait que la soudure totale du voile du palais à la paroi pharyngée postérieure amène des troubles de la parole peu apparents. J'ai présenté à la société de Médecine de Berlin un malade qui éprouvait seulement de la difficulté à prononcer le mot « Knopf » ou un autre analogue. Autrement même, lors de l'émission des m. et des n. chez les personnes parlant du nez, on n'aperçoit presque aucun changement. Mais les malades ne peuvent plus se moucher et s'ils ne se soignent pas, ils deviennent graduellement sourds. Si l'on réussit à pratiquer un trou, qui se referme par la contraction du pharynx supérieur, on évite les troubles de la parole.

3. Kuttner montre un **larynx syphilitique** provenant d'un vieillard de 81 ans. Pendant la vie on voyait, du côté gauche du larynx, un bourrelet rond, lisse, gris rougeâtre, s'étendant de la commissure antérieure à la paroi laryngée postérieure. C'était trop lisse pour un cancroïde ; on n'avait pas affaire à un carcinôme œsophagien pénétrant dans le larynx, puisque les cordes

vocales avaient conservé leur motilité et qu'il n'y avait aucun trouble de la déglutition. Malgré l'absence de signes syphilitiques, on administra de l'iodure de potassium. Mort au bout de deux jours dans le marasme.

A l'autopsie, on trouva des gommes atrophiées au centre, partant du périchondre du cartilage cricoïde et atteignant le tissu sous-glottique. Le foie contenait également des gommes.

4. B. Fraenkel. — **Sur la trachéotomie sans anesthésie générale, avec anesthésie locale.** (A paru in-extenso dans la *Berliner Klin. Woch*)

Schœtz demande à l'auteur si les quatres grammes de cocaïne. injectés par sa méthode et qui peuvent atteindre à la dose maximum de cinq grammes, n'ont pas une influence nocive sur le cœur ? On sait que souvent les malades atteints de sténose laryngée chronique souffrent de faiblesse cardiaque. J'hésiterais toujours à injecter à ces malades quatre grammes de cocaïne, d'autant plus qu'avec le procédé d'infiltration de Schleich, nous avons un moyen absolument inoffensif.

Je citerai un exemple de la prudence qu'il faut avoir à l'égard du cœur. Il s'agissait d'un paysan plus très jeune, affecté de sténose laryngienne syphilitique chronique, qui n'entravait pas la respiration et n'empêchait pas de monter les escaliers. Le lendemain on devait faire la trachéotomie sans anesthésie étant donné le ralentissement du pouls, mais le malade succomba pendant la nuit précédant l'opération. Le décès était dû non à la sténose laryngée mais à une dégénérescence énorme des muscles du cœur.

D. Wittkowski trouve aussi les solutions concentrées de cocaïne dangereuses pour les cardiaques. Nous possédons avec l'infiltration anesthésique de Schleich un procédé parfait, absolument sans danger. Il n'est pas indifférent d'injecter en une fois sous la peau une solution concentrée de cocaïne, ou d'administrer la même quantité diluée dans beaucoup de liquide, ainsi que l'ont démontré les expériences de Meunier.

J'ai effectué avec succès par la méthode de Schleich, une série de trachéotomies pour sténoses aiguës et chroniques.

Par l'injection d'une grande quantité de liquide, on évite l'hémorrhagie veineuse.

Herzfeld. — Pendant l'été de 1888, au cours d'un séjour à Vienne, j'ai vu Schrœtter faire plusieurs trachéotomies en employant l'anesthésie cocaïnique. L'anesthésie était obtenue comme l'adécrit Fraenkel, et les malades ne ressentaient nulle douleur.

B. Fraenkel. — La dose de cocaïne de quatre centigrammes est un maximum et n'offre aucun danger. Personne n'aura l'idée d'injecter plus de cocaïne dans le larynx pour enlever une tumeur.

Il ne s'agit pas de savoir si la cocaïne exerce une influence nocive sur le cœur, mais si la dose de cocaïne influe davantage sur la faiblesse cardiaque que le chloroforme, en faisant abstraction de la méthode de Schleich. Jamais jusqu'ici la dose de cocaïne que nous avons employée n'a influencé le cœur, ce qui n'arrive que lorsque le malade est sujet à des crises d'étouffement.

Je n'ai aucune objection à élever contre le procédé d'infiltration de Schleich en général. Mais je n'aime pas à y recourir dans la trachéotomie, attendu qu'elle m'égare quant à l'orientation ; mais il se peut qu'elle réussisse à d'autres confrères. On connaissait le mode d'application sous cutané et sous muqueux de la cocaïne avant le procédé de Schleich, et je n'ai pas cru devoir y renoncer.

SOCIÉTÉ VIENNOISE DE LARYNGOLOGIE

Séance du 3 février 1898 (1).

Président : Stœrk

Secrétaire : Ronsburger

Weil. — **Sur la localisation des douleurs dans les sinusites.** — L'auteur contredit deux points de la communication faite l'an dernier par Hajek au Congrès de Moscou : d'abord l'assertion que la localisation de la douleur par les malades n'ai de pas au diagnostic et ensuite que l'on puisse toujours suivre le pus jusqu'à sa source et le voir sourdre à côté de la sonde tandis que les lavages diagnostiques sont insuffisants.

Weil parle d'abord de l'étiologie et de la nature des douleurs de la tête et de la face dans les sinusites et émet l'avis que les névralgies, considérées jusqu'ici comme d'origine réflexe et qui ne sont plus discutées aujourd'hui, doivent être différenciées des douleurs continuelles entretenues surtout par la pression de la sécrétion, ainsi qu'on l'observe dans les rétentions purulentes de toutes les parties du corps et dont le panaris offre l'exemple le plus frappant.

Weil, ayant soigné tous les cas de sinusites par des lavages à travers les orifices naturels, a observé au cours de l'année les

(1) D'après la *Wiener Klin. Woch.*, 24 février 1898.

douleurs provoquées par les injections d'eau froide ou tiède sous une forte pression, parfois par les injections ou badigeonnages au nitrate d'argent et les applications d'acide trichloracétique.

L'auteur n a pas obtenu de résultats au point de vne de l'irradiation aux nerfs. Il conclut que la localisation des douleurs dans les sinusites provient d'une propagation à la surface de la part du malade, car plus l'orifice est voisin de la surface extérieure, plus la douleur est constante. Dans les empyèmes sphénoïdaux très profonds, les douleurs sont souvent localisées à l'occiput et au milieu du front.

Weil cherche à expliquer les céphalalgies fréquentes au cours des empyèmes de l'antre : On sera circonspect à propos des dires des malades, car souvent les complications proviennent uniquement de la tuméfaction des méats du nez.

En introduisant dans le nez du malade une sonde, il localise son mal à l'intérieur ; mais si on la dirige plus en haut, il se plaint de douleurs externes.

Le diagnostic ne sera certain qu'au cas où on aura sûrement pénétré à l'intérieur du sinus, ce qui n'arrive pas toujours avec la sonde. Weil dit que, moyennant certaines précautions, on pourra diagnostiquer avec sécurité une suppuration sphénoïdal sans voir directement le pus sortir de l'orifice sphénoïdal ainsi que le veut Hajek.

Séance du 3 mars 1898 (1).

Président : Prof. Stoerk

Secrétaire : Dr C. Biehl

1. M. Hajek présente un homme de 48 ans, atteint d'une **pachydermie typique des deux cordes vocales**, telle que l'a décrite Virchow et plus prononcée à gauche qu'à droite. La phonation n'est pas troublée, mais la glotte se dilate mal lors de l'inspiration, les deux cordes vocales s'écartant à peine. C'est le troisième cas de pachydermie où H. a vu l'abduction entravée. Jamais il n'a pu connaître la cause de ces accidents ; vraisemblablement des épaississements de la capsule de l'articulation crico-aryténoï-

(1) D'après la *Wiener Klin. Woch.*, 24 mars 1898.

dienne ont provoqué la raideur de l'articulation. L'anatomie pathologique éclairera définitivement ce point. Le malade présenté ressent un certain degré de dyspnée lorsqu'il se remue ou monte des escaliers ; ce symptôme est attribuable au manque de dilatation inspiratoire de la glotte, car un léger catarrhe aigu avec tuméfaction modérée des cordes vocales a déjà provoqué une violente dyspnée chez ce malade.

Discussion.

Stœrk fait remarquer la grande importance de cette affection laryngienne et demande aux assistants s'ils ont vu et soigné des pachydermies récidivantes. Il entend limiter la discussion aux *pachydermies typiques de cordes vocales.*

Roth a eu occasion d'observer trois cas de pachydermie du larynx dont deux présentaient l'aspect typique, selon Virchow, avec bourrelets prononcés des cordes vocales et affectaient des personnes obligées de surmener leur voix : un prédicateur et un chanteur. Tant que l'irritation subsista, R. fit des badigeonnages du larynx au nitrate d'argent qui furent remplacés ultérieurement par des badigeonnages d'acide lactique très dilué. Les malades s'étant rapidement dérobés, j'ignore l'issue du traitement. Je n'ai pas essayé d'enlever les bourrelets par une opération. Le troisième cas concerne une femme n'abusant ni de sa voix ni de l'alcool et chez laquelle on constatait un épaississement blanc de la surface antérieure de la paroi laryngée postérieure, c'est-à-dire des replis aryténoïdiens. Je traite cette malade depuis environ deux ans et demi et ai amélioré les parties affectées au moyen de badigeonnages au nitrate d'argent au point que les symptômes objectifs ont disparu et que l'état subjectif est aussi parfait ; ce mieux ne dure que trois à quatre mois au bout desquels la malade est de nouveau obligée de recourir aux badigeonnages. J'ai déjà observé plusieurs de ces récidives chez cette malade.

Ronsburger a soigné un médecin de marine qui se trouva bien de l'emploi des astringents.

O. Chiari a peut-être observé 10 cas de pachydermie typique des cordes vocales. Deux seulement ont été suivis pendant un certain temps ; les autres cessèrent rapidement le traitement, n'étant gênés ni par les bourrelets, ni pour parler.

Comme traitement, Chiari insiste sur la disparition du catarrhe consécutif par des inhalations ou des badigeonnages.

Quelquefois C. a retiré des fragments de bourrelets avec des instruments tranchants, mais jamais il n'a pu enlever le bourrelet entier. C. rappelle encore que dans le *Vierteljahrschrift für Dermatologie*, 1882, planche VII, fig. 4, il a fait reproduire un cas de pachydermie typique qu'il avait prise pour une infiltration syphilitique ; les bourrelets ne disparurent pas malgré que le traitement spécifique eût guéri la rougeur et le gonflement du larynx et du pharynx et les ulcérations des dépressions des bourrelets.

Tandis que Chiari n'est pas partisan d'une intervention chirurgicale locale dans la pachydermie typique des cordes vocales, les résultats n'étant pas encourageants et les troubles causés par les bourrelets ne s'amendant guère, il a souvent extirpé des bourrelets pachydermiques du repli interaryténoïdien de nature catarrhale, syphilitique ou tuberculeuse. Ces bourrelets entravent l'occlusion de la glotte et donc la phonation. Leur ablation est indiquée, car elle amène une amélioration notable.

Quant à la structure des bourrelets pachydermiques, Chiari fait observer qu'ils consistent non-seulement en épithélium épaissi, cornifié en partie, mais encore en sous épithélium épaissi, hypertrophié et recouvert de grosses papilles, et en tissu cicatriciel profond, ainsi que Virchow l'a déjà signalé. De plus ce ne sont pas les produits d'une affection spéciale, mais les résultats d'une irritation prolongée du tissu par l'abus de l'alcool, le surmenage vocal, la tuberculose, la syphilis, etc.

Chiari n'attribue pas l'abduction très limitée des cordes vocales chez le malade de Hajek aux suites des bourrelets pachydermiques qui ne provoquent que des troubles insignifiants. La sténose si prononcée doit avoir une origine nerveuse, peut-être un début de tabès.

M. Hajek. — Dans mon cas, le larynx a pu se prendre après une contraction avec paralysie récurrentielle bilatérale incomplète, mais je n'en suis pas certain. Il n'existe pas de signes tabétiques caractéristiques, mais le tabès peut survenir ultérieurement.

Stœrk parle de l'affection au point de vue clinique, seule la clientèle privée permet de conclure, car les malades de la clinique sont rapidement perdus de vue.

2. M. Hajek. — Femme de 63 ans exhalant une mauvaise odeur buccale et portant sous la clavicule gauche une tumeur des ganglions lymphatiques presque grosse comme le poing, mobile et

bien isolée. La fétidité provenait d'un écoulement fétide des deux narines ayant son origine dans une tumeur ulcérée du toit naso-pharyngien.

La tumeur ulcérée recouvrait la partie supérieure de la choane gauche et atteignait le septum. Au microscope, on vit qu'il s'agissait d'un sarcome. Par l'absorption quotidienne de 3 grammes d'iodure, la tumeur de la clavicule régressa presque complètement.

La tumeur du toit pharyngé s'affaissa et se cicatrisa. Dans les quatorze jours suivants des masses de tumeurs apparurent de nouveau sur le côté droit du toit pharyngien. L'effet du traitement ioduré dans ce cas est fort intéressant.

Heindl se souvient d'avoir vu la malade en août dernier ; le diagnostic était hésitant entre la syphilis et une tumeur ulcérée, mais le résultat du traitement spécifique prouve l'existence de la syphilis.

Stœrk est d'avis qu'on a affaire dans ce cas à une syphilis ancienne.

3. Ebstein présente une malade vue pour la première fois à la fin de juillet 1897, à la clinique laryngologique pour des troubles respiratoires. A l'examen laryngoscopique, l'épiglotte est normale, mais la muqueuse du cartilage aryténoïde est très infiltrée et on remarque une tuméfaction prononcée des replis ary-épiglottiques et des deux ventricules. Sur le ventricule droit, on voit une ulcération allongée, les bords des deux cordes vocales sont ulcérés. La percussion révèle aux deux sommets en avant et en arrière, de la matité, à l'auscultation ronchus humide semi-vésiculeux. On diagnostiqua une tuberculose laryngée, bien que l'examen des crachats fût négatif. La trachéotomie fut pratiquée en août 1897 pour une infiltration laryngienne progressive.

Au commencement de janvier 1898, la malade revint. Dans l'intervalle, l'épiglotte avait été détruite en grande partie par l'ulcération. Il était impossible d'examiner le larynx par suite de l'infiltration s'étendant aux parois latérales profondes du pharynx. Déglutition très difficile. Au bout de quatre semaines, la malade pouvait à peine avaler des liquides, et souvent après la déglutition survenaient des quintes de toux qui faisaient rejeter le liquide à travers la canule trachéale. La malade avait subi l'année passée la crico trachéotomie. En retirant la canule et en regardant la paroi postéro-supérieure, on voit au milieu de la

surface ulcérée une voie conduisant dans le sinus pyriforme. Depuis quinze jours la malade s'alimente par une sonde.

4. Weil présente une fillette atteinte de **lymphangiôme caverneux de la paroi pharyngée postérieure** déjà montrée à la séance du 3 décembre 1896, que de nouvelles hémorrhagies ont obligée à revenir se faire soigner.

SOCIÉTÉ HONGROISE D'OTO-LARYNGOLOGIE

Séance du 3 février 1898 (1).

Président : Prof. Navratil.

Secrétaire : Dr Polyak.

1. Baumgarten. — **Un cas de paralysie bulbaire.** — Hôtelier de 40 ans se plaignant de parler difficilement et indistinctement et d'avaler de travers en mangeant et en buvant. Le malade ne peut plus relever sa lèvre supérieure ni montrer les dents du haut, il siffle malaisement. La langue se tire avec difficulté, s'abaisse vers la droite ; la partie gauche de la langue est un peu atrophiée, et la langue est un peu atrophiée, et la langue ne se relève plus. Le voile palatin remue une ou deux fois lorsqu'on prononce un a, puis demeure immobile, de même que les constricteurs du pharynx. La voix est inintelligible. A la suite de la paralysie palatine survient une rhinolalie ouverte et après la paralysie d'autres muscles, une alalie paralytique. L'épiglotte est relevée, on voit facilement dans le larynx ; à la suite de la paralysie du dépresseur de l'épiglotte, celle-ci demeure mobile pendant la phonation, l'inspiration, la toux ; ce qui fait que le malade ne peut manger et boire qu'avec précaution pour ne pas avaler de travers. La déglutition s'effectue encore passablement. La corde vocale droite est inerte dans toutes ses excursions ; parésie bilatérale des thyro-aryténoïdiens internes. La sensibilité est amoindrie, les réflexes encore appréciables ; la sensibilité électrique subsiste. B. fait remarquer que les réflexes sont conservés longtemps dans les paralysies centrales, puis disparaissent ; tandis que dans les paralysies périphériques et toxiques,

(1) D'après les comptes rendus du Dr Polyak, secrétaire de la Société.

ils s'évanouissent rapidement, puis reparaissent bien tôt, signe auquel on a prêté trop peu d'attention dans les paralysies. Comme les cellules ganglionnaires des nerfs sont affectées dans la paralysie bulbaire, la paralysie est le plus souvent bilatérale, ce qui facilite le diagnostic de cette affection parmi les paralysies. Ce sont d'abord les noyaux de l'hypoglosse, du glosso-pharyngien, du vague, de l'accessoire, qui se prennent, puis ceux du facial, de l'abducteur et du trijumeau. Le plus souvent l'acoustique demeure indemne.

Duchenne et Trousseau ont appelé cette maladie *paralysie glosso-labiolaryngée*. Les laryngologistes peuvent seulement diagnostiquer avec certitude la paralysie bulbaire, et parfois avec probabilité le tabès, mais pas d'autres affections centrales.

2. Baumgarten. — **Ulcérations de la voûte palatine.** — Malade de 18 ans soigné depuis l'année dernière pour un enrouement et qui montra à cette époque l'irrégularité de sa voûte palatine qu'il a constatée avec l'extrémité de sa langue sans en souffrir aucunement.

Les organes internes sont sains, les glandes du cou infiltrées. Au milieu de la voûte palatine se trouve une ulcération grande comme un thaler, irrégulière, jaunâtre, corniflée, et deux ou trois plus petites à droite près de la rangée des dents.

L'ulcération a des bords aigus, est insensible au toucher, le bord postérieur est très sensible, la sonde pénètre jusqu'au périoste, l'ulcération saigne à peine. On songea d'abord à la tuberculose ou au lupus, mais on ne trouva aucun bacille ni dans la sécrétion, ni dans le tissu extirpé ; le tissu renfermait seulement des éléments lymphoïdes mais pas de cellules géantes. Le malade prit pendant longtemps de l'iodure à haute dose, l'ulcération fut d'abord badigeonnée. puis cautérisée, mais sans succès. Les glandes du cou se tuméfiant, on ordonna de l'arsenic, puis de nouveau de l'iodure ; les glandes diminuèrent notablement. Le malade ne reparut qu'au bout de six mois. Plusieurs petites ulcérations se sont développées à droite, la grande ulcération médiane n'a pas changé. Le malade n'a jamais eu la syphilis, son pénis est normal. Une ulcération syphilitique aurait déjà pénétré profondément, le périoste est partout intact ; les ulcérations syphilitiques sont plus douloureuses, les bords infiltrés ; les ulcérations ne s'étendent pas chez notre malade, seules quelques nouvelles sont apparues. Les cultures de la sécrétion de l'ulcération ont été stériles.

Zwillinger croit qu'on est en présence d'un lupus ; bien qu'on n'ait pas trouvé de bacilles, les glandes plaident en faveur de cette supposition.

Nemai. — Lorsque l'examen macro et microscopique et le traitement ne nous ont pas éclairé, nous ne sommes pas sûrs du diagnostic. Avant d'émettre un avis sur l'affection, nous devons attendre quelques mois.

Polyak. — Quoique le diagnostic ne puisse être positif, la grande ulcération me donne l'impression de la forme de *syphilis muqueuse gommeuse*, décrite par Lewin sous le nom de *petite syphilide noduleuse* très circonscrite, formée de nodules rapprochés et tendant à s'ulcérer à la surface. L'absence complète d'inflammation réactive autour de l'ulcération, et son siège sur le voile du palais, plaident en faveur de sa nature anesthésique.

J'ai vu il y a quelques années un cas douteux analogue avec de grandes ulcérations profondes, atrophiées de la paroi pharyngée postérieure où l'ulcération et son voisinage étaient anesthésiés. M. Haberern que j'appelai en consultation compara l'ulcération au *mal perforant du pied*. Plusieurs cures mercurielles énergiques demeurèrent sans effet, enfin après un traitement ioduré prolongé, la guérison survint au bout de six mois avec une cicatrice en forme d'étoile.

V. Navratil. — On ne peut faire un diagnostic positif. Il y a bien quelques signes de lupus, mais ils ne sont pas caractéristiques. Les bords de l'ulcération n'ont pas l'aspect syphilitique et le traitemen spécifique est demeuré sans effet. On pourrait aussi songer à l'actinomycose.

Baumgarten. — Après deux examens histologiques on peut repousser l'hypothèse de la tuberculose et du lupus ; ainsi que la syphilis vu l'échec du traitement spécifique. Le traitement n'a pas modifié l'aspect, car depuis six a sept mois je n'ai pas touché la tumeur.

Au cours de l'examen histologique, M. Preissich ayant rencontré de nombreuses cellules lymphoïdes, je pense à une tumeur lymphoïde. L'absence d'atrophie exclut l'idée de syphilis. Peut-être s'agit-il d'un lympho-sarcôme.

3. Vali. — **Préparations histologiques du carcinôme de l'oreille présenté en novembre 1897.** — Démonstration des préparations qui ont servi à établir définitivement le diagnostic.

Krepuska est toujours en garde contre les erreurs de diagnos-

tic dans l'examen histologique de parcelles du conduit auditif, mais ici le diagnostic lui semble irréfutable.

MINICH trouve également que l'opinion du clinicien est la plus importante au point de vue diagnostique.

ACADÉMIE DE MÉDECINE DE NEW-YORK

SECTION DE LARYNGOLOGIE ET RHINOLOGIE

Séance du 23 février 1898 (1).

Président : J. WRIGHT.

Secrétaire : T. J. HARRIS.

1. J. W. GLEITSMANN. — **Anévrisme de l'aorte perforant la paroi thoracique et paralysie récurrentielle gauche.** — L'observation est très brève; G. n'ayant pu se procurer aucune note à l'hôpital allemand, il se bornera à quelques remarques.

Cinq ans auparavant, le malade accusa pour la première fois de la raucité et des douleurs rhumatismales dans la gorge, ainsi que de la dyspnée et de la difficulté à avaler. Durant quatre mois il resta à l'hôpital allemand et du mieux s'ensuivit ; il le quitta puis y rentra en novembre 1896 jusqu'en juin 1897, atteint alors de malaria. Le gonflement de la poitrine fut signalé dès 1894, il était considérable ; la tuméfaction absorbait le sternum.

A l'examen de la gorge, on vit le nerf laryngé inférieur comprimé et paralysé. G. dit que depuis 30 ans qu'il exerce, c'est la première fois qu'il observe un anévrisme aortique avec paralysie récurrentielle.

BERENS a vu un cas de ce genre il y a 10 ans, étant interne à l'hôpital de Philadelphie. Le malade succomba à une perforation ; il n'existait pas de paralysie.

NEWCOMB a observé trois cas d'anévrisme de l'aorte terminés par la mort subite sans participation des nerfs laryngiens.

2. T. P. BERENS. — **Mycosis bucco-pharyngien étendu, occupant l'amygdale buccale et linguale.** — J. B., 18 ans, se présente en juin 1897 au Manhattan Eye, Ear and Throat Hospital pour une

(1) D'après le Laryngoscope, avril 1898.

difficulté à avaler les aliments solides datant d'une semaine. Voix légèrement voilée. A part une dyspepsie, ayant duré plus d'un an, le malade n'a jamais souffert que de la coqueluche il y a 12 ans. Bons antécédents. Les deux amygdales du malade sont atrophiées et recouvertes d'excroissances de dimension et de coloration variées. Les piliers postérieurs sont tachetés de jaune et de blanc tandis que la paroi pharyngée postérieure est entièrement recouverte de points blancs. Ablation de végétations adénoïdes. L'amygdale linguale est double et ressemble à deux amandes fendues posées côte à côte, bourrées de masses blanchâtres. Réaction acide de la salive.

Diagnostic : mycosis.

Le traitement consista en gargarismes d'eau tiède mêlée de bicarbonate de soude.

3. R. C. Myles. — **Tuberculose primitive des voies respiratoires.** — M. A. B., H. âgé de 37 ans, fit chercher le docteur le 15 janvier 1898. En octobre 1896, un chirurgien lui enleva la côte droite inférieure qui fut reconnue tuberculeuse. Depuis cette opération le malade se porte mal, depuis l'hiver dernier il souffre d'angines périodiques et de gêne dans la paroi pharyngée. A l'examen on trouva une ulcération de la paroi postérieure du pharynx débutant à la luette et s'étendant jusqu'à la commissure laryngée postérieure. L'ulcération mesurait environ un pouce trois quarts de long et trois quarts de pouce de large. Le 1er février excision de l'ulcération avec la curette et la pince ; à l'examen microscopique, le Dr Vissman reconnut la présence de bacilles tuberculeux. Ensuite ablation des marges du tiers supérieur de l'ulcération et application d'acide lactique pur. Hatzenbach examina soigneusement les poumons et n'y trouva pas de lésion. Myles espère obtenir la guérison en continuant l'extirpation du tissu tuberculeux et l'emploi de l'acide lactique.

Myles rapporte aussi le cas d'un médecin retiré, âgé de 73 ans, venu consulter le 7 juin 1898 et souffrant depuis environ quatre mois d'enrouement et d'un léger malaise en avalant. Plusieurs membres de sa famille, enfants et petits-enfants sont morts d'affections tuberculeuses au cours de ces dernières années. Par l'examen on découvre une érosion avec infiltration de la bande ventriculaire droite et petite infiltration à gauche avec œdème tuberculeux caractéristique des aryténoïdes. Vissmann ne trouva pas de bacilles dans les crachats. Traitement depuis le 7 janvier par des applications d'acide lactique répétées deux ou trois fois

par semaine. L'ulcération est en voie de guérison. La raucité et les troubles de la déglutition se sont amendés notablement. Pas de syphilis ni de râles aux sommets.

4. W. F. Chappell. — **Curette et pinces pour l'ablation des végétations adénoïdes.** — L'auteur est d'avis qu'une des causes de l'excision incomplète du tissu adénoïdien est que l'instrument est trop grand ; sa dimension doit varier suivant l'âge des malades. E. emploie deux tailles de curette, l'une pour les enfants jusqu'à 4 ans, et l'autre de 4 à 14 ans.

Les avantages de la curette sont qu'elle abrège la durée de l'opération et permet souvent de supprimer l'anesthésie. Elle évite les lésions de la trompe d'Eustache, de la cloison ou du voile du palais.

5. C. H. Knight et J. A. Kenefic. — **Hémorrhagie mortelle consécutive à l'ablation des végétations adénoïdes chez un enfant hémophilique.** — Enfant de 4 ans amené le 20 janvier au Manhattan Eye and Ear Hospital pour une obstruction rétro-nasale. On trouva des végétations dont l'abrasion fut décidée. Le 25 janvier l'enfant fut éthérisé et les végétations enlevées avec la pince de Brandagee, la curette de Gottstein et l'ongle. Une hémorrhagie légère suivit l'opération, mais fut rapidement enrayée. Au bout de deux heures, la garde s'aperçut d'un écoulement de sang à travers le nez et la bouche qui fut arrêté par le tamponnement du naso-pharynx avec de l'ouate, et des fosses nasales antérieures avec de la gaze iodoformée. Deux heures après, le tampon étant complètement imprégné de sang, on s'aperçut des progrès de l'hémorrhagie.

On introduisit dans le pharynx nasal des tampons trempés dans une solution d'acide tanno-gallique, et de nouveau de la gaze ioformée dans les narines. On administra par la méthode sous-cutanée du whisky et de la strychnine et une solution salée ordinaire, mais le tout fut rejeté. Le traitement fut continué le 26 et le 27, l'enfant rendit un flot de sang dans lequel on reconnut la présence d'un fragment de l'intestin grêle. Deux heures après, on retira le tampon pour nettoyer le naso-pharynx ; l'enfant succomba dans la soirée. L'autopsie fut refusée.

Newcomb a publié en 1893, dans l'*American journal of medical sciences*, une observation de ce genre. Il a vu trois cas d'hémorrhagie, dont l'un à la suite de l'ablation de végétations adénoïdes chez une jeune femme de 18 ou 19 ans. On vint le chercher, mais

quand il arriva l'hémorrhagie avait cessé. La dernière observation est récente. Elle concerne une filette de 13 ans sur laquelle on avait fait l'amygdalotomie sans effusion de sang, puis retiré des végétations adénoïdes sous anesthésie cocaïnique. Au bout de 48 heures, la mère se présenta à l'hôpital et dit qu'à la suite d'une violente hémorrhagie, sa fille était presque exsangue. Après l'opération, la malade était rentrée chez elle, mais, contrairement aux conseils reçus, sa mère l'envoya à l'école l'après-midi, ce qui détermina l'hémorrhagie. On offrit d'aller voir la fillette mais la mère refusa ; il est probable qu'elle a guéri.

L'observation du *Journ. of med. sciences* se rapportait à un enfant de 4 ans, non hémophile chez lequel l'hémorrhagie apparut 4 heures après l'opération. On avait recommandé à la mère de venir chercher un médecin en cas d'accident, elle attendit jusqu'au lendemain, l'enfant était déjà exsangue, il mourut cinq minutes après mon arrivée.

A la même époque Hooper relata un cas fatal à la suite de l'examen digital. Delavan en cite également. Sur onze cas, quatre se produisirent pendant les premiers dix jours et cinq durant la seconde période. L'âge oscillait de 4 à 28 ans. Le chloroforme fut donné dans trois cas, et la cocaïne dans trois autres. On employa les pinces, les curettes et les doights. L'hémorrhagie se produisit immédiatement, on mit jusqu'à 20 heures.

N. rapporte le cas d'un enfant de 2 ans et demi, auquel sous l'éther, on enleva des végétations adénoïdes avec le doigt et la pince. Au bout de huit heures survint une hémorrhagie suivie de mort dans l'espace de 24 heures.

N. dit que la pratique en usage au Manhattan Eye and Ear Hospital donne d'excellents résultats ; les malades à opérer doivent passer préalablement la nuit dans l'établissement afin d'être soigneusement surveillés et préparés à l'intervention.

Wright mentionne les observations de deux jeunes filles de 16 ou 18 ans qui subirent le tamponnement pour une hémorrhagie abondante. Craignant, en retirant l'ouate, le retour du sang, W. enduisit le nez de vaseline pour aider au détachement des tampons qui en une heure ou deux tombèrent d'eux-mêmes.

French n'a jamais rencontré d'hémorrhagie secondaire à l'ablation des végétations adénoïdes, et il surveille ses malades pendant au moins douze heures après l'opération afin d'éviter les accidents.

F. trouve le terme d'adénoïdes impropres, ces tumeurs devraient être appelées lymphoïdes.

On croit généralement qu'il n'est pas besoin d'enlever la masse

entière, mais seulement une quantité nécessaire pour permettre de respirer par le nez, le reste devant s'atrophier. French est d'avis que ce procédé est mauvais car il peut nécessiter une seconde intervention en donnant lieu à des inflammations. L'extension de ces tumeurs à la trompe d'Eustache et à l'oreille moyenne est une raison suffisante pour motiver leur extraction.

Quand un malade sourd vient nous consulter, la première chose à faire est de s'assurer de la présence du tissu lymphoïde de la voûte pharyngienne et en ce cas de l'exciser.

Van der Poel a recueilli deux observations d'hémorrhagie grave consécutive à l'ablation de végétation adénoïde. L'une concernait une fillette de 8 ans qui se présenta il y a 6 ou 8 ans au Manhattan Eye and Ear Hospital. On diagnostiqua des végétations et on prit rendez-vous pour l'opération. Avant de quitter la clinique, on lui enleva une parcelle de tumeur pour la montrer à des élèves. Le lendemain, à 4 heures du matin, l'auteur fut appelé à Brooklyn auprès de la malade qui était atteinte d'une hémorrhagie violente avec ralentissement du pouls. La guérison survint après quelques jours de tamponnement. La fillette était hémophilique.

Le second cas a été observé dans la clientèle et le Dr Knight fut appelé en consultation. Enfant de 14 ans, opéré dans le cabinet de Van der Poel sans anesthésie, vu la petite quantité de tissu adénoïde et la bonne santé du sujet. L'hémorrhagie, assez abondante au début, cessa promptement. Au bout de trois heures, le malade rentra chez lui, mais une heure après une hémorrhagie alarmante survint ; l'auteur fit le tamponnement postérieur avec de l'ouate au moyen d'une sonde uréthrale introduite par la bouche afin de bien tamponner le pharynx nasal. Le Dr Knight vit l'enfant un peu plus tard, l'hémorrhagie était moindre. Le lendemain il y eut récidive, puis pendant deux jours des alternatives. On introduisit dans le pharynx nasal de la gaze iodoformée humectée de cocaïne pour contracter les tissus. Le malade guérit ; on apprit alors qu'il était très rhumatisant et avait souffert d'une endocardite rhumatismale.

SOCIÉTÉ OTO-RHINO LARYNGOLOGIQUE DE MADRID

Séance du 23 mars 1898 (1).

1. S. Botella. — **Ulcérations pharyngo-buccales.** — B. lit une observation de *psorospermose pharyngée* publiée in-extenso dans le n° d'avril de la *Oto rino-laringologia española.*

Forns en examinant avec Ramon y Cajal, avec le bleu de méthylène et le réactif de Giesson affaibli, beaucoup de préparations d'épithéliomas se trouvant depuis quelques années au Musée anatomo-pathologique du Collège de Saint Charles, a vu sur plusieurs pièces des masses zoogléïques de nodules ronds, rougeâtres, plus grands que des leucocytes ; rarement on voyait un ou deux de ces nodules, presque toujours ils étaient réunis comme une grappe de groseilles. Ces nodules ne doivent pas être spécifiques, mais ce sont des parasites se fixant dans un tissu pathologique quelconque.

Sterling se rappelle non par similitude de nature, mais par analogie de région, avoir observé un *moluscum pendulum* de l'amygdale ; ressemblant à un épithélioma non ulcéré ; à l'analyse on ne trouva aucun microbe et l'ablation fut suivie de guérison. S. cite encore un abcès de la partie médiane du voile palatin latéralisé un peu vers la gauche chez une femme qui, sept ans auparavant, commença à se plaindre à ce point d'une tuméfaction douloureuse qui la gênait beaucoup. Quand l'auteur la vit, l'ulcération avait un aspect cancéreux, le fond était rempli d'une matière caséeuse se désagrégeant facilement ; pas d'infarctus ganglionnaire. Se souvenant de deux observations de Cartaz, S. diagnostiqua un abcès, et fit le râclage et la cautérisation avec une solution d'acide lactique à 50 %, puis appliqua de la gaze iodoformée ; on fit deux cautérisations dont une au galvano-cautère, la membrane s'élimina peu à peu et la malade guérit.

S. a traité un cas d'ulcère pharyngien, sis vers le milieu de l'organe, moitié dans la partie buccale, moitié dans le pharynx nasal. Le malade avait parcouru la plupart des cliniques et suivi toutes les traitements y compris le spécifique. Bien que la lésion eût un aspect tuberculeux, comme elle était peu douloureuse, l'auteur pencha pour la nature syphilitique.

(1) D'après la *Oto-rino-laringologia española*, n° d'avril 1898.

Traitement par l'iodure de potassium et le sirop de Gibert et grattage tous les huit ou quinze jours suivi de cautérisations avec l'acide lactique à 50 %. Les résultats furent excellents, l'ulcération se cicatrisa en deux mois. Souvent consciemment ou inconsciemment les malades trompent le médecin sur leurs antécédents pathologiques, S. a vu un homme atteint de lésions linguales syphilitiques indéniables, soumis au traitement mercuriel, qui vint le trouver disant qu'on le soignait mal, son affection n'étant pas spécifique ; l'auteur examina son larynx et y vit une cicatrice inter-aryténoïdienne d'origine syphilitique s'étendant d'une corde vocale à l'autre. Il fit comprendre au malade la nécessité de continuer le traitement et ne le revit plus.

Forns a vu un phlegmon du pilier antérieur terminé par une perforation à travers laquelle on distinguait l'amygdale.

F. a observé diverses ulcérations profondes du voile du palais, dont une saignant facilement, remplie de pus qui guérit par des badigeonnages de teinture d'iode et un traitement anti-syphilitique général ; une gomme ulcérée du pilier postérieur chez une femme, s'étendait jusqu'à l'orifice de la trompe, déterminant la surdité et recouverte d'une pellicule grisâtre ; la cicatrisation fut rapide à la suite de badigeonnages à la teinture d'iode accompagnés de frictions mercurielles et d'ingestion d'iodure de potassium.

Horcasitas soigna une malade souffrant d'angine depuis huit jours ; il vit entre le voile du palais et la luette une tuméfaction grosse comme une aveline, très dure, qu'il prit pour un néoplasme malin. Malgré l'antisepsie locale, au bout d'un mois la tumeur s'était ulcérée et avait envahi le pharynx postérieur et l'amygdale, avec un exsudat sanieux et un infarctus dur du cou. La malade succomba en quelques jours à une hémorrhagie carotidienne abondante.

Carralero cite le cas d'un homme d'une quarantaine d'années portant à la partie dure du palais une ulcération communiquant avec le plancher des fosses nasales ; on obtint la cicatrisation presque complète.

Sterling extirpa avec une anse galvanique, une amygdale hypertrophiée ; le lendemain la plaie était très belle ; quatre jours après, elle se recouvrait de granulations comparables à une grappe de raisin ; la malade n'avait pas d'antécédents syphilitiques ; S. prescrivit la succion de petits morceaux de glace et des pulvérisations boriquées ; le lendemain, il y eut du mieux, et on fit un badigeonnage de glycérine phéniquée et mentholée ; en

quatre jours les accidents disparurent. L'auteur avait vu une suppuration de l'amygdale pharyngée et il croit que le pus a dû infecter la plaie opératoire.

Forns connaît des cas de destructions d'amygdales hypertrophiées par la galvano-caustique qui ont été suivis d'érysipèles.

2 Forns. — **Papillômes pharyngiens et laryngiens. Nature tuberculeuse des derniers**, F. a observé 3 cas de papillômes des piliers. Le plus important est un papillôme framboisé du pilier antérieur, de la dimension d'une fraise moyenne, hérissé d'épines ; une véritable hypertrophie des papilles.

Sterling vit à Paris, à la clinique de Lubet-Barbon, un homme qui vint consulter pour une lésion l'empêchant de parler clairement ; à l'examen, on reconnut, dans l'espace interaryténoïdien, un grand papillôme sessile, parsemé d'épines mobiles ; le diagnostic hésitait entre la syphilis ou la tuberculose, mais on s'en tint à la dernière hypothèse.

Horcasitas trouve qu'il n'y a aucun inconvénient à diagnostiquer la nature tuberculeuse des papillômes interaryténoïdiens pâles, car ce diagnostic est toujours confirmé par la suite.

Sterling a presque constamment reconnu le caractère tuberculeux des productions interaryténoïdiennes à aspect velouté.

ANALYSES

I. — *OREILLE*

Otite moyenne purulente. — Complications endocrâniennes. — Craniotomie exploratrice. — Tubercule dans le pédoncule cérébral gauche, par C. Poli (*Archivio ital. di ot. rin. e laring.*, février 1897).

Cette observation concerne un enfant de 18 mois qui fut atteint à la suite d'une rougeole, huit mois auparavant, d'otite moyenne purulente bilatérale. Il se forma un abcès au niveau de l'apophyse mastoïde droite qui fut ouvert. Il est resté à ce niveau une fistule. — Quelque temps après il se produisit une déviation de l'œil gauche en dehors et en haut; mydriase légère, ptosis. — Puis survint une parésie du côté droit. — Pas de vo-

missements. — Etat général satisfaisant. Dans ces conditions l'auteur pratique la trépanation. L'exploration du lobe temporal ne permet pas de rencontrer aucun foyer purulent.

Les suites immédiates de l'opération furent bonnes. Mais dix-huit jours après l'enfant fut pris de fièvre, l'état s'aggrava et la mort survint huit jours après.

A l'autopsie on trouva au milieu du pédoncule cérébral gauche une masse jaunâtre formant une tumeur ronde de 1 centimètre et demi de diamètre.

L'auteur discute ensuite la question du diagnostic et fait remarquer combien il est surtout difficile chez les jeunes enfants.

H. DU F.

Des abcès cérébraux consécutifs aux otites suppurées, par JABOULAY ET RIVIÈRE (de Lyon) (onzième Congrès français de chirurgie, octobre 1897).

Les auteurs rapportent un nouveau cas d'abcès cérébral otitique récemment observé par eux, diagnostiqué et opéré sans succès. Il s'agit d'un jeune homme de 23 ans, notamment tuberculeux, atteint d'une ancienne suppuration d'oreilles, qui, le 29 novembre 1896, fut pris de céphalée vive et mal localisée, de courbature, de frissons légers avec un peu d'élévation de la température. L'ancienne otorrhée réveillée donnait un écoulement très fétide avec des douleurs dans la région parotidienne. Vomissements le quatrième jour avec exacerbation progressive des symptômes.

Un nettoyage de l'apophyse et de la caisse, pratiqué le 5 décembre, n'arrête pas la marche des lésions. Le 10 décembre, céphalées atroces, vomissements et frissons intenses, puis le lendemain torpeur cérébrale. Deuxième intervention (par la brèche déjà faite), au cours de laquelle on ouvre un abcès cérébral et un sous-dural contenant un pus très fétide.

La température baisse, mais l'agitation et les autres symptômes restent identiques et le malade succombe le 13 décembre.

De ces observations et des cas précédemment observés, Jaboulay et Rivière concluent :

1° Que l'abcès cérébral est généralement une infection surajoutée à une otite tuberculeuse ;

2° Que le diagnostic, qui doit être précoce, doit surtout s'appuyer sur la céphalée fixe, la fièvre, la gravité des phénomènes généraux, les localisations, etc.

3° Que la grande difficulté opératoire réside dans la presque impossibilité de faire un drainage durable, les drains en caoutchouc, troués ou non, en métal, étant expulsés ou obstrués, seul en drain métallique avec rebord terminal serait utile. L'incision au thermocautère est insuffisante ; et l'excision des parties environnants mènerait probablement trop loin.

G. LAURENS.

Septico-pyohémie d'origine otitique. Trépanation de l'antre et du sinus latéral. Ligature de la jugulaire. Mort, par VILLARD ET RIVIÈRE de Lyon (onzième Congrès français de chirurgie, octobre 1897.)

Il s'agit d'un jeune homme de 16 ans, entré le 6 février dernier dans le service de M. Poncet. Porteur depuis plusieurs années d'une otorrhée chronique, ce malade avait vu survenir, huit jours avant son entrée, des phénomènes graves caractérisés par une élévation considérable de la température, de la céphalalgie, quelques vomissements et de la douleur dans les régions temporale et mastoïdienne. Décubitus latéral gauche, demi-coma, torticolis douloureux, exophtalmie double, encore plus accentuée à gauche. Peu de modifications locales, circulation veineuse de la face à gauche très apparente. T., 40°1 ; R. 48 ; P. 138.

Le diagnostic ferme de phlébo-sinusite est porté.

Intervention à la gouge et au maillet ; cellules mastoïdiennes presque saines ; le sinus latéral apparaît thrombosé et d'aspect puriforme. Il est ouvert et poursuivi jusqu'au pressoir (jet de sang à ce moment.) Ligature de la jugulaire que l'on trouve thrombosée.

Au troisième jour, signes de pleuro-pneumonie septique. Mort le septième jour.

L'autopsie a montré l'origine probablement tuberculeuse de l'otite ; des foyers multiples de pneumonie (pleurésie purulente). Les lésions étaient bien drainées et arrêtées du côté du crâne, mais la jugulaire était thrombosée jusqu'au voisinage du tronc brachéo-céphalique.

On peut donc en tirer les conclusions suivantes :

1° Difficultés de diagnostic (importance des phénomènes de septicémie, de la dilatation des veines de la face, de l'exophtalmie).

2° Importance d'une intervention hâtive ; ce malade aurait probablement guéri si on avait pu devancer les lésions de la jugulaire dans leur marhe. G. LAURENS.

Des néoplasies de l'oreille, par KUMMEL (*Annales de la Société allemande d'otologie*, session de juin 97 à Dresde).

Rapport, lu à la société, sur l'état actuel de la question avec présentation de nombreuses préparations anatomiques, non figurées. Pas de travaux originaux. M. N. W.

Sur le myoclonus auriculaire, par G. MASINI (*Archivio ital. di. ol. rin. e. laring*, février 1897).

L'auteur donne d'abord la relation de trois observations personnelles.

OBS. I. — Il s'agit d'un médecin atteint de dilatation de l'estomac et chez lequel sont survenus des spasmes du tenseur du tympan à la suite d'un excès de travail.

L'oreille droite fut atteinte la première.

En même temps il existait des spasmes dans l'orbiculaire et l'élévateur de la lèvre supérieure du côté droit.

De plus, il existait des spasmes fibrillaires localisés aux muscles superficiels de la caisse et de la jambe droite. Le moindre bruit suffisait pour provoquer un spasme violent. Quand les accès étaient très forts il survenait du vertige, des efforts de vomissements et des bourdonnements.

L'audition était diminuée à droite, surtout pour les notes basses.

OBS. II. — Homme dyspeptique depuis longtemps ; est atteint depuis huit mois de spasmes dans les oreilles, surtout à gauche, avec spasmes de l'orbiculaire, des muscles, de l'abdomen et des membres inférieurs.

Le moindre bruit provoque l'accès.

OBS. III. — Homme neurasthénique et dyspeptique, atteint depuis trois mois de spasmes dans l'oreille droite avec spasmes de l'orbiculaire, de l'élévateur supérieur et des muscles de la jambe droite.

Audition diminuée. Rinne négatif à droite.

Perception des notes basses diminuée.

L'auteur fait remarquer que ces trois cas rentrent dans le cadre de l'affection décrite par Friedreich sous le nom de Paramyoclonus multiplex.

Ils offrent un intérêt tout particulier en montrant qu'il peut exister un paramyoclonus avec localisation principale dans l'appareil musculaire de l'organe de l'audition. H. DU F.

Contribution à l'étude de la surdi-mutité hystérique, par G. MINGAZZINI (*Archivio di. ot. rin. e laring.*, février 1897).

Après avoir résumé l'historique de cette question, l'auteur donne la relation d'une observation personnelle.

Il s'agit d'un soldat âgé de 20 ans. — A une sœur épileptique — a eu lui-même une attaque convulsive à 18 ans. — Depuis cette époque il souffre tous les mois d'un accès de migraine. — Cet accès ne s'est pas produit en juillet 1896.

Le mois suivant des vomissements incoercibles surviennent, accompagnés de surdité.

Le malade est envoyé dans un asile d'aliénés.

On constate alors qu'il n'entend réellement pas et qu'il ne peut articuler aucun son. Il peut au contraire écrire et comprend les questions écrites.

Le traitement par les courants galvaniques appliqués sur la langue, le cou, le trajet du facial et l'oreille fut suivi d'une guérison complète en quelques jours.

L'auteur résume ensuite les divers éléments de ce syndrôme.

La surdi-mutité hystérique se manifeste surtout chez l'homme (dans 82 % des cas) entre 15 et 35 ans. Cependant on l'a vu survenir dès l'âge de 3 ans et aussi après 40 ans.

Elle débute brusquemment chez des sujets prédisposés. Les causes qui ont été notées sont : Vers intestinaux, traumatismes, suppression d'une hémicranie-habituelle, émotions vives.

La surdité est presque toujours complète.

Il existe en même temps divers troubles moteurs ou sensitifs.

Le pronostic est favorable et le traitement électrique amène rapidement la guérison. H. DU F.

De la vision chromatisée des paroles (audition colorée), par DR VESCOVI (*Archivio ital. di ot. rin. e laring.*, février 1897).

L'auteur pense que l'expression *vision chromatisée* doit être préférée à celle d'*audition chromatique*.

En effet, l'audition de la parole provoque la conception chromatisée visuelle, ce qui fait que le sujet semble voir la parole colorée.

Or, la perception des couleurs dépend de l'organe de la vue et

du centre psychovisuel, il vaut donc mieux se servir du mot « vision ».

Cette vision est simplement mentale et c'est pour cela que l'auteur l'appelle *chromatisée* et non *chromatique*.

En 1893, il avait pu observer un premier cas de cette singulière affection.

Dans ce travail, il donne la relation très détaillée d'un second cas concernant une jeune fille bien portante, sans antécédents pathologiques ou héréditaires et chez laquelle la vision et l'audition étaient normales.

Afin de bien se rendre compte de tous les symptômes présentés par ce sujet, voir le plan que l'auteur a adopté dans son examen.

Il a contrôlé avec soin ce qui se passait.

1° En faisant prononcer les paroles par le sujet lui-même à voix basse, à voix normale, à voix haute, lentement, rapidement, en chantant.

2° En faisant prononcer les paroles par une autre personne comme précédemment.

3° Même exercice par une seconde personne.

4° En faisant *penser* les paroles par le sujet, sans aucune suggestion, en lui faisant supposer qu'il est dans la lumière, ou dans l'obscurité.

5° En faisant prononcer et entendre les paroles les yeux bandés.

6° En faisant prononcer et entendre les paroles dans l'obscurité, les yeux ouverts.

7° En faisant prononcer et entendre les paroles à la lumière artificielle.

8° En faisant lire le sujet à haute voix et mentalement.

Toutes ces expériences furent faites à diverses reprises et jamais le sujet n'a varié dans ses réponses.

L'intensité, l'acuité, le timbre de la voix n'ont eu aucune influence sur les résultats.

Aux mêmes mots partout et toujours correspondait un égal *chromisme*.

L'auteur appelle *chromisme* la perception optique chromatisée correspondant à une sensation acoustique quelconque.

Il nomme *photisme* la perception de la lumière, du clair ou de l'obscure, qui se joint à un son.

Enfin, il désigne sous le nom de *chromophotisme* la conception d'une image chromatique brillante lumineuse, déterminée par l'impression acoustique.

Les expériences de l'auteur ont porté sur une grande quantité de mots non seulement de la langue italienne, mais aussi des langues française, espagnole, allemande et anglaise.

Il en donne tous les détails que nous ne pouvons essayer de résumer ici, mais dont nous recommandons la lecture à ceux qui s'intéressent à cette question.

En somme, l'étude du Dr De Vescovi est une monographie aussi complète que possible d'un cas d'audition colorée ou mieux comme le dit l'auteur, de *vision chromatisée des paroles*. Elle ne comprend pas moins de soixante-dix pages, et nous sommes convaincus qu'elle servira de modèle aux observations ultérieures et contribuera dans la suite à éclaircir le problème de ce singulier phénomène physiologique. H. DU F.

Quelques caractères des hallucinations de l'ouïe dans la démence sénile délirante, par P. Parisot (*Revue méd. de l'Est*, 1er octobre 1897, tome XXIX, n° 19, p. 585).

Les hallucinations de l'ouïe sont fréquentes dans la démence sénile délirante ; elles accompagnent plus spécialement le délire avec idées de persécution.

Élémentaires, communes, auditives-verbales, elles sont quelquefois combinées auditives-verbales et motrices.

Elles concernent des faits anciens ou des personnes connues depuis longtemps, affectent souvent le caractère triste ou injurieux et leur reproduction monotone témoigne du défaut de mémoire et d'imagination du dément sénile.

Au début des troubles délirants, elles se manifestent de préférence la nuit et, quand la démence a fait des progrès, c'est encore la nuit qu'on les retrouve plus nombreuses ; l'hypnose naturelle rend manifestes des phénomènes psycho-sensoriels qui resteraient latents à l'état de veille.

Les hallucinations auditives ont besoin parfois pour éclore d'une impulsion ; il suffit d'un mot ou d'un nom bien connu prononcé devant un dément délirant ou bien d'un sifflement ou de quelques bourdonnements produits par une lésion de l'oreille si commune à l'âge avancé.

La suggestion à l'état de veille permet souvent de faire renaître ou d'arrêter, au gré de l'observateur, des hallucinations auditives, mais elle ne peut en créer de nouvelles ; ces hallucinations provoquées se manifestent avec plus ou moins de netteté suivant le degré de suggestibilité ou de démence des sujets.

M. L.

II. — *NEZ ET SINUS*

Etude anatomique sur le développement des cavités nasales en rapport avec la chirurgie du nez, par V. Nicolaï, (*Archivio ital. di ot. rin. e laring.*, février 1897).

L'auteur s'occupe depuis longtemps de cette question. Dans ce travail il résume les résultats de ses premières recherches.

Il expose d'abord la méthode qn'il a suivie pour cette étude anatomique.

Il a examiné vingt-quatre crânes appartenant à des sujets âgés de 1 à 24 ans.

Les résultats obtenus sont consignés dans des tables dressées à cet effet, divisées en plusieurs colonnes. On y trouvera noté l'examen de la voûte palatine, du plancher des fosses nasales, de la lame criblée de l'ethmoïde, des choanes, des apophyses ptérygoïdes, ainsi que les anomalies de développement des dents et du septum, et enfin la valeur de l'angle vomèro-palatin.

L'auteur a trouvé que cet angle se modifie progressivement de 1 à 24 ans et devient de plus en plus aigu.

Ces recherches l'ont amené à diverses conclusions dont nous noterons ici les principales.

On a considéré, en général, comme l'a admis Waldow, les altérations de l'os maxillaire comme l'effet des végétations adénoïdes. L'auteur, au contraire, pense que les végétations sont la conséquence naturelle des altérations anatomo-pathologiques soit du squelette, soit de la muqueuse nasale.

La forme des choanes se modifie avec l'âge, mais l'agrandissement porte presque uniquement sur le diamètre vertical, le diamètre transverse restant à peu près stationnaire.

Rarement les deux choanes sont placées sur un même axe ; elles forment entre elles le plus souvent un angle variable dont le sommet correspond au bord du vomer.

La distance de l'épine nasale antérieure et inférieure à l'angle sphéno-ethmoïdal peut varier entre 36 et 75 millimètres.

H. DU F.

Sur les microorganismes pathogènes existant dans les cavités nasales saines, et sur le pouvoir atténuant de la muqueuse nasale, par V. Malato (*Archivio. ital. di ot. rin. e laring.*, 1897, 4e fascicule).

L'auteur résume d'abord les différents travaux qui ont été publiés sur cette question.

Il décrit ensuite minutieusement les expériences qu'il a entreprises. En voici les conclusions.

Les microbes pathogènes existent communément et presque constamment dans la partie antérieure des cavités nasales. Le plus souvent ces microbes pathogènes ainsi que les microbes non pathogènes que l'on rencontre appartiennent aux espèces contenues dans le milieu où vit le sujet.

Ordinairement les espèces microbiennes ne subsistent pas longtemps, car, en répétant les examens à divers intervalles, on constate à chaque fois des espèces différentes.

Il semble donc qu'il doit y avoir une destruction rapide des microorganismes dans les parties antérieures des fosses nasales.

Les microbes pathogènes sont en général atténués, soit qu'ils pénètrent dans cet état, soit qu'ils le deviennent par l'influence du milieu.

D'un autre côté, si l'on cultive *in vitro* ces microbes atténués ils se développent et acquièrent de nouveau toute leur virulence. Le mucus nasal n'exerce donc pas une action atténuante réelle.

Cependant, cette dernière affirmation mérite d'être vérifiée par des recherches ultérieures. Il y a lieu d'examiner si elle est vraie pour toutes les espèces microbiennes ou seulement pour quelques-unes, et dans quelles conditions, car l'auteur a obtenu des résultats contradictoires. Il se propose de continuer cette étude et publiera à ce sujet ultérieurement un nouveau travail. H. DU F.

Examen des fosses nasales par la rhinoscopie antérieure sur des squelettes de races diverses, par HUGO BERGEAT, (*Archiv. f. Laryngologie*, Bd. VI, h. 1, p. 89).

La crête ethmoïdale est la ligne d'insertion pour le premier cornet fondamental, ou plus exactement pour sa branche ascendante, et elle se dirige sous l'extrémité antérieure du cornet moyen de l'adulte, aussi longtemps qu'il persiste des restes de ce premier cornet fondamental.

Le cornet inférieur, d'abord simplement enroulé (nègre), tend à devenir plus plat, plus horizontal (indien).

L'ethmoïde diminue dans le sens transversal (frontal) : à noter la remarquable fréquence de la formation de cellules dans le cornet moyen (forme bulleuse) chez l'Européen.

Le plus gros développement de la bulle ethmoïdale et du processus unciné vont le plus souvent de pair. Il s'observe chez les nègres, le plus petit chez l'Européen. Nous n'insistons pas sur les diffé-

rences relevées au niveau du cornet moyen, de la bulle etmoïdale, etc.

A propos de l'étiologie de l'ozène on a fait remarquer l'absence d'ozène chez les nègres qui ont cependant des fosses nasales très larges. Or, les recherches de B. ne lui ont pas montré chez le nègre de nez plus larges que chez l'Européen. PAUL TISSIER.

Sur l'olfactométrie, par LUDWIKA GOLDZWEIG (*Arch. f. Laryngologie*, Bd. VI, h. 1, p. 137).

La fièvre diminue le sens de l'olfaction aussi longtemps que la température reste élevée.

La cocaïne ne diminue pas seulement la sensibilité au contact de la muqueuse du nez, elle abaisse aussi la sensibilité olfactive ; cependant il faut ajouter que pour l'odorat la diminution est parfois irrégulière.

L'organe de l'odorat, soumis, pendant un temps prolongé, à une odeur déterminée, se fatigue au point de ne plus sentir cette même odeur pendant un certain temps.

Dans certaines maladies, spécialement dans celles de nature nerveuse, la perception des odeurs est modifiée à la fin et quantitativement et qualitativement. Ces recherches ont été faites par la méthode olfactométrique de Zwaardemaker. PAUL TISSIER.

Contribution à l'étude des rapports entre le bégaiement et les affections du nez et du pharynx, par CARLO BIAGGI (*Archivio ital. di otol. rin. e laring.*, février 1897.)

L'auteur considère les affections chroniques du nez et du pharynx comme une cause très importante du bégaiement, tout en reconnaissant que cette infirmité est une manifestation d'un état pathologique complexe.

D'après ses recherches, 75 % des bègues qu'il a examinés présentaient une insuffisance respiratoire. Celle-ci était le résultat :

d'une rhinite hypertrophique dans	33 %	des cas,
de végétations adénoïdes. . . .	20 %	»
de l'hypertrophie de l'anneau lymphatique de Schwendt. . . .	17 %	»
de déformations nasales et de sténose congénitale.	5 %	»

Pour expliquer le mécanisme du bégaiement dans ces cas, il ne partage pas l'opinion de Bresgen qui y voit le résultat de troubles

moteurs produits par les déformations des cavités naso-pharyngiennes. Il attribue le bégaiement plutôt à un trouble respiratoire.

Au point de vue du traitement, l'auteur considère comme nécessaire de rétablir d'abord la respiration nasale en supprimant l'obstacle. Toutefois ce n'est pas suffisant, et il n'a jamais vu cesser le bégaiement par ce seul moyen. Il faut y ajouter le traitement orthophonique spécial. Mais celui-ci est beaucoup plus facile et donne de bien meilleurs résultats quand il est appliqué après la suppression de divers obstacles à la respiration nasale.

H. DU F.

Des affections des narines et des régions voisines, par PELTESOHN (*Deutsche med. Ztg.*, 1897, n. 101-103).

Après un court aperçu d'anatomie P. s'occupe de l'érythème, de l'acné rosacée, de l'éléphantiasis, qui sont les degrés ascendants d'un même mal ; puis d'un autre groupe constitué par l'eczéma, le sycosis et la furonculose ; l'épistaxis habituelle ayant pour point de départ la partie inférieure du septum, l'ulcère perforant non syphilitique de la cloison cartilagineuse, la syphilis, la tuberculose, le lupus, le rhinosclérome et les tumeurs sont étudiés en ce qu'ils présentent de particulier à la région. M. N. W.

De quelques affections rares du plancher des fosses nasales, par A. CASSIANI-INGONI (*Archivio ital. di ot. rin. e laring.*, 1897, n°1-3).

L'auteur donne la relation de quatre observations ayant trait à diverses affections du plancher des fosses nasales. La première est surtout intéressante.

OBSERVATION I. — *Gros kyste de l'apophyse palatine du maxillaire supérieur droit, d'origine dentaire probable.* — Garçon de 15 ans, a vu survenir, il y a 5 ans, une légère tuméfaction indolore du côté droit de la voûte palatine. Cette tumeur fut prise pour une périostite alvéolo-dentaire et incisée une première fois sans succès ; il ne s'écoula alors que du sang. Deux mois plus tard, seconde incision qui donne issue à un liquide brunâtre et épais. La tumeur disparaît alors complètement et le malade se croit guéri.

Cette guérison apparente dure trois ans. Au bout de ce laps de temps, réapparition de la tuméfaction au même point. En même temps survient une occlusion de la fosse nasale droite et un gonflement de la joue droite sans douleurs.

Le malade vient alors consulter l'auteur qui constate les symptômes suivants :

Rhinoscopie antérieure. — Dans la narine droite il existe une tumeur lisse recouverte par la muqueuse obstruant le passage de l'air et s'élevant au-dessus du plancher.

Examen de la bouche. — Dentition anormale. Les dents sont saines, mais il existe deux incisives surnuméraires. Le côté droit de la voûte palatine est tuméflé. En relevant la lèvre supérieure on constate que le rebord osseux correspondant de l'arcade dentaire est remplacé par une paroi élastique, dépressible.

Dans ces conditions, l'auteur incise d'abord la tumeur nasale. Ecoulement de 40 grammes environ d'un liquide couleur chocolat, visqueux, filant, sans odeur.

Puis, une contre-ouverture est pratiquée par la bouche. En explorant alors avec une sonde on trouve qu'il s'agit d'une cavité assez large creusée dans l'apophyse palatine.

Pansement au moyen d'un tampon de ouate imbibée de teinture d'iode et introduit par la plaie buccale.

Deux mois après, le malade est revu et semble guéri. Mais en illuminant par transparence au moyen de la lampe électrique, on constate que du côté droit le plancher laisse passer la lumière. L'auteur craint qu'une récidive ne survienne.

A la suite de cette observation, l'auteur discute longuement la pathogénie des kystes du plancher des fosses nasales, et examine les diverses hypothèses qui ont été formulées.

Observation II. — *Tumeur végétante tuberculeuse du plancher des fosses nasales.* — Femme de 17 ans, antécédents tuberculeux, atteinte d'otite moyenne purulente droite. A l'examen du nez, on constate sur le plancher des deux côtés l'existence de végétations charnues, irrégulières, saignantes et baignées de pus fluide et inodore.

Observation III. — *Abcès tuberculeux siégeant sur le plancher de la narine droite.* — Homme de 35 ans, tuberculeux, se plaint de douleurs avec sténose nasale du côté droit. On trouve sur le plancher une tumeur grosse comme une noisette. Incision. Ecoulement de pus grumeleux.

Observation IV. — *Hématome siégeant sur le plancher de la narine droite.*

H. DU F.

Sur la valeur thérapeutique de l'électrolyse pour le nez et le naso-pharynx, par Hugo Hecht (*Archiv. für Laryngologie,* Bd VI, Heft., 2, p. 229).

Exposé des résultats obtenus à la clinique de Jurasz par l'emploi de l'électrolyse avec une revue de l'état actuel de la question.

Les avantages de la méthode sont de ne pas empêcher les malades de vaquer à leurs occupations habituelles : à peine parfois un peu de céphalée après la séance ; très peu ou pas de douleurs pendant l'application ; pas de sang, le champ opératoire reste tout le temps facile à voir ; pas de réaction inflammatoire, pas de gonflement ,sauf chez quelques personnes très sensibles ; inutilité de tout traitement post-opératoire, pas de perforation à craindre ; petite lésion de la muqueuse et petite cicatrice, pas de synéchies à redouter ; pas d'infection secondaire. L'électrolyse peut s'appliquer chez tous les malades (grossesse), même chez les enfants qu'elle n'épouvante pas. Les inconvénients sont la durée relativement longue du traitement ; la non guérison immédiate de la sténose nasale et des autres phénomènes (réflexes).

Dans 25 cas avec symptômes réflexes (céphalée, asthme) l'électrolyse échoua trois fois et vingt-deux fois amena la guérison ou une réelle amélioration. Sans envisager l'action obtenue dans les diverses lésions du nez, terminons en donnant la conclusion de l'auteur sur le traitement de l'ozène :

L'électrolyse cuprique n'est pas un traitement spécifique de l'ozène, mais elle paraît, associée à l'usage régulier des douches nasales, exercer réellement une action favorable se traduisant par la modification de la nature de la sécrétion, par sa diminution et par la disparition de la fétidité. Il faut un assez grand nombre de séances, tous les huit ou quinze jours. PAUL TISSIER.

Sur l'anatomie pathologique de la muqueuse nasale hypertrophiée, par L. Polyak (*Archiv. für Laryngologie,* Bd. VI, h. 1 p. 101).

Dans les hypertrophies de la muqueuse nasale, qu'il s'agisse de l'hypertrophie dénommée papillome mou par Hopmann, de l'extrémité postérieur du cornet inférieur, ou bien du polype muqueux dénommé fibrome œdémateux, qu'il faut considérer, étant donné son origine,comme le résultat d'un processus hypertrophique et non comme une tumeur, une malformation proprement dite, on trouve dans le tissu conjonctif des globes hyalins. Là où les cellules sont le plus nombreuses, les boules hyalines sont aussi en plus grand

nombre. Dans le stroma fibreux, pauvre en cellules, on ne trouve pas de boules.

Dans la plupart de ces boules, sur les préparations colorées à l'hématoxyline et à la fuchsine acide, on peut voir le noyau coloré en bleu sombre, plus ou moins atrophié. Et ce noyau n'est pas seulement visible à la périphérie des boules, où on pourrait penser qu'il ne représente que le noyau d'une cellule voisine comprimée et atrophiée par le bloc hyalin; on le voit souvent au centre même de la boule où il revêt des formes diverses. Les boules dérivent donc de cellules par voie dégénérative.

La dégénérescence évolue, en provoquant d'abord la tuméfaction du corps de la cellule; le protoplasma devient plus foncé et granuleux. Ces granulations volumineuses n'ont encore, pour ainsi dire, aucun éclat; plus tard on les voit grossir, s'arrondir, prendre de plus en plus de réfringence et se colorer mieux avec la fuchsine acide. La cellule devenue arrondie et volumineuse présente alors un aspect analogue à de la gelée. Plus tard, les petites boules se réunissent en blocs plus volumineux. Le noyau atrophié est, en général, encore visible. Finalement, se constituent les masses tout à fait homogènes, rondes ou ovalaires, se colorant en rouge cerise par la fuchsine acide. Les cellules qui se trouvent seulement au début de la phase dégénérative sont de beaucoup les plus rares. On rencontre parfois des cellules dont le protoplasma est seulement dégénéré partiellement; alors on trouve dans le protoplasma pâle de la cellule, en outre du noyau, un bloc rouge foncé (fuchsine acide). Si le tissu malade est le siège d'œdème, il arrive que la partie restée saine du protoplasma se tuméfie et apparaisse tout à fait pâle.

Dans la couche épithéliale on voit, dans de larges espaces arrondis, formés par l'écartement, le refoulement des cellules épithéliales *a*), des amas de leucocytes à noyau fragmenté *b)* des masses homogènes identiques à celles que l'on rencontre avec le tissu conjonctif, *c*) quelques cellules migratrices et de nombreuses martzellen, aussi bien à la surface qu'à la profondeur; on peut suivre la pénétration des leucocytes, des boules, des martzellen de la profondeur à la surface à travers la basale. Ce fait confirme l'opinion de la mobilité des martzellen.

Dans les boules hyalines que l'on voit dans les cavités épithéliales, on retrouve encore souvent le noyau atrophié soit à la surface, soit plus rarement au centre. P. n'a pu constater à ce niveau la guérison, stade de la dégénérescence. On ne constate pas de transition entre les martzellen et les cellules homogènes, et ces

deux variétés de cellules semblent bien distinctes (réaction d'Ehrlich) ; de même, on ne peut suivre la transformation des cellules épithéliales en cellules homogènes. On ne voit de formes de transition qu'au niveau des cellules migratives. Il a déjà été noté que les boules hyalines vivent partout où il y a une infiltration de cellules rondes. Elles sont aussi l'origine des boules constatées dans la couche épithèliale.

Les boules sont constituées par une substance colloïde se comportant au point de vue tinctorial, et vis-à-vis des alcalis et des acides forts comme la substance colloïde du corps thyroïde. Cette substance semble être au début assez plastique (agglutination et fusion des boules), plus tard elle devient plus dure et les plus grosses boules sont parfois enlevées dans les coupes.

Il est vraisemblable que la présence des cellules en dégénérescence hyaline et colloïde dans la muqueuse nasale hypertrophiée n'est pas purement accidentelle, et qu'elle est en rapport avec ce fait que ces hypertrophies n'ont aucune tendance à la régression.

Ces boules hyalines ont déjà été signalées depuis longtemps (fuchsinbodies de Russell) et retrouvées par Suchannek, Seifert, Styranon, etc. Il est probable, quoiqu'on en ait dit, qu'elles n'existent pas dans la muqueuse normale mais seulement lorsque la muqueuse a été enflammée. Elles semblent provenir toujours des cellules migratrices, que celles-ci soient d'origine leucocytaire ou proviennent des cellules fixes du tissu conjonctif.

PAUL TISSIER.

Occlusion congénitale de la fosse nasale droite, par D'AGUANNO (*Archivio ital. di otol. rin. e laryng.*, février 1897).

L'auteur rapporte l'observation suivante :

Jeune fille de 17 ans, ayant toujours eu une santé parfaite. Depuis sa naissance, la respiration par la fosse nasale droite est impossible. L'olfaction est abolie de ce côté.

Par la rhinoscopie antérieure, on constate un léger degré de rhinite hypertrophique des deux côtés.

Par la rhinoscopie postérieure, il est facile de reconnaître qu'il n'existe pas de végétations adénoïdes. La choane gauche est normale. Le pourtour de la choane droite l'est également, mais à quelques millimètres en avant elle est obturée par un tissu résistant, recouvert d'une muqueuse rouge.

Si l'on introduit un stylet dans la fosse nasale droite et que l'on pratique en même temps le toucher du naso-pharynx, le doigt ne peut sentir l'extrémité du stylet.

Dans ces conditions, l'auteur pratiqua la destruction de la membrane obturante avec le galvano-cautère. Quelques jours après, seconde cautérisation. Le résultat obtenu fut excellent, la fosse nasale droite devint perméable et l'odorat fut rétabli normalement.

L'auteur, après avoir résumé l'historique de cette question et discuté les causes possibles de cette occlusion, conclut à une anomalie d'origine congénitale. H. DU F.

Corps étranger du nez, par MAX BREITUNG (*Deutsch. med. Woch.*, 1897, n° 47).

Garçon de 5 ans, campagnard, atteint depuis plus de trois mois d'un écoulement sanieux et fétide du nez et de quelques symptômes de souffrance générale. Il n'a été appliqué aucune espèce de traitement, de sorte que l'enfant se prête on ne peut mieux à l'examen. La narine droite est complètement obstruée par une masse noire et molle que l'on extrait sans difficulté; l'extraction est suivie d'un grand jet de pus infect, et la narine se trouve complètement libre; au bout d'une huitaine, la rhinite était complètement guérie. Le corps étranger était un fragment de viande refoulé probablement pendant la déglutition par les choanes. Il est à noter que ce foyer de suppuration et de putréfaction avait provoqué un peu d'enflure du dos du nez et de la joue, mais nulle complication du côté des sinus, ni de l'oreille, ce qui n'aurait pas manqué si l'on avait fait des injections ou des insufflations.

M. N. W.

L'asthme nasal, par T. BOBONE (*Archivio ital. di ot. rin. e laryng.*, février 1897).

L'auteur résume d'abord les différentes théories proposées sur l'étiologie de l'asthme nasal. Les diverses lésions du nez, qui ont été mises en cause, ne lui paraissent pas suffisantes pour produire l'asthme. Elles existent souvent sans qu'il y ait d'asthme.

Il faut admettre un autre facteur qui n'est autre que l'*état nerveux* du sujet.

Pour en montrer l'importance, il s'appuie sur plusieurs observations personnelles.

Comme conséquence, le traitement doit être *général* et *local*.

Suivant les cas, il faudra prescrire le repos, le changement de climat, etc.

On administrera les ferrugineux, la strychnine, l'arsenic, l'hémoglobine, les glycéro-phosphates, les bromures, la valériane, etc... L'hydrothérapie pourra rendre de grands services, et parfois la galvanisation du sympathique cervical.

Localement, il faudra traiter toutes les lésions nasales par les moyens appropriés. H. DU F.

Sur les microorganismes de l'ozène, par A. DE SIMONI (*Archivio ital. di otol. rin. e laryng.*, 1897 (4e fascicule).

L'auteur résume d'abord les travaux publiés sur ce sujet. Il en conclut que l'étiologie de l'ozène est loin d'être définitivement établie. Il a étudié 12 cas d'ozène au point de vue bactériologique. Il a trouvé divers microbes qu'il divise en deux classes dont la première comprend ceux qui sont constants, et la seconde, ceux qui ne se rencontrent que dans quelques cas.

Ces microbes sont :

Constants { Bacillus mucosus (Löwenberg-Abel).
Bacille simildiphthéritique.
Diplocoque lancéolé de Fraenkel.
Staphylocoques pyogènes blanc et doré.

Non constants { Pneumo-bacille de Friedländer.
Bacillus coli.

L'auteur a ensuite fait divers essais d'inoculation de cultures pures dans le nez d'un certain nombre de sujets tuberculeux ou scrofuleux, mais non ozéneux.

Il a successivement inoculé : *les Bacillus mucosus, le Bacille simildiphthéritique, le diplocoque lancéolé de Fraenkel* et *les staphylocoques blanc et doré ;* puis, dans une dernière série d'expériences, il a inoculé les *croûtes mêmes provenant d'un ozéneux*. Ces tentatives d'inoculation *in anima vili* n'ont pas donné de résultats probants. Dans aucun cas, il n'a pu reproduire un ozène. Il en conclut que le développement de l'ozène nécessite des conditions spéciales prédisposantes du côté de la muqueuse nasale. Il se propose d'étudier ces conditions, et exposera les résultats obtenus dans un travail ultérieur. H. DU F.

La sérothérapie dans l'ozène, par Y. ARSLAN (*Archivio ital. di otol. rin. e laring.*, 1897 (no 1-3).

Au point de vue de la pathogénie de l'ozène, l'auteur estime que

les recherches bactériologiques n'ont pas encore dit leur dernier mot et qu'il importe de les continuer.

En ce qui regarde le côté thérapeutique de cette question, on ne peut nier l'action favorable des injections de sérum anti-diphthéritique, dans l'ozène vrai. Il a ainsi traité 11 cas, et a obtenu d'excellents résultats.

Dans la rhinite atrophique pseudo-ozéneuse, le sérum ne donne aucune amélioration, comme il a pu s'en assurer chez deux malades.

Il explique l'influence du sérum par une action chimique qui neutraliserait les toxines produites par les microbes, et qui, par des combinaisons encore inconnues, supprimerait l'odeur et les croûtes.

Quoiqu'il en soit, les résultats obtenus avec le sérum sont encourageants, et de nouvelles études doivent être faites dans cette voie. H. DU F.

La créosote dans l'ozène, par G. Ferreri (*Archivo ital di otol. rin. e laring.*, 1897 (4e fascicule).

L'auteur trouve que la sérothérapie antidiphthéritique ne donne pas les résultats qu'on lui a attribués.

Il a même observé des cas où les malades ainsi traités ont présenté des troubles graves pendant plusieurs mois.

Il n'est pas démontré que le bacille simil-diphthéritique soit le microbe spécifique de l'ozène, et il continue à considérer cette affection comme une trophonévrose. Depuis vingt-cinq ans, il traite l'ozène par des applications de créosote et en a obtenu constamment d'excellents résultats.

Il se sert de deux solutions, l'une forte, l'autre plus faible, ainsi formulées :

Solution forte { créosote / glycérine } parties égales.

Solution faible :

Créosote	5 grammes.
Alcool à 70°	10 grammes.
Glycérine	40 grammes.

Suivant l'intensité de la maladie, il fait des applications de l'une ou l'autre de ces solutions tous les jours ou tous les deux jours.

Quand cela n'est pas nécessaire, il vaut mieux ne pas faire de lavages des cavités nasales.

Selon les indications, il complète ce traitement par des cautérisations au galvano-cautère.

En ce qui regarde les injections intramusculaires d'iode, conseillées par le Dr Gradenigo, on ne doit pas les considérer comme ayant une action spécifique ou antitoxique ; mais elles constituent un excellent reconstituant au point de vue du traitement général, et viennent en aide à la cure locale en stimulant la sécrétion des glandes de la muqueuse nasale. H. DU F.

Sur le pouvoir curatif du sérum antidiphthéritique dans l'ozène, par G. Masini (*Archivio ital. di otol. rin. e laring.*, 1897 (4e fasc.).

L'auteur a traité par le sérum vingt-cinq malades atteints d'ozène.

Les injections furent bien supportées, excepté dans un cas où l'on doit abandonner le traitement.

Les résultats immédiats ne furent réellement satisfaisants que chez trois malades.

Mais la guérison ne se maintint chez deux d'entre eux que pendant trois mois, et la maladie reparut au bout de ce laps de temps.

L'auteur admet toutefois que le traitement par le sérum peut être utile pour renforcer l'action d'autres moyens thérapeutiques. Mais à lui seul il ne donne pas les résultats curatifs annoncés.

H. DU F.

Angine et rhinite pseudo-diphthéritiques contagieuses et dues à l'infection par le bacille de la septicémie du porc, par Y. Arslan (*Archivio ital. di otol. rin. e laring.*, 1897 (no 1-3).

Ce travail est des plus intéressants parce qu'il montre un mode d'injection possible non encore signalé.

L'auteur a eu, en effet, l'occasion de soigner six membres d'une même famille de paysans qui furent successivement atteints d'angine et de rhinite à exsudats avec fièvre et état général grave.

Voulant élucider la cause de cette maladie infectieuse, il pratiqua un examen très sérieux de ces exsudats au point de vue bactériologique. Ces recherches permirent de constater qu'il ne s'agissait ni du bacille diphthéritique ni des autres microbes jusqu'ici signalés. En approfondissant ce sujet, l'auteur arriva à conclure à l'existence du bacille de la septicémie du porc.

L'enquête qu'il entreprit sur l'étiologie de la maladie confirma ces résultats.

La famille en question possédait, en effet, quatre porcs, qui furent tous atteints de septicémie et dont un mourut. A la même époque, un grand nombre de ces animaux en furent aussi atteints dans les fermes voisines.

On est donc forcé d'admettre, dans ce cas, une relation de cause à effet entre la septicémie du porc et l'affection du rhino-pharynx chez l'homme.

Cette question mérite d'être étudiée à l'avenir.

On doit dès à présent considérer la septicémie des porcs comme une maladie infectieuse transmissible à l'homme, et des mesures hygiéniques sévères s'imposent afin de prévenir, dans la mesure du possible, la contamination. H. DU F.

Tuberculose primitive du nez, par SAINT-CLAIR THOMSON (*Clinical Society of London ; in Brit. med. journ.*, 1897, p. 1263).

La malade présentée à la Société est une femme de 25 ans, de bonne santé générale, chez laquelle Th. suit depuis deux ans l'évolution d'une tuberculose nasale primitive ; c'était d'abord une tuméfaction de la cloison à droite, elle fut enlevée et reconnue de nature tuberculeuse malgré l'absence de bacilles ; le mal s'étendit ensuite aux cornets inférieurs, passa dans la narine gauche, perfora la cloison, envahit le pharynx buccal, la lésion était partout torpide, indolente en même temps proliférative et ulcéreuse ; l'influence de la solution iodo-iodurée de Mandl fut des plus favorables, et la malade est présentée très améliorée déjà. L'auteur pense que l'infection tuberculeuse est due à l'habitude d'introduire les doigts dans le nez. M. N. W.

Un cas d'ulcération menstruelle esthioménique phagédénique du nez, par MACNAUGHTON JONES (*Edinbourg med. journ.*, oct. 97).

Il s'agit d'une ulcération des ailes du nez, dont la nature n'a pu être déterminée ; pendant plus d'un an, à chaque période menstruelle, l'ulcération s'étendait rapidement, arrêtée à grand'peine dans son évolution par les antiseptiques, les cautérisations et même des interventions sanglantes ; l'examen répété de parties enlevées, a montré qu'il ne s'agissait ni de tuberculose, ni de cancer, mais c'est tout ce qu'il est possible de dire quant à la nature du mal ; l'ulcère était plat, entouré d'un rebord rouge, recou-

vert d'une eschare noire, ressemblant à une pustule vaccinale enflammée ; cette eschare gagnait à la fin jusqu'au bord libre de la lèvre supérieure. Au bout d'un an, sous l'influence des cautérisations à la pâte de zinc et des applications de salactol, les poussées cataméniales allèrent diminuant et la cicatrisation eut enfin lieu, complète, avec fort peu de déformation.

Les poussées étaient toujours accompagnées de douleurs excessives. L'auteur n'a pas trouvé d'autre cas de ce genre dans la littérature. M. N. W.

Contribution à l'étude de l'hématome du septum, par P. Masucci (*Archivio ital. di ot. rin. e laring.*, février 1897).

L'hématome du septum est unilatéral ou bilatéral. Il apparaît à la suite des fractures de la cloison, mais peut survenir sans fracture.

En général, il a pour cause un traumatisme ; cependant on a noté des cas d'hématome spontanés. L'auteur donne la relation de trois observations personnelles :

1° Jeune homme de 17 ans, à la suite d'un coup de poing sur le nez, hématome bilatéral sans fracture ;

2° Fillette de 4 ans, hématome bilatéral spontané ;

3° Jeune fille ayant été atteinte dans l'enfance de fracture du nez avec déformation permanente. Hématome bilatéral à la suite d'un choc léger.

Dans ces trois cas, l'auteur incisa largement la tumeur et la guérison fut rapidement obtenue. H. du F.

Tumeur du naso-pharynx, par E. Guillaume (*Union méd. du Nord-Est*, n° 20, p. 319, 30 octobre 1897).

Un cas d'obstruction nasale diagnostiqué par les chirurgiens comme polype naso-pharyngien : qui n'était qu'un volumineux kyste de la bourse de Luschka associé à de nombreuses végétations adénoïdes. M. L.

Végétations adénoïdes et amygdales hypertrophiées chez l'enfant, par E. Hopkins (*N. Y. med journal*, 18 déc. 1897, p. 632).

Dans cette étude d'ensemble, la partie consacrée à l'étude des hémorrhagies postopératoires est la plus importante. Pour l'amygdale, H. préfère l'amygdalotome à l'anse galvanocaustique. Plus l'ablation est complète et moins l'hémorrhagie est abondante.

Quand il y a hypertrophie amygdalienne et végétations adénoïdes, si l'on opère dans une seule séance on doit, pour avoir l'espace nécessaire, commencer par l'amygdalotomie. L'enfant est placé ensuite tête pendante de façon à ce que le sang ne coule pas dans le larynx tandis qu'on enlève les végétations. — A mesure que les tissus hypertrophiés sont enlevés, le sang s'arrête; le meilleur moyen, même en cas d'hémorrhagie abondante, est donc d'aller vite. — Les hémorrhagies secondaires surviennent parfois tardivement au cinquième jour et même plus, sans cause apparente, chez des enfants gardés au lit. Elles sont plus ennuyeuses que vraiment graves. A. F. PLICQUE.

Végétations adénoïdes du naso-pharynx. — Angiome du nez. — Carcinome du nez. — Cholestéatome de l'oreille, par le Prof. KUHN.

Ces différents articles parus en 1897, dans le « *Drasche's Bibliothek der medicinischen Wissenschaften* » offrent quelques figures intéressantes et un tableau clinique fort complet de l'enfant adénoïdien. M. N. W.

Extirpation rapide des gros polypes naso-pharyngiens, avec prolongement extra-crânien, sans résection osseuse, par ISCHWALL (Congrès français de chirurgie, octobre, 1897).

Dans l'observation de l'A. il s'agit d'un enfant de 13 ans atteint d'un polype naso-pharyngien volumineux avec prolongement dans le sinus maxillaire, la fosse temporale et l'orbite droit. Le malade étant dans la position de Rose, la base du polype fut détachée à la rugine, la tumeur saisie par le pharynx et attirée en avant. L'index droit introduit par la narine droite libéra la fosse ptérygo-maxillaire et toute la portion pharyngo-nasale fut extraite par la bouche sans avoir besoin d'entamer le squelette. Une incision pratiquée sur la région temporale, le reste de la tumeur fut saisi et rapidement arraché. Le succès de cette intervention dépend de sa rapidité, l'hémorrhagie étant considérable.

LOMBARD.

Contribution à l'étude de la rhinoplastie partielle, par PIERGILI BORZIO (*Archivio ital. di. otol. rin. e laring.* 1897 (nº 1-3).

L'auteur résume d'abord les principaux procédés de rhinoplastie qui ont été proposés. Il fait ensuite remarquer que, dans le

choix d'un de ces procédés, il faut tenir compte avant tout de la nature et de l'étendue de la lésion à laquelle on veut remédier.

Dans les cas de tumeurs malignes, il préfère la méthode indienne.

Il décrit ensuite minutieusement la technique opératoire qu'il a suivie.

Pour la suture des lambeaux, il a adopté la suture en surjet en la modifiant de telle sorte qu'elle forme une sorte de chaînette.

On trouvera dans son travail une figure qui permet de bien saisir ce mode de suture.

L'auteur a ainsi opéré une femme atteinte de cancroïde de l'aile droite du nez, s'étendant sur la joue du même côté.

Le résultat obtenu a été des plus satisfaisants. H. DU F.

Nouveau procédé de rhinoplastie totale dans les destructions complètes du nez, par PARLAVECCHIO (*Archivio. ital. di rin. otol. e laring.* 1897 (n° 1-3).

Dans les cas de destruction complète du nez, il faut que le chirurgien se conforme aux deux règles suivantes :

1° Eviter les rétractions cicatricielles.

2° Chercher à reconstruire un nez analogue au nez naturel, c'est-à-dire ayant une muqueuse, un squelette et un revêtement cutané.

Partant de ces deux principes, l'auteur, dans un cas de destruction complète du nez par suite d'un lupus, pratiqua une opération qu'il décrit ainsi.

1° A 4 millimètres au-dessous de l'angle inférieur droit de l'ouverture nasale, il fait une incision longue de 2 centimètres, dirigée en dehors et un peu en bas.

2° A quelques millimètres en dedans de l'angle interne de l'œil droit, il commence une seconde incision qu'il continue obliquement en bas et en dehors, de façon à ce qu'elle se termine à l'extrémité externe de la première. Il en résulte un lambeau triangulaire qu'il dissèque de dehors en dedans.

3° Il agit de même du côté gauche.

4° Les deux lambeaux étant disséqués sont rabattus l'un sur l'autre et suturés sur la ligne médiane par leur bord externe.

La surface épidermique est donc située en dedans et la surface cruentée en dehors.

5° Ceci fait, l'auteur trace sur le front un lambeau comme par la méthode indienne, mais comprenant non-seulement la peau mais aussi le périoste.

6° Il rabat ce lambeau sur les deux premiers et suture.

7° Le lambeau frontal ayant sa face cruentée mise en contact avec celle des lambeaux latéraux, il en résulte que le nez nouveau est ainsi constitué par :

1° Un feuillet interne, cutané ;

2° Un feuillet moyen, périostéo-sous-cutané ;

3° Un feuillet superficiel, cutané :

Le résultat obtenu a été excellent.

L'auteur fait remarquer qu'il satisfait aux deux conditions précitées.

Le feuillet interne cutané se transforme rapidement en muqueuse et l'on doit espérer que le périoste frontal inclus entre deux surfaces cruentées pourra former plus tard un squelette osseux. H. DU F.

Un nouveau procédé opératoire d'autorhinoplastie, par P. GRADENIGO (*Archivio italian. di otol. rin. e laring.* 1897 (n° 1-3),

L'auteur s'est servi dans quatre cas, avec un plein succès, du procédé qu'il décrit ainsi.

Soit un cas de destruction complète du nez qu'il s'agit de reconstituer.

1er temps. — On pratiqne un double coloboma dans toute l'épaisseur de la lèvre supérieure au moyen de deux incisions légèrement arquées.

Deux autres incisions sont faites en partant de l'angle externe et inférieur de l'ouverture de la cavité nasale et conduites horizontalement. Elles doivent comprendre tous les tissus des deux tiers externes de la lèvre supérieure de manière que les deux lambeaux quadrilatères qui en résultent, soient détachés de la mâchoire.

Ceci fait, on revient au lambeau médian et on suture sur les bords la peau à la muqueuse.

2e temps. — On avive les bords de la cavité nasale en détachant la bandelette de peau qui, par le fait du processus cicatriciel, s'est incurvée en dedans, mais on respecte la bordure du plancher nasal.

3e temps. — En prenant comme point de départ la racine du nez, on pratique à droite et à gauche une incision à double courbure en suivant le bord concave inférieur de l'orbite. Ces deux incisions doivent comprendre les tissus mous et s'étendre sur les deux tiers internes orbitaires. Il en résulte deux lambeaux irrégu-

lièrement quadrilatères que l'on dissèque en prenant soin de ne pas léser les vaisseaux importants.

4e temps. — On suture les deux lambeaux précédents l'un à l'autre. Puis le lambeau médian palpébral est relevé et suturé sur tout son pourtour.

5e temps. — On réunit sur la ligne médiane les deux lambeaux latéraux de la lèvre supérieure comme dans une opération du bec de lièvre.

Pansement. — Jusqu'à cicatrisation complète, deux tubes sont placés dans les deux ouvertures du nez.

L'auteur a joint à ce travail six figures qui permettent de bien saisir cette méthode. H. DU F.

Sur la question de la guérison spontanée de l'empyème de l'antre maxillaire, par SENDZIAK (de Varsovie) (*Archivio ital. di ot. rin. e laryng.*) (février, 1897).

L'auteur fait d'abord remarquer que la guérison spontanée de l'empyème du sinus maxillaire a été en général ou niée, ou mise en doute.

Anatomiquement, l'orifice qui fait communiquer le sinus avec le nez est en effet placé trop haut pour permettre l'élimination des sécrétions.

Cependant il ne faut pas oublier que, une fois sur 10, il existe des orifices supplémentaires (foramina accessoria de Giraldès) qui sont situés beaucoup plus bas.

De plus, il peut se produire des fistules alvéolaires consécutives à l'ablation d'une dent, comme le prouve une observation publiée par Siebenmann.

Il a lui-même observé un cas à peu près analogue dont il donne la relation.

Homme de 30 ans. — A la suite d'une extraction de la 2e molaire supérieure droite, maladroitement pratiquée par un dentiste cinq ans auparavant, la narine droite est devenue le siège d'une sécrétion fétide et la gencive est restée douloureuse. Après un premier examen, l'auteur prescrivit l'application de tampons de ouate imbibée d'une solution au demi de baume du Pérou dans la glycérine et fit enlever la première molaire qui était très mobile. En même temps il ordonna au malade de revenir quelques jours après pour y subir l'opération nécessaire.

Celui-ci revint avant la date fixée, racontant que pendant la nuit précédente deux morceaux d'os s'étaient détachés de sa gencive

et qu'à la suite une grande quantité de pus fétide s'était écoulé.

L'élimination de ces deux séquestres amena la guérison.

En terminant, l'auteur pense que ces cas de guérison spontanée doivent être très rares, s'il faut en juger par le très petit nombre d'observations publiées jusqu'à ce jour. H. DU F.

Un cas de rhinorrhée purulente, caséiforme, due à un empyème du sinus maxillaire, par G. VITALBA (*Archivio ital. di ot. rin. e laring.* 1897) (n° 1-3).

On admet généralement aujourd'hui que la rhinite dite caséeuse n'est pas une entité morbide mais, n'est qu'une conséquence de diverses lésions du nez.

A l'appui de cette thèse, l'auteur donne la relation de l'observation suivante.

Il s'agit d'une femme de 29 ans, qui, depuis huit mois, souffre de douleurs dans le côté droit de la mâchoire supérieure et chez laquelle la narine droite est obstruée et présente un écoulement purulent.

La rhinoscopie antérieure montre à l'entrée de la narine droite une masse charnue saignante, qui est enlevée. On constate alors que toute la fosse nasale est remplie par une masse blanc-grisâtre de consistance butyrreuse, et l'on voit en même temps une crête sur la partie antérieure du septum.

L'illumination par transparence fait reconnaitre que le côté droit de la face est opaque, tandis que le côté gauche est transparent.

On ouvre le sinus, après avulsion d'une dent, et il s'en écoule du pus.

Quelques jours après la crête du septum est enlevée.

Guérison.

L'auteur fait remarquer que dans ce cas la formation des masses caséeuses était due à un obstacle à l'écoulement du pus de l'empyème maxillaire. H. DU F.

La résection des parois faciale et nasale du sinus maxillaire avec invagination de la muqueuse nasale dans la cavité du sinus pour la guérison des empyèmes maxillaires rebelles, par G. BÖNNINGHAUS (*Archiv, für Laryngologie*, Bd. VI, fasc. 22, p. 213).

Dans beaucoup de cas d'empyème du sinus maxillaire, le traitement par l'orifice naturel, par la voie alvéolaire ou par la perforation du méat inférieur, amène la guérison.

Une partie des cas qui ne guérissent pas par ces moyens, est même susceptible de guérison par l'ouverture large, par la voie buccale de la paroi antérieure, suivie du curettage de la cavité. Ces cas répondent aux faits où la muqueuse du sinus est atteinte consécutivement à une carie dentaire.

Une dernière partie des cas résistent à ce mode de traitement : ce sont ceux où la muqueuse présente une altération diffuse. Il faut ici ouvrir encore plus largement et faire un curettage total. La paroi osseuse qui se trouve alors tout entière mise à nu, ne peut se recouvrir à nouveau d'une muqueuse, dans la majorité des cas, que si, après résection de la paroi nasale du sinus, on implante dans la cavité la muqueuse nasale détachée de sa paroi.

Voici le manuel opératoire : Après tamponnement de la choane correspondante, on endort le malade dans la situation assise. On extrait les dents cariées et on curette l'alvéole au besoin jusqu'au sinus, sans réséquer cependant le rebord alvéolaire (en raison de la nécessité de placer plus tard un obturateur). La muqueuse et le périoste du maxillaire sont incisés au sommet du repli gingivo-labial depuis la deuxième incisive jusqu'à la dent de sagesse. Cette ligne correspond à peu près au plancher du sinus, on relève alors fortement la lèvre et on décolle toute la joue avec le périoste, en dedans jusqu'à l'aile du nez, en dehors jusqu'à l'apophyse zygosmatique et en haut jusqu'au trou sous-orbitaire. On arrête alors l'hémorrhagie en général assez abondante, on pénètre alors dans l'autre par la fosse canine avec un petit ciseau coupant et autour de l'orifice on résèque les os avec la pince coupante jusqu'à ce qu'on puisse non-seulement toucher, mais encore voir toute la cavité, en s'aidant du miroir frontal. Il importe alors de se fixer sur l'état de la muqueuse, il faut pour cela un bon éclairage, l'hémostase et de l'habitude. Si la muqueuse est lisse et peu lésée, on recherche les points cariés particulièrement au niveau du plancher, on curette et l'opération est finie. Mais si toute la muqueuse est lésée et ne semble pas susceptible de guérison, on agrandit encore la brèche osseuse en dedans jusqu'à la paroi nasale, en dehors autant qu'on peut et en haut jusqu'au trou sous-orbitaire, en ayant soin de ménager le nerf. On enlève la partie inférieure avec le couteau coupant jusqu'à la mettre au niveau avec le plancher du sinus pour enlever tout obstacle à la pénétration de l'épithélium buccal dans la cavité du sinus ; on décolle alors systématiquement en se guidant par l'œil et le doigt (hémorrhagie), et on tamponne. La seconde partie de l'opération, plus nouvelle, commence alors : elle consiste à re-

séquer la paroi nasale et à invaginer la muqueuse du nez dans le sinus, ce qui est plus facile qu'on ne le croirait à *priori*, on tourne la tête du côté sain et on aperçoit ainsi un gros segment de la paroi nasale dont la palpation permet de reconnaître la partie supérieure plutôt membraneuse, et la partie inférieure tout à fait résistante. Leur ligne d'union correspond à l'insertion du cornet inférieur. On cisaille la paroi au-dessous de ce cornet avec le ciseau creux par fines écailles, sous le contrôle de l'œil pour ne pas léser la muqueuse nasale. Une fois qu'on a fait à la couche osseuse un trou suffisant, on y passe le doigt ou une pince de Cooper pour décoller la muqueuse nasale sur la plus grande étendue possible ; on décolle ensuite avec la cuiller coupante la partie supérieure de la muqueuse en épargnant l'angle antéro-supérieur (canal lacrymal) ; on décolle le plus qu'on peut la muqueuse du cornet inférieur, et on enlève la plus grande partie d'os possible. Finalement, il ne subsiste plus entre la cavité du sinus et la cavité nasale que la muqueuse. On la perfore alors avec une pince en passant par le nez et on introduit de même façon dans la cavité du sinus des mèches de gaze iodoformée ; le nez reste perméable tandis que l'autre se trouve tamponné, le tampon appliquant la muqueuse sous ses parois osseuses. On finit le tamponnement par la bouche en invaginant aussi la muqueuse.

On retire les tampons le quatrième ou le cinquième jour et les lambeaux de muqueuse nasale sont déjà adhérents. Le traitement ultérieur se fait par l'introduction d'une mèche de gaze, matin et soir, par l'orifice buccal. PAUL TISSIER.

III. — *BOUCHE ET PHARYNX*

Le tétragène dans les angines, par E. Apert. (*Bulletin de la Soc. de biol.* p. 138, 1897, janvier).

L'auteur cite 3 cas dans lesquels il observa l'apparence suivante : dans le premier cas, un aspect spécial que le Dr Dieulafoy, chef de service, appela angine sableuse, et où il trouva une culture pure de tétragène ; dans le deuxième cas, il s'agissait d'une angine folliculaire avec streptoccoque et tétragène virulent, dans le troisième cas il s'agissait d'une angine pultacée avec nombreux microbes, parmi lesquels le tétragène non virulent.

De ses observations, l'auteur tire les conclusions suivantes :

1° Le tétragène, quelquefois hôte inoffensif des gorges normales,

peut parfois acquérir de la virulence et créer des angines aiguës.

2° Dans certains cas l'angine a une forme spéciale que l'on peut appeler angine sableuse.

3° Le tétragène peut aussi exister dans les angines associé à d'autres microbes, quelquefois il est alors très virulent, il a alors créé l'angine, quelquefois il n'est pas virulent, ce serait alors un hôte inoffensif.

Enfin l'angine à tétragène a été accompagnée ou précédée de phénomènes pleuraux; du reste, beaucoup d'auteurs ont démontré que le tétragène aimait la plèvre, entre autres, Chauffard, Netter, Faisans, etc. A. G.

Une amygdalite suivie de pyohémie rapidement mortelle, par L. Wainwright, (*Brit. med. journ.*, 1897, p. 651).

Une campagnarde de 17 ans, robuste et bien portante, est prise d'un léger mal de gorge accompagné dès le début d'une forte courbature, si bien qu'elle s'alite au bout de trois jours et l'auteur la trouve à ce moment déjà avec une arthrite suppurée du poignet gauche et une phlébite de la saphène interne gauche. Les amygdales sont couvertes d'exsudats verdâtres, et les ganglions sont modérément engorgés; le lendemain, phlébite de la saphène droite, puis arthrites des coudes, cyanose, délire et mort neuf jours après le début de l'angine, malgré l'ouverture des abcès, des injections de sérum antistreptococcique, etc. Le sang, examiné le jour de la mort, fourmillait de streptococques.

L'eau de boisson corrompue paraît avoir été la cause de cette angine et de quelques autres cas dans la même localité.

M. N. W.

Epithélioma de l'amygdale, par Walker Gruyer, (*N. Y. med. journal*, 1897, vol. II, p. 158).

L'auteur a pratiqué l'ablation d'un épithélioma de l'amygdale étendu au pharynx, à la langue, au voile du palais. Il insiste sur le jour énorme et la facilité pour l'opération que donne l'incision de la joue. L'hémorrhagie, par cette voie largement ouverte, est facilement arrêtée. La cicatrice est insignifiante. Bien que l'examen histologique ait démontré un épithélioma, il n'y a pas trace de récidive après plus de six mois.

Erdmann, de son côté, insiste sur les guérisons obtenues même dans des formes très étendues. Il cite un cas où il dut,

pour enlever tous les ganglions, disséquer la carotide et la jugulaire, et sectionner un pouce et demi du pneumogastrique entre le laryngé supérieur et inférieur. Il n'y eut pas de troubles cardiaques, mais la voix est restée très modifiée. A. F. PLICQUE.

Cancer de l'amygdale, par MAC BURNEY (*Med. Record*), 18 décembre 1897, p. 893.)

Le cancer de l'amygdale vient de faire, à propos d'un opéré de Mac Burney, l'objet d'une discussion intéressante à la « practitioners society » de New-York. Mac Burney insiste sur l'utilité d'une intervention précoce. En cas d'intervention très étendue, comme dans le cas actuel, il y a avantage à nourrir le malade uniquement par le rectum pendant les trois ou quatre premiers jours, et à employer ensuite la sonde œsophagienne. Dans ce cancer, les ganglions légèrement hypertrophiés ne sont pas toujours cancéreux, et parfois il ne s'agit que d'inflammation simple. Burney rapporte un cas opéré depuis cinq ans sans récidive, et qui paraissait inquiétant par le volume des ganglions pris. Bryant insiste avec Kocher sur ce fait que l'étendue des lésions n'est pas un facteur fatal de récidive. Un nombre remarquable de succès durables a été fournis par des cas précisément fort étendus. A. F. PLICQUE.

Mobilité extrême de la langue, par ARSLAN. (*Il Morgagni*, 1897, p. 751.)

Arslan rapporte un cas de mobilité physiologique de la langue, réellement extraordinaire. Le sujet peut porter la pointe de la langue en arrière dans le nasopharynx, l'introduire dans l'orifice droit ou gauche des choanes où elle devient visible par la rhinoscopie antérieure. Il s'agit probablement d'une hypertrophie congénitale des muscles de la langue. Leurs contractions donnent, en effet, des modifications de volume et de consistance très accentuées. L'expérience a utilisé ce développement musculaire. En cas de rhinopharyngite, au début, le malade se sert en effet de sa langue pour une sorte de nettoyage du nasopharynx... procédé thérapeutique qui lui réussit, paraît-il fort bien, mais n'est pas à la portée générale.

Philips a rapporté un cas de mobilité presque aussi accentuée.

A. F. PLICQUE.

Un cas de glossite superficielle, chronique disséquante, par MANSEL SYMPSON. (*Brit. med. journ.*, 1897, p. 651.)

Homme de 31 ans, souffrant de la langue depuis cinq à six ans, pas syphilitique, pas fumeur, pas buveur, pas dyspeptique. La langue est large, paraît tuméfiée, sa surface est lisse et rouge, sauf en certains points qui sont blanchâtres, comme touchés au nitrate d'argent : des fissures partent des bords de la langue vers la ligne médiane : sans être ulcérées elles sont fort sensibles au toucher, comme toute la langue d'ailleurs. Le traitement suivant eut raison de l'affection en trois mois : collutoire à la glycérine boratée, plus tard, badigeonnages à l'acide chromique et traitement de la dyspepsie par le fer et les amers. M. N. W.

Angionévrose de la langue par cautérisation du tympan, par ROBERT LEWIS. (*New-York, med. journal*, 9 octobre 1897).

Lewis rapporte une observation curieuse de troubles vasomoteurs de la langue consécutifs à l'application d'acide chronique sur des granulations de la partie supérieure et postérieure du tympan pour une vieille otite moyenne. A plusieurs reprises, quelques heures après l'application, la langue gonflait énormément, rendant l'alimentation impossible. La seconde fois, ce gonflement fut tel qu'on craignit même d'être obligé de faire la trachéotomie. Il céda heureusement aux purgatifs, à l'application de glace et de sangsues au bout de douze heures environ. Cet œdème doit s'expliquer par l'excitation de la corde du tympan. Cette excitation n'a eu lieu qu'au bout de quelques heures, l'acide chronique attaquait peu à peu les granulations. La corde du tympan est peut-être, en effet, le nerf dont l'excitation a l'action vaso-dilatatrice la plus accentuée. A. F. PLICQUE.

Contribution à la pathologie de l'amygdale linguale. De l'hypertrophie de cette amygdale, par RICCI (Carlo Alberto). (*Archivio. ital. di. ot. rin e laring.*, février 1897.)

L'auteur résume d'abord les notions anatomiques et physiologiques actuellement admises au sujet de la quatrième amygdale.

La pathologie de cet organe, étudiée depuis peu de temps, est encore bien incomplète.

Dans ce travail, l'auteur ne veut s'occuper, pour le moment, que de l'hypertrophie chronique de l'amygdale linguale.

Cette hypertrophie chronique lui a paru assez fréquente. Il a

examiné plusieurs centaines de malades et l'a rencontrée dans 20 °/o des cas.

Au point de vue du sexe, il a trouvé : femmes... 15 °/o; hommes... 5 °/o.

Elle est très rare au-dessous de 15 ans.

Souvent elle est associée à l'hypertrophie des autres amygdales.

Elle présente de nombreuses variétés de volume, de forme et de consistance.

Il est préférable de pratiquer l'examen avec le miroir laryngien, car le toucher digital ne donne pas de renseignements précis.

Il ne faut pas se fier à la position de l'épiglotte pour en apprécier le volume.

Les symptômes subjectifs manquent souvent. Cette affection passe ordinairement inaperçue si elle n'est pas recherchée avec attention.

On a prétendu que la sensation de boule hystérique en dépendait. Ce fait n'est pas constant. L'auteur a toutefois constaté chez une malade que l'amygdale linguale pouvait être le siège d'une zone hystérogène.

L'auteur signale ensuite un symptôme qu'il a constamment rencontré.

A l'état normal on voit à la base de la langue de nombreux vaisseaux veineux superficiels. Si l'amygdale est hypertrophiée, ces vaisseaux disparaissent.

Quant aux dilatations variqueuses qui peuvent exister sur leur trajet, on leur a donné une importance exagérée au point de vue du diagnostic de l'état des vaisseaux du cerveau (cérébroscopie linguale). L'auteur en a constaté l'existence chez des enfants de 12 ans. Elles lui semblent plutôt liées à l'atrophie de l'amygdale linguale.

L'étiologie de cette affection est encore obscure. L'auteur l'a rencontrée isolée, mais le plus souvent elle était accompagnée de lésions diverses du rhino-pharynx.

Elle est plus fréquente chez les personnes lymphatiques. Chez la femme, les troubles de la menstruation lui ont paru avoir une action certaine sur son développement. H. DU F.

Contribution à l'étude des manifestations syphilitiques de l'amygdale linguale, par C. A. Ricci, (*Archivio. ital. di otol. rin. e laring.*, 1897, n° 1-3).

Dans 63 °/o des cas de syphilides secondaires, l'amygdale lin-

guale présente une augmentation de volume, tandis que dans la période tertiaire il y a atrophie.

Ces altérations sont plus fréquentes et plus manifestes chez la femme.

L'hypertrophie est caractérisée par la « présence de masses irrégulièrement quadrangulaires, rouges, lisses, donnant à la palpation une sensation élastique » ; c'est le *type compact* de Moure.

Parfois la tumeur présente l'aspect papillomateux : *type papillomateux* de Moure,

Bien qu'on ait annoncé que la présence de plaques muqueuses dans ces cas était fréquente, l'auteur n'a constaté ce fait que sept fois sur 75 malades.

Dans la syphilis tertiaire, l'atrophie de l'amygdale linguale est la règle.

Dans la syphilis héréditaire, l'hypertrophie est très fréquente.

Au point de vue du diagnostic, on peut dire que l'hypertrophie est rare dans la tuberculose : l'ozène s'accompagne souvent d'atrophie de la quatrième amygdale.

En résumé, en l'absence d'autres symptômes, une atrophie isolée de l'amygdale linguale, chez un sujet jeune, non tuberculeux et non ozéneux, peut constituer un élément sérieux pour diagnostiquer une syphilis tertiaire ignorée. H. DU F.

Du millet du palais et de l'origine de certaines pseudo-ulcérations de la voûte palatine chez le nouveau-né, par FIEUX (de Bordeaux). (*Revue des maladies de l'enfance*, octobre 1897).

Quatre-vingt-quinze fois sur cent, chez les nouveaux-nés, existent sur la voûte palatine de petites granulations blanchâtres, désignées sous le nom d'aphtes ou de millet du palais. Ce sont de petits kystes qui apparaissent chez le fœtus dans le courant du huitième mois, et tendent à disparaître quinze jours après la naissance. Ils siègent sur la voûte du palais, au niveau du raphée, et sont en nombre variable et de coloration blanchâtre. Si on les ouvre, on en fait sourdre un petit grumeau de consistance cireuse.

La nature de ces petits globes épithéliaux a été diversement interprétée. On en a fait successivement des kystes par inclusion, des kystes développés aux dépens des glandes salivaires palatines, des glandes sébacées anormales, arrêtées dans leur évolution ; d'après l'auteur, ce seraient des tumeurs perlées simples.

Ces granulations peuvent avoir une évolution intéressante, sur-

tout au point de vue du diagnostic. Par leur fusion, elles peuvent donner naissance à une plaque blanchâtre qu'on peut prendre pour une ulcération athrepsique. Leur élimination laisse souvent une ulcération. L'examen histologique et surtout l'état général de l'enfant feront faire le diagnostic différentiel. G. LAURENS.

L'ostéotomie verticale de l'os hyoïde et la pharyngotomie trans-hyoïdienne de Vallas, par ETIÉVANT (*Gazette des hôpitaux*, 25 septembre 1897).

Revue générale sur le nouveau procédé opératoire de Vallas et dans laquelle l'auteur cherche à établir la supériorité de l'ostéotomie médiane de l'os hyoïde sur les diverses pharyngotomies. G. LAURENS.

Sur un procédé de restauration des pertes de substance étendues de la voûte palatine, en particulier des pertes de substance antéro-postérieures, par DELORME (*Gazette des hôpitaux*, 2 juin 1896).

Le procédé d'autoplastie décrit par l'auteur s'applique particulièrement aux cas où la perte de substance est trop étendue pour pouvoir faire la réparation habituelle par glissement des lambeaux. Il consiste à prendre un lambeau à distance, au niveau des joues.

Delorme procède de la manière suivante : il détache de la muqueuse de la joue un lambeau en forme de ⊣, à base postérieure adhérente. Son pédicule, qui correspond à l'espace interdentaire et qui ménage le canal de Sténon, se continue en avant avec une branche verticale, rectangulaire dans son ensemble, d'étendue variable, taillée derrière la commissure labiale. Ce lambeau disséqué est retourné à angle obtus, sa surface cruentée répondant à la bouche. Les bords de la branche verticale ou antérieure du ⊣ sont fixés à ceux de la perte de substance, et pour éviter que la base du lambeau ne soit coupée entre les deux arcades dentaires, on interpose entre elles un appareil qui les maintient écartées jusqu'au moment jugé propice pour la section du pédicule. G. LAURENS.

Sur les fistules latérales consécutives à l'urano staphylorrhaphie, par ERHMANN (de Mulhouse). (Académie de médecine, 1er juin 1897).

Il peut arriver, dit l'auteur, qu'après une urano-staphylorrha-

phie en apparence correctement conduite, alors que la suture a, d'ailleurs, réussi d'une manière parfaite et que pourtant la largeur de la division était inférieure à celle des tissus utilisés pour son occlusion, les incisions libératrices restent fistuleuses dans une partie de leur étendue.

Sur 94 urano-staphylorrhaphies pour divisions congénitales Ehrmann a eu six fois de ces ouvertures latérales, atteignant jusqu'à 2 centimètres de long sur un demi centimètre de large. Elles sont le résultat de l'enroulement du bord externe des lambeaux, amené par le retrait de leur face périostique, enroulement qui s'observe, à un degré plus ou moins marqué, chaque fois que, pour une cause ou pour un autre, un retard insolite était intervenu dans la cicatrisation des incisions libératrices. Trois causes principales contribuent à ralentir ce travail de cicatrisation, qui dans les cas normaux est, en général, achevé au bout d'une vingtaine de jours : 1° les maladies constitutionnelles ou intercurrentes; 2° la longueur exagérée donnée aux incisions ; 3° la guérison trop hâtive de l'une d'elles, au détriment de l'autre.

Le traitement anaplastique de ces fistules latérales est assez long et délicat. G. LAURENS.

Tumeurs mixtes du voile du palais, par BERGER (*Revue de Chirurgie*, mai, juin, juillet 1897).

Le professeur Berger a écrit dans plusieurs numéros de la Revue qu'il dirige, son étude très fouillée à tous les points de vue, clinique et anatomo-pathologique. Les altérations anatomo-pathologiques ont été fort consciencieusement discutées par son préparateur M. Bezançon, elles occupent du reste une place très étendue dans le travail du professeur Berger. Ces tumeurs ne sont pas communes, je ne me rappelle pas en avoir observé un cas bien certain dans les 11 ans que je viens de passer à l'hôpital Lariboisière.

Elles ont encore cet avantage de ne pas être dangereuses car elles peuvent durer longtemps sans gêner beaucoup le malade.

Les éléments anatomiques qui les constituent sont formés par quelques formations épithéliales qui rappellent la structure de de certaines tumeurs malignes mais qui ne tardent pas être chassés par l'hypertrophie fibreuse et quelquefois cartilagineuse de l'enveloppe de la tumeur.

Quelquefois pourtant la texture sarcomateuse a pu être observée.

Ces tumeurs ne s'étendent pas habituellement vers le pharynx mais elles peuvent parfois évoluer du côté de la voie buccale et de la voûte du palais ; mais le fait est rare dans cette direction et les tumeurs de la voûte constituent une catégorie ordinairement de mauvaise nature et qu'il faut bien se garder de confondre avec celle du voile du palais. L'extension de ces tumeurs nécessite parfois une intervention chirurgicale sérieuse, et parfois, suivant l'exemple d'Albert de Vienne, une extraction par l'angle de la mâchoire, mais la plupart du temps l'intervention par la voie buccale est facile. A. G.

Adénome du voile du palais, par Escat (de Toulouse), (*Archives prov. de chirurgie*, 1897).

Observation d'une malade présentant une tumeur développée dans l'épaisseur du voile, du volume d'une mandarine, descendant jusqu'à l'épiglotte ; ablation à l'anse galvanique.

L'intérêt du cas réside dans l'examen histologique : adénome développé aux dépens des glandes de la muqueuse, avec tendance dégénérative des cellules épithéliales d'une part, et de l'autre du tissu conjonctif isolé entre les tubes de végétation néoplasique.

Ce cas est à rapprocher de ceux signalés par De Larabrie (de Nantes) dans un mémoire présenté à la Société de chirurgie sous ce titre : *Tumeurs des glandules de la muqueuse buccale*. Il résulterait des recherches de ce dernier que dans ces tumeurs qu'il appelle : *Epithéliomes mixtes*, le tissu épithélial est étouffé à un moment donné par le tissu de la trame conjonctive et tend ainsi à disparaître ; l'évolution inverse est l'exception. R. ÉTIÉVANT.

Un cas de papillômes multiples du palais et du larynx, par M. Freudweiler (*Wien. klin. Woch.*, 1897, p. 755).

Une fillette de 4 ans présente d'abord de l'enrouement léger, qui va s'accentuant lentement jusqu'à l'extinction complète de la voix au bout de six mois ; une certaine difficulté de la respiration survient à ce moment et va également augmentant un peu, mais les accès restent nocturnes. Vers cette époque aussi la mère découvre sur le palais du bébé deux nodules rouges qui atteignent bientôt le volume d'un pois. L'auteur vit l'enfant à l'âge de 5 ans — les tumeurs pédiculées du palais étaient sans aucun doute des papillômes, — ils furent enlevés simplement avec le doigt. La laryn-

goscopie difficilement exécutable montra l'existence de papillômes obstruant la glotte; lorsque peu de temps après les troubles respiratoires obligèrent à intervenir, on fit une trachéotomie; il fut facile de constater que le papillome était unique, attaché au-dessous de la glotte, bien pédiculé et son ablation ne fit pas de difficulté. M. N. W.

Cancer du pharynx et son extirpation, par KRÖNLEIN (de Zurich) (26e Congrès allemand, *Rev. de Chir.*, 11, 1897).

L'auteur admet contrairement à Langenbeck la grande fréquence du cancer du pharynx. Il reconnaît trois variétés suivant leur siège : C. naso-pharyngien, oro-pharyngien et laryngo-pharyngien. Ces deux derniers sont les plus fréquents. Le siège de prédilection du néoplasme se trouve sur les points habituellement irrités par le passage des aliments. Krönlein a tenté vingt-neuf fois l'extirpation de la tumeur. Dans le cancer naso-pharyngien il a abordé la lésion en faisant la résection ostéoplastique des os propres du nez et de la branche montante du maxillaire par le procédé de Langenbeck. Le danger principal est la pneumonie par déglutition. La durée paraît être de sept mois quand l'opération réussit, ce qui pour K. suffit à la justifier. E. L.

Etude bactériologique d'un cas de fièvre aphteuse chez l'homme, avec terminaison fatale par leucémie aiguë, par BUSSENIUS, (*Archiv. fur Laryngologie*), Bd. VI, h. 1, p. 1).

Dans tous les cas récents observés chez l'animal dans une épidémie de fièvre aphteuse, Bussenius a trouvé un petit bacille ovoïde identique au bacille W. bleu et au bacille de Siegel, comme il a pu s'en assurer par l'examen des cultures sur différents milieux et par l'inoculation aux animaux.

Ce fait confirme l'opinion antérieurement émise par l'auteur et par Siegel de l'identité de la fièvre aphteuse chez l'homme et chez l'animal.

Le petit bacille trouvé est bien l'agent pathogène, car il se rencontre presque exclusivement dans les sécrétions, le sang et les viscères des animaux, examinés à une période récente de la maladie ; il en est de même chez l'homme. On ne trouve jamais ce bacille chez l'animal sain : enfin l'inoculation de cultures pures reproduit chez l'animal le tableau complet de la maladie.

Le petit bacille ovoïde décrit se range, d'après les caractères de ses cultures, dans le grand groupe qui comprend le bacille ty-

phique et le bacille du colon, dont il se distingue particulièrement par ses caractères morphologiques. Les symptômes caractéristiques qui surviennent à la suite de l'ingestion du petit bacille ovoïde indiqueraient qu'il représente une forme petite, particulièrement virulente du coli-bacille. PAUL TISSIER.

Le mutisme hystérique, par FAZIO (*Il Morgagni*, 1897, p. 791).

F. distingue une forme simple et une forme spasmodique du mutisme hystérique. Dans la première les mouvements de la langue, de la mâchoire, la déglutition, la mastication sont respectés. C'est la forme la plus commune dans les descriptions de Charcot. — Dans la seconde, au contraire, vue très fréquemment par Fazio, il y a rigidité de la mâchoire, contracture de la langue. La même distinction s'applique d'ailleurs aux autres accidents moteurs de l'hystérie.

Dans aucune de ses observations, Fazio n'a rencontré l'agraphie, la surdité ou la cécité verbale qui n'appartiennent qu'aux formes compliquées du mutisme.

La suggestion par un mode quelconque réussit souvent. Ce fait se comprend bien en considérant l'hystérie comme une maladie de la volonté. Mais le moyen le plus sûr et le plus puissant pour triompher du mutisme hystérique est assurément l'éthérisation. Au début l'éther produit une sorte d'ivresse, de stimulus, bien capable de supprimer l'influence inhibitrice des centres nerveux. Sous cette excitation la parole revient et ces paroles involontaires sont très efficaces pour la résolution temporaire ou définitive du mutisme.

L'expérience clinique a montré la grande efficacité de l'éthérisation dans le mutisme comme dans les diverses paralysies motrices hystériques. A. F. PLICQUE.

ERRATUM

A la page 138, n° d'avril 1898, au lieu de :

« Semon, Felici, considèrent les faits de ce dernier groupe comme le « signe inaugural d'un tabes à échéance lointaine » ; lire : «.... comme « étant *parfois* le signe inaugural... »

La concision de ma première phrase pourrait à tort faire attribuer à Semon une opinion exclusive qu'il ne professe pas. M. L.

INDEX BIBLIOGRAPHIQUE

ANGLETERRE

Larynx et Trachée

L. Lack. Guérison d'une affection laryngée tuberculeuse (Compte rendu de la Soc. Lar. de Londres, 13 mai 1896).

F. Potter. Affection maligne (?) du larynx (Compte rendu de la Soc. Lar. de Londres, 13 mai 1896).

Havilland Hall Affection laryngienne douteuse (Compte rendu de la Soc. Lar. de Londres, 13 mai 1896).

De Santi. Nouveau tube à trachéotomie (Compte rendu de la Soc. Lar de Londres, 13 mai 1896.

Spencer. Paralysie des abducteurs (Compte rendu de la Soc. Lar. de Londres, 13 mai 1896).

Watson Williams. Dessins reproduisant des affections laryngées malignes (Compte rendu de la Soc. Lar. de Londres. 13 mai 1896.

L. Turner. Autoscopie du larynx et de la trachée, ou examen direct sans l'aide du miroir laryngien, inventé par A. Kirstein, de Berlin (*Edinburgh med. journ.*, juillet 1896).

W. Mcneill Whistler. Action de la syphilis sur le larynx (*The Clinical journal*, 15 juillet 1896).

H. Cameron. Quels sont les éléments de succès et d'insuccès de la trachéotomie chez l'enfant ? (*Brit. med. journ.*, 12 septembre 1896).

G. H. Mackenzie. Papillômes du larynx chez l'enfant (*Brit. med. journ.*, 12 septembre 1896).

W. Downie. Huit cas consécutifs de thyrotomie (crico-thyrotomie) avec un décès pour l'extraction de tumeurs intra-laryngées (*Glasgow, med. journ.*, octobre 1896).

F. Savery. Paralysie bilatérale des deux récurrents dues un rétrécissement œsophagien de nature maligne (*Lancet*, 19 septembre 1896).

T. H. Bellock. Intubation et trachéotomie dans la diphthérie (*Lancet*, 5 octobre 1896).

W. R. Murray. Thyrotomie pour troubles laryngés (*Liverpool, med. inst.*; *in Brit. med. journ.*, 31 octobre 1896).

Hunt F. T. Paul. Thyrotomie pour épithelioma de la corde vocale (*Liverpool, med. inst.*; *in brit. med. journ.*, 31 octobre 1896).

A. M. Sheild. Fracture du larynx, trachéotomie, thyrotomie, guérison (*Lancet*, 14 novembre 1896).

A. Maclennan Quelques cas d'arrêt de la respiration pendant l'anesthésie chloroformique traités par la trachéotomie. Observation d'un cas d'anesthésie mortelle par le chloroforme (*Brit. med. journ.*, 21 novembre 1896).

J. S. Dick. Deux cas de diphthérie laryngée (*Manchester, med. soc.*; *in Brit. med. journ.*, 21 novembre 1896).

Milligan. Autoscopie de Kirstein (*Manchester, med. soc.*; *in Brit. med. jonrn.*, 21 novembre 1896).

Permewan. Ulcération tuberculeuse du larynx (*Liverpool. med. Inst.* ; *in Brit. med. journ.*, 28 novembre 1896).

J. B. Garman Arrêt de la respiration durant l'anesthésie chloroformique traité par la trachéotomie (*Brit. med. journ.*, 5 décembre 1896).

F. Litte. Canule à trachéotomie portée pendant 23 ans (*Clin. soc. of. London ; Brit. med. journ.*, 5 décembre 1896).

F. G. Proudfoot. Traitement de l'asphyxie chloroformiqne par la trachéotomie (*Brit. med. journ* , 12 décembre 1896).

F. Semon. Larynx de l'oie et du cormoran (Comptes rendus de la Soc. lar. de Londres, 11 novembre 1896).

Clifford Beale. Epithélioma du larynx et de l'œsophage à la suite de la tuberculose et de la syphilis (Comptes rendus de la Soc. lar. de Londres, 11 novembre 1896).

H. Tilley. Laryngite syphilitique (Comptes rendus de la Soc. lar. de Londres, 11 novembre 1896).

Willcocks. Papillômes multiples du larynx (Comptes rendus de la Soc. lar. de Londres, 11 novembre 1896),

W. G. Spencer. Deux cas de cancer laryngien : I. Carcinôme de la corde vocale à cellules sphéroïdales ; II. Sarcôme périchondrique du cartilage cricoïde (Comptes rendus de la Soc. lar. de Londres, 11 novembre 1896).

E. C. Stabb. Affection laryngienne bilatérale maligne (Comptes rendus de la Soc. lar. de Londres, 11 novembre 1896).

S. B. de Butts. Traitement de l'asphyxie chloroformique par la trachéotomie (*Brit. med. journ.*, 19 décembre 1896).

W. Wingrave. Paralysie de la corde vocale gauche (*Brit. lar. rhin. and. otol. ass.* ; *in journ. of. lar. rhin. and otol.*, janvier 1897).

Lennox Browne. Laryngo-fissure (*Brit. lar. rhin. and Otol. ass. journ. of. lar. rhin. and Otol.*, janvier 1897).

Milligan Démonstration de l'autoscope de Kirstein (*Brit. lar. rhin. and otol., Ass.* ; *journ. of lar. rhin. and otol.*, janvier 1897).

M. Thorner. Corps étranger extrait du larynx à l'aide de l'autoscope (*journ, of lar. rhin. and otol.*, janvier 1897).

W. Downie. Notes sur un cas d'épingle dans le larynx localisée par la photographie. Röntgen et extrait par une opération externe (*Edinburg, med. journ.*, janvier 1897).

P Mc Bride. Tumeur graisseuse de l'épiglotte (Comptes rendus de la Soc. lar. de Londres, 9 décembre 1896).

H. Tilley. Sténose sous-glottique (Comptes rendus de la Soc. lar. de Londres, 9 décembre 1896).

Dundas Grant et **R. Lake**. Kyste pré-épiglotte ; coupe microscopique (Comptes rendus de la Soc. lar. de Londres, 9 décembre 1896).

de Havilland Hall. Oedème aryténoïdien (Comptes rendus de la Soc. lar. de Londres, 9 décembre 1896).

L. Lack. I. Extirpation totale du larynx pour un épithélioma à cellules squameuses. — II. Extirpation totale du larynx et d'une partie de la paroi pharyngée antérieure, d'une partie postérieure de la paroi pharyngée antérieure, d'une partie postérieure de la langue et des glandes du cou pour un épithélioma à cellules squameuses (Comptes rendus de la Soc. lar. de Londres, 9 décembre 1896).

A. Bronner. Coupe microscopique d'une tumeur tuberculeuse pédonculée des cordes vocales (Comptes rendus de la Soc. lar. de Londres. 9 décembre 1896).

P. Kidd. Syphilis trachéale (*Clin. journ.*, 30 décembre 1896).

Nez et sinus.

W. Milligan. Un nouveau tube à drainage pour le sinus maxillaire (*Brit. med. ass.*; *in journ. of lar. rhin. and otol.*, octobre 1894).

B. Murdoch. Rhinite fibrineuse à récidives (*Brit. med. ass.*; *in journ. of lar. rhin. and otol.*, octobre 1894).

Wyatt Wingrave. Varices des cornets (*Brit. med. ass.*; *in journ. of lar. rhin. and otol.*, décembre 1894).

P. Mc. Bride. Coryza caséeux (*Brit. med. ass.*: *Brit. med. journ.*, 24 novembre 1894).

S. Spicer. Traitement chirurgical de l'empyème chronique du sinus maxillaire (*Brit med. ass.*; *in journ. of lar. rhin. and otol.*, octobre 1894).

C. J. Symonds. Suppuration chronique des sinus ethmoïdaux (*Brit. med. ass.*; *in journ. of lar. rhin. and otol.* octobre 1894).

G. Macdonald. Diagnostic et traitement de l'empyème des sinus accessoires du nez (*Brit. med. ass.*; *in journ. of lar. rhin. and otol.*, octobre 1894).

R. Lake. Lupus nasal traité par l'extrait thyroïdien (Comptes rendus de la Soc. de lar. de Londres, séance du 10 octobre 1894).

S. Spicer. Maladie de Graves et polypes du nez (*Clin. soc. of London*, 9 novembre, *in Brit. med. journ.*, 17 novembre 1894).

Tilley. Un antiseptique alcalin dans les affections naso-pharyngiennes (*Lancet*, 20 octobre 1894).

W. Downie. Un cas de lupus du nez et de la gorge chez un jeune sujet (*Glasgow, med. chir. soc.*, 9 novembre; *in Glasgow, med. journ.*, décembre 1894).

P. de Santi. Papillôme nasal avec ulcération chez un vieillard (Comptes rendus de la Soc. lar. de Londres, 14 novembre 1894).

C. J. Symonds, G. Mac Donald, S. Spicer, W. Hill, H. Knapp, J. Dundas Grant, F. Richardson Cross et **W. Milligan.** Discussion sur le diagnostic et le traitement de l'empyème des sinus accessoires du nez (*Brit med. journ.*, 15 décembre 1894).

S. Watson. Un cas de polype cystique du nez (*Med. soc. of London*, 10 décembre; *in Brit. med. journ.*, 15 décembre 1894).

J. Dundas Grant. Suppuration de l'antre d'Highmore traitée par le trocart de Krause (*Journ. of lar. rhin. and otol.*, décembre 1894).

Lennox-Browne. Un cas de synostose nasale en traitement (*Brit. lar. and rhin. ass.*, 12 octobre; *in journ. of lar. rhin. and otol.*, décembre 1894).

Mayo Collier. I. Céphalalgie consécutive à une affection du cornet moyen. — II. Abcès du sinus frontal. — III Cas de névralgie faciale chronique grave due à une nécrose du cornet moyen (*Brit. lar. and rhin. ass.*, 12 octobre; *in journ. of lar. rhin. and otol.*, décembre 1894).

Bark. Cas de calculs du nez (*Brit. lar. and rhin. ass.*, 12 octobre ; *in journ. of. lar. rhin. and otol.*, décembre 1894).

W. Milligan. Cas de kyste séro-muqueux de la partie antérieure de la fosse nasale gauche (*Brit. lar. and rhin. ass.*, 12 octobre ; *in journ. of. lar. rhin. and otol.*, décembre 1894).

J. Dundas Grant. Guérison d'un cas de lupus nasal et palatin (*Brit lar. and rhin. ass.*; 12 octobre ; *in journ. of. lar. rhin. and otol.*, décembre 1894).

Kendal Franks. Végétations adénoïdes naso-pharyngiennes (*Royal acad. of med. in Ireland*, 7 décembre 1894 ; *in Brit. med. journ.*, 5 janvier 1895).

Mayo Collier. Névralgie d'origine nasale (*North. West London, clin soc.*, 12 décembre 1894 ; *in Brit. med. journ.*, 12 janvier 1895).

W. Hill. I. Tumeurs muriformes du bord postérieur de la cloison nasale. — II Ulcération de la fosse nasale gauche d'origine tuberculeuse certaine suivie d'affection lupique de l'aile gauche (Comptes rendus de la Soc. lar. de Londres, 9 janvier 1895).

Scanes Spicer. Cure radicale de la suppuration obstinée de l'antre d'Highmore associée à des polypes intra-nasaux et intra-antraux (Comptes rendus de la Soc. lar. de Londres, 9 janvier 1895).

A. G. Hobbs. Description de nouveaux instruments pour le traitement des végétations adénoïdes (*Journ. of. lar. rhin. and otol*, février 1895).

Kanthack. Préparations de végétations adénoïdes et de perforation de la cloison (Comptes rendus de la Soc lar. de Londres, 13 février 1895).

E. Law. Malade porteur de diverses affections du nez et des oreille (Comptes rendus de la Soc. lar. de Londres, 13 février 1895).

S. Spicer. Sténose nasale antérieure produite par une contraction cicatricielle après une ulcération, avec laryngite chronique consécutive (Comptes rendus de la Soc. lar. de Londres, 13 février 1895).

H. Bendelack Hewetson. Ablation des végétations adénoïdes naso-pharyngiennes, avec description d'une nouvelle curette (*Brit. med. journ.*, 6 avril 1895).

F. Semon, A. Bronner, G. Mac Donald, Cresswell Baber, W. Hill, Walsham, Dundas Grant, S Spicer, Ball, W. Spencer et England. Discussion sur le diagnostic et le traitement de l'empyème de l'antre d'Highmore (Comptes rendus de la Soc. lar. de Londres, séance du 13 mars 1895).

A Bloxam. Restauration du nez (*Med. soc. of London*, 8 avril ; *in Brit. med. journ.*, 13 avril 1895).

G. H. Mackenzie. Traitement de l'ozène ; note préliminaire (*Brit. med. journ.*, 27 avril 1895).

A. S. Underwood. Destruction du nez par le lupus ; pose d'un nez artificiel (*Brit. med. journ.*, 1er juin 1895).

Lennox Browne. Note sur la bactériologie de l'ozène (*Brit. lar. rhin. and otol. ass.* ; *in journ. of lar. rhin. and otol.*, juin 1895).

E. Law. Affection bilatérale de l'antre (*Brit. lar. rhin. and otol. ass.* ; *in Brit. journ. of. lar. rhin. and otol*, juin 1895).

Cresswell-Baber. Papillôme nasal (Comptes rendus de la Soc. lar. de Londres, 10 avril 1895).

J. B. Ball. I. Difformité nasale d'origine traumatique. — II. Lupus

du nez et de la gorge (Comptes rendus de la Soc. lar. de Londres, 10 avril 1895).

Dundas Grant. I. Empyème de l'antre entièrement guéri par le traitement au moyen du trocart de Krause. — II. Empyème de l'antre d'Highmore compliqué de suppuration (probable) du sinus frontal. — III. Empyème de l'antre d'Highmore en traitement par le trocart de Krause — IV. Empyème de l'antre notablement amélioré par l'emploi du trocart de Krause et de la canule et l'occlusion de la perforation alvéolaire. — V Empyème de l'antre secondaire à une suppuration du sinus frontal traité avec un heureux résultat par le trocart de Krause (Comptes rendus de la Soc lar. de Londres, 10 avril 1895)

W. Hill. Affection des sinus frontaux ethmoïdaux et maxillaires associée à des polypes du nez (Comptes rendus de la Soc. lar. de Londres, 10 avril 1895).

C. J. Symonds. Suppuration du sinus frontal (Comptes rendus de la Soc. lar. de Londres, 10 août 1895).

NOUVELLES

La 2e session du Congrès de Gynécologie, d'obstétrique et de pédiatrie s'ouvrira à Marseille, le 8 octobre 1898.

A la section de pédiatrie, présidée par le Dr A. Broca, figure un rapport sur les associations microbiennes dans la diphthérie, par le Dr Méry, médecin des hôpitaux de Paris.

Prière d'adresser les titres des communications avant le mois d'août au secrétariat, 20, rue Grignan, à Marseille.

Le Dr L. Frankl von Hochwart, privat docent à la Faculté de médecine de l'université de Vienne, a reçu le titre de professeur extraordinaire.

La *Société d'otologie américaine* se réunira le 19 juillet, à New-London, Conn.

L'*Association médicale américaine* s'est réunie du 7 au 10 juin, à Denver, Col. sous la *présidence* de G. M. Sternberg, de Washington, section de *laryngologie* et *otologie*; *président :* B. A. Randall (Philadelphie); *secrétaire :* S. E. Solly (Colorado Springs).

Le XIIe Congrès de l'association française de chirurgie s'ouvrira à Paris, le lundi, 17 octobre, sous la présidence du Prof. Le Dentu.

Deux questions sont à l'ordre du jour :

1° De la néphrotomie, MM. Guyon et Albarran, rapporteurs;

2° Traitement du goitre *(cancer et goitre exophtalmique exceptés)*, par J. Reverdin (de Genève), rapporteur.

Les titres et conclusions des communications doivent être adressés avant le 15 août au Dr Picqué, secrétaire général, 8, rue d'Isly.

Nous avons donné, dans un précédent fascicule, la composition du bureau de la *section laryngo otologique* de la *British médical association*, qui se réunira à Edimbourg du 26 au 29 juillet. Les confrères, dont les noms suivent, ont annoncé leur participation aux travaux de la section : Ch. Warden (Birminghan), R. Ellis (Newcastle on Tyne), F. Matherson, U. Pritchard, Dundas Grant, L. H. Pegler, W. Hill, M. Yearsley, W. J. Horne (Londres), D. Newman, J. Kerr Love, J. W. Downie, J. Macintyre (Glasgow), W. Williams (Bristol), H. S. Birkett (Montréal), H. Curtis (New-York), von Stein (Moscou).

Communications annoncées :

D. Newman. I. Paralysie laryngée due à la pression sur le vague ou sur les récurrents. — II. Quelques observations montrant les rapports entre les affections nasales et pharyngiennes et la santé générale. — Saint Clair Thomson Hydrorrhée nasale. — W. Downie. Trois cas de corps étrangers de la gorge où la position du corps étranger fut déterminée par les rayons Rœntgen. — J. Macintyre. Sur les rayons X dans les affections des voies respiratoires supérieures. — Milligan. Quelques observations sur l'antrectomie comme moyen de traitement de l'otite moyenne suppurée. — M. Yearsley. Traitement thyroïdien des otites moyennes. — E Waggett. Méthodes et instruments nouveaux. — W. J. Horne. Pathogénie et évidence clinique précoce de la tuberculose laryngée.

A la section de médecine en relation avec les assurances sur la vie, P. Mc Bride traitera des affections de l'oreille moyenne en relation avec les assurances sur la vie.

L'*Association ophthalmologique et oto-laryngologique de l'ouest* tiendra sa prochaine session à la Nouvelle-Orléans, en 1899, au moment du carnaval. Le bureau élu comprend : *président :* J. E. Colburn (Chicago) ; *vice-présidents :* W. Scheppegrell (Nouvelle Orléans), C. A. Wood (Chicago , H. Gifford (Omaha, Neb.) ; *trésorier :* W. L. Dayton (Lincoln, Neb.) ; *secrétaire :* F. M Rumbold (Saint-Louis).

C'est à Chicago que se réunira, en 1899, l'*Association laryngologique américaine.* Ont été élus : *président :* W. E. Casselberry (Chicago) ; *vice-présidents :* J. W. Gleitsmann (New-York) et F. W. Hinkel (Buffalo) ; *secrétaire-trésorier :* H. L. Swain (New-Haven) ; *bibliothécaire :* J. Wright (Brooklyn) ; *délégué au conseil :* T. R. French (Brooklyn) ; *représentant au Congrès des médecins et Chirurgiens :* W. K. Simpson (New-York ; *membres du conseil :* T. R. French (Brooklyn), J. O. Roe (Rochester), W. H Daly (Pittsburg), C. H. Knight (New-York).

Nous lisons, dans le *Bollettino de Grazzi*, que le Dr G. Chiucini a été nommé, à la suite d'*un examen* docent libre d'oto-rhino-laryngologie à l'Université de Rome.

La commission d'examen était composée des Prof. Businelli, Durante, de Rossi, Massei et Grazzi.

La thèse intitulée : Abcès encéphaliques dûs à une otite moyenne purulente ; commentaires de recherches anatomo-pathologiques, expérimentales et cliniques, comptait plus de 270 pages, 1 planche et 27 figures.

Le Dr G. Geronzi a été aussi nommé docent libre *sur titres* pour l'oto-rhino-laryngologie à l'Université de Rome.

Notre collaborateur, le Dr P. E. Launois, médecin des hôpitaux de Paris, vient d'être nommé agrégé d'anatomie.

Vin de Chassaing (Pepsine et diastase) Rapport favorable de l'Académie de médecine, mars 1864. Contre les affections des voies digestives.

Bromure de potassium granulé de Falières. Approbation de l'Académie de médecine, 1871 Contre les affections du système nerveux. Le flacon de 75 grammes est accompagné d'une cuillère mesurant 50 centigrammes.

Phosphatine Falières. Aliment très agréable, permettant chez les jeunes enfants surtout, l'administration facile du phosphate bicalcique assimilable. Une cuillerée à bouche contient 25 centigrammes de phosphate.

Poudre laxative de Vichy. (Poudre de séné composée). Une cuillerée à café délayée dans un peu d'eau, le soir en se couchant. Excellent remède contre la constipation.

L'Eau de la Bourboule est éminemment reconstituante. Elle réussit dans tous les cas de bronchite chronique. En outre, les maladies de la peau cèdent à son usage en boisson, surtout si l'on y joint les compresses ou les lotions continuées avec persévérance.

Grains de Cèber. Poudre Manuel. Granules ferro-sulfureux Thomas

L'eau de Gubler, Chatel-Guyon, tonique et laxative, relève les fonctions de l'estomac et de l'intestin.

Champagne eupeptique de Choubry. Dyspepsie et vomissements post-opératoires.

Sirops Laroze iodurés. Sont seuls bien supportés par l'estomac les iodures Laroze chimiquement purs à base de potassium, sodium, strontium et fer associés au sirop Laroze d'écorces d'oranges amères.

Sirops Laroze bromurés. Sont seuls bien tolérés les bromures Laroze, chimiquement purs à base de potassium, sodium, strontium et le Polybromure associés au sirop Laroze d'écorces d'oranges amères.

Les GRAINS de VALS à la dose de un chaque soir en se couchant ou avant le dîner réduisent rapidement les Constipations les plus rebelles. 2f50 le fl. de 50. *Boulevard Port-Royal, 86 et toutes Pharmac.*

Sirop et Pâte Berthé à la *codéine*. — Calmants pectoraux et somnifères très efficaces contre toutes les souffrances des femmes et des enfants.

OUVRAGES ENVOYÉS AUX *ANNALES*

Resoconto della sezione otologica del XII Congresso Medico Internazionale di Mosca (Compte rendu de la section otologique du XIIe Congrès international de médecine de Moscou, par V. Cozzolino (Extrait du *Boll. de Grazzi*, 1897).

I. Higiene de la Nariz (Hygiène dn nez). — II. Las rinitis polimorfas (Les rhinites polymorphes, par P. L. Pelaez (Extraits de la *Oto-rino-laringol. espanola*, 1898).

Salivary calculi (Calculs salivaires, par W. Freudenthal (Extrait du *Journal of the Amer. med. Ass.*, 26 février 1898).

The climatic influence of our southwestern States on Discases of the respiratory tract (Influence climatérique de nos états du sud ouest sur les affections des voies respiratoires, par W. Freudenthal (Extrait du *New-York med. journ.*, 26 mars et 9 avril 1898).

Missbildungen der Nase. Nasenpolypen. Nasenrachen polypen (Malformations nasales. Polypes du nez Polypes naso pharyngiens, par Kuhn (Tiré à part de la *Drache's Bibliothek der med. Wissens*. Impr. K. Prochaska, Teschen, 1898).

Un cas d'hémiatrophie faciale gauche, par Rutten (Extrait du *Bull.* de la Soc. scient. de Bruxelles, octobre 1897).

I. Note sur le réflexe pharyngien chez les épileptiques. — II. Accès de surdité chez un épileptique, par Ch. Féré (Extrait des *Comptes-rendus hebd. de la Soc. de Biol. de Paris*).

Bericht über die 1895 und 1896 in meiner (früher Prof. Gottstteinschen) Privatpoliklinik für Hals, Nasen und Ohrenkrankeiten behandelten Krankheitsfälle (Statistique des affections de la gorge, du nez et des

oreilles traitées, en 1895 et 1896, à ma polyclinique privée (autrefois clinique de Gottstein, par R. Kayser (Tiré à part du *Monats. f. Ohrenh.*, n° 4, 1898).

Végétations adénoïdes et myxœdème, par E. Hertoghe (Extrait des *Ann. de la Soc med. Chir. d'Anvers*, livraison de mars 1898).

Sinusite fronto maxillaire droite. Trépanation et curettage par la méthode de Luc. Guérison, par J. Molinié (Extrait du *Marseille med.*, avril 1898).

Asportazione rapida di un tumore dello spazio naso-faringeo (Ablation rapide d'une tumeur naso pharyngienne, par A. d'Aguanno (Extrait des *Atti della R. Accad. delle Scienze med. di Palermo*, 1898).

Die Röntgenstrahlen im Dienste der Rhino-Chirurgie (Les rayons de Röntgen au service de la rhino chirurgie, par G. Spiess (Tiré à part des *Fortschr. auf dem Gebiete der Röntgenstrahlen*, Bd 1, Hambourg, 1898).

A Contribution to our Knowledge of the Etiology of Inflammations of the Accessory sinuses of the Nose (Contribution à l'étude de l'étiologie des inflammations des sinus accessoires du nez, par W. T Howard et J. M. Ingersoll (Extrait de *the Amer. journ. of the med. sciences*, mai 1898).

L'acqua ossigenata nei lenti processi catarrali dell'orecchio medio edinquelle atrofizzanti della mucosa naso faringo laringea Nuove applicazione (L'eau oxygénée dans les catarrhes lents de l'oreille moyenne et dans les atrophies de la muqueuse naso-pharyngo laryngienne Nouvelles applications, par V. Cozzolino (Extrait du *Bollettino di Grazzi*, 1898).

Statistischer Bericht über die inden Jahren 1893-1896 incl. behandelten Ohrenkranken. Vergleichung desselben mit meinemvorausgehenden Bericht für 1890 *bis* 1892 und Kritik der otologischen Statistik von Bd 1-5 des klinischen Iahrbuches. Ergänzung zur Ueberschau über den gegenwärtigen Stand der Ohrenheilkunde (Statistique des maladies d'oreilles, traités de 1893 à 1896, comparée à la statistique de 1890 à 1892 et critique de la statistique otologique du volume I à V de l'annuaire clinique. Appendice au coup d'œil sur l'état actuel de l'otologie, par F. Bezold (Broch. de 55 pages, J. F. Bergmann, éditeur, Wiesbaden, 1898).

Sur le traitement de l'empyème des cellules ethmoïdales, par Goris (Broch de 7 pages, impr. H. Mommens, Bruxelles, 1898).

I. Cura chirurgica della Faringite cronica iperplastica (Traitement chirurgical de la pharyngite chronique hyperplastique). — II. Pinza ostéotoma per la resezione della parete esterna dell'attico e dell'annulo timpanico (Pince ostéotome pour la résection de la paroi externe de l'attique et de l'anneau tympanique). — Nuovo contributo alla chirurgia acustica e funzionale dell'orecchio medio Risultato di alcune mobilizzazioni della staffa (Nouvelle contribution à la chirurgie acoustique et fonctionnelle de l'oreille moyenne Résultat de quelques mobilisations de l'étrier). — IV. Contributo alla chirurgia acustica e funzionale dell'orecchio medio. Risultato di alcune stapedectomie (Contribution à la chirurgie acoustique et fonctionnelle de l'oreille moyenne. Résultat de quelques stapédectomies Nuovo processo di mobilizzazione della staffa. Risultati di alcune operazioni (Nouveau procédé de mobilisation de l'étrier. Résultats de quelques opérations, par G. Faraci (Extraits des *Arch. ital. di otol. rin. e lar.*, janvier, mars, mai et juillet 1898).

Le Gérant : G. Masson.

SAINT-AMAND (CHER). — IMPRIMERIE DESTENAY, BUSSIÈRE FRÈRES.

Tome XXIV. — N° 8. — Août 1898.

MÉMOIRES ORIGINAUX

I

SARCOME DU CONDUIT AUDITIF INTERNE

Par **A. DRUAULT**, Interne des Hôpitaux.

(Travail du service oto-laryngologique de l'hôpital Saint-Antoine).

L'observation que nous rapportons ici nous a paru intéressante par l'évolution lente et en deux étapes du sarcome chez un sujet jeune, et peut-être aussi par la possibilité d'une ablation chirurgicale complète si un diagnostic très précis avait été porté. En outre, les sarcomes du conduit auditif interne sont assez rares. Les principales observations publiées sont celles de Förster, Voltolini, Moos, Böttcher, Stevens, Sharkes, Gomperz (un des rares cas où l'examen de l'audition eut été fait), Anton (1).

Ida D., âgée de 17 ans, entre le 23 septembre 1897 à l'hôpital Saint-Antoine dans le service de M. Lermoyez.

Les accidents qui l'amènent à l'hôpital sont des maux de tête, des vomissements et une hémiplégie droite avec surdité du même côté.

Antécédents héréditaires : Père 48 ans, bien portant. — Mère 45 ans, bien portante, a eu six grossesses, les cinq premières d'enfants venus à terme, dont deux, le premier et le cinquième, sont morts en bas âge. La sixième grossesse s'est terminée par une fausse couche à six mois, l'enfant serait né vivant.

Dans les renseignements que donne la mère sur sa santé et celle du père, on ne peut trouver aucun signe de syphilis.

Antécédents personnels : Nourrie au sein jusqu'à cinq semaines, puis mise en nourrice, où elle resta jusqu'à 9 ans. Pas de maladie grave. Premières règles à 12 ans.

Les accidents nerveux ont débuté à l'âge de 10 ans et demi par une paralysie faciale droite avec impossibilité de fermer l'œil, une

(1) Pour les indications bibliographiques, voir Schwartze. — *Manuel d'otologie*, 1893, p. 533 et 614, où sont résumées la plupart de ces observations et Anton. — *Arch. f. Ohrenh.* Bd 41, Hft. 2, 1896.

surdité du même côté et des maux de tête. Pas de vomissements. Pendant trois mois, elle fut conduite régulièrement à l'hôpital des Enfants malades, dans le service de M. Ollivier, pour y être électrisée.

La paralysie faciale diminua peu à peu, mais sans disparaître complètement et la malade resta six ans sans avoir de nouveaux accidents nerveux.

En novembre 1896 surviennent des maux de tête et des vomissements qui reparaissent tous les quinze ou vingt jours. Au mois de juin 1897, elle commence à se plaindre de voir double. Puis en juillet débute une parésie du côté droit qui va en s'accentuant par la suite. Vers le 15 août, elle commence à s'aliter presque continuellement.

23 septembre 1897. — La malade entre dans le service avec des accidents qui font immédiatement penser à une tumeur intracrânienne.

Maux de tête extrêmement intenses. Ils sont plus forts lorsqu'elle se réveille dans la nuit après minuit ou le matin. A ces moments la malade pousse des cris.

Vomissements presque tous les jours. Elle vomit plusieurs fois le matin, plus lorsque les maux de tête sont plus forts. Les vomissements étaient clairs au début, maintenant ils sont jaunes ou verdâtres.

Constipation forte, jusqu'à cinq jours sans garde-robe.

Pas de *vertiges*.

Hémiplégie droite incomplète portant sur la face et les membres. La paralysie faciale est très apparente. La malade ne peut fermer l'œil droit qu'en fermant l'œil gauche en même temps. Ce dernier peut être fermé seul. Elle ne peut souffler que difficilement.

Le membre supérieur droit est très affaibli et maintenant elle se sert aussi souvent de la main gauche que de la droite pour porter les aliments à la bouche.

Le membre inférieur droit est plus faible que le gauche. Il résiste moins bien aux mouvements imprimés. Il existe un peu de bolterie à droite et la marche se fait avec la jambe droite un peu écartée.

En outre, le *côté gauche* présente un certain affaiblissement et la *démarche* est irrégulière et un peu titubante.

Pas d'*aphasie* véritable. La malade aurait seulement un peu plus de difficulté à trouver ses mots.

Lorsqu'elle veut *écrire*, elle éprouve un tremblement de la

main qui rend l'écriture presque impossible et très irrégulière. Mais elle sait parfaitement les lettres qu'elle doit employer, car elle les énumère très rapidement.

Les *réflexes tendineux* ne sont pas exagérés. Le réflexe rotulien est même affaibli à droite.

La *sensibilité générale* est diminuée aux extrémités des deux membres droits. L'hypoesthésie s'arrête à peu près au coude et au genou, mais sans limite précise. Elle existe d'une façon à peu près égale pour tous les modes de sensibilité : tact, douleur, chaud, froid.

Du côté des sens spéciaux, on trouve des troubles des oreilles et des yeux, mais aucun trouble du *goût* ni de l'*odorat*.

Yeux. — La vision semble normale, mais une mesure exacte n'en a pas été faite. La malade se plaint seulement d'avoir parfois la vue troublée pendant quelques minutes.

Des deux côtés, la papille du nerf optique est « étranglée ». Elle est très rouge avec relativement peu d'œdème. Dimensions à peu près normales, mais limites difficiles à distinguer en plusieurs points. Les veines sont très volumineuses et les artères petites.

Audition. — Surdité presque complète de l'oreille droite. Le diapason appliqué sur le vertex n'est perçu que par l'oreille gauche. Appliqué sur la mastoïde droite, il semble n'être perçu encore que par l'oreille gauche. Au devant de l'oreille droite il est entendu, mais difficilement.

La membrane du tympan est d'aspect normal et également mobile des deux côtés.

Etat général. — Langue très blanche. Rien à noter à l'examen du thorax et de l'abdomen, ni sucre ni albumine dans les urines. Dernières règles il y a un mois. Visage très acnéique. Incisives supérieures médianes rapprochées, obliques, avec bord échancré.

Traitement : Chaque jour cinq grammes d'iodure de potassium et friction mercurielle.

3 octobre. — Depuis dix jours que la malade est soumise au traitement antisyphilitique, son état général n'a subi aucune modification. Sa température varie de 37°2 à 37°6, un seul jour, elle a été de 38° au soir.

Du côté des yeux, l'aspect des papilles s'est modifié. Il s'est développé un œdème très net, blanc, large, peu épais. Les papilles paraissent avoir maintenant une largeur double ou triple de l'état normal.

Cessation du traitement antisyphilitique.

Trépanation de 4 centimètres de diamètre sur le côté gauche,

un peu en arrière du sillon de Rolando. Les méninges et le cerveau paraissent sains à ce niveau. Ponction du ventricule latéral et issue de quelques centimètres cubes de liquide clair.

11 octobre. — Ablation des fils. Cicatrisation complète. Etat stationnaire.

12 novembre. — L'état de la malade s'aggrave peu à peu. Tendance à la somnolence. Vomissements très abondants. Hémiplégie un peu plus accusée. Même état des papilles optiques. Au niveau de la trépanation, le cuir chevelu est soulevé en une bosse hémiphérique d'un centimètre et demi de hauteur environ, fluctuante, ne présentant que des battements très légers.

Sortie de l'hôpital.

25 novembre. — Le malade rentre dans le service. L'hémiplégie droite est de plus en plus complète. Le côté gauche est en outre très affaibli. Pas de contracture. Réflexes rotuliens presque nuls, surtout à droite. Diminution très marquée de la sensibilité à droite, principalement au membre inférieur et à la face. La stase papillaire présente le même aspect, mais la vision a sensiblement diminué, elle peut être estimée à 1/15 environ pour chaque œil. Etat général très altéré. Râles de bronchite dans la poitrine.

Décès le 27 novembre vers quatre heures du matin, sans agonie.

Autopsie le lendemain matin. N'a pu être faite que pour la tête.

Au niveau de la trépanation, il existe entre la peau et la dure-mère une poche presque vide maintenant et communiquant avec le ventricule latéral gauche à travers la substance cérébrale très ramollie en ce point. La zone ramollie a dans toute sa hauteur le diamètre de la trépanation.

Les hémisphères cérébraux ne présentent aucune trace de tumeur. Après leur ablation et l'ouverture de la tente du cervelet, on découvre la *tumeur* qui est située dans la partie droite de la loge cérébelleuse. Elle est enlevée en même temps que le cervelet et le rocher droit. C'est l'aspect de cette pièce qui a été reproduit par M. le Dr Mahu dans la figure ci-après.

La tumeur a un diamètre de 4 à 5 centimètres. Elle ne présente aucune adhérence avec le cervelet, le bulbe, la protubérance, les nerfs à l'exception toutefois du facial et de l'auditif droits. Les autres nerfs du côté droit ont seulement subi une élongation dans leur trajet intracrânien. Elle adhère au contraire au rocher par un prolongement de 1 centimètre de diamètre qui s'enfonce dans le conduit auditif interne. Celui-ci s'est élargi de telle sorte que sa

paroi supérieure s'est amincie et ajourée comme on peut le voir sur le dessin.

Dans le conduit auditif interne, la fusion est intime entre la tumeur, les méninges et les deux nerfs, mais la dissection du rocher montre qu'elle ne pénètre pas au-delà du conduit auditif interne ni dans l'aqueduc de Fallope, ni dans le labyrinthe.

Cette tumeur est kystique et formée par une paroi dont l'épaisseur varie de 5 à 15 millimètres. La partie la plus épaisse se continuant avec le prolongement qui s'enfonce dans le conduit auditif interne.

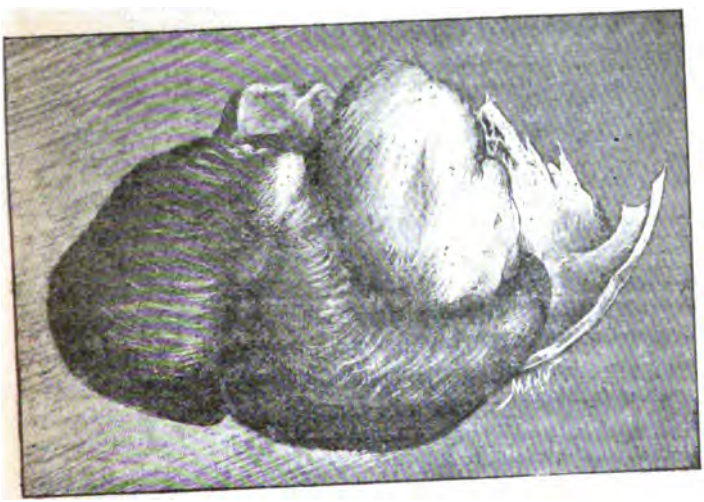

M. Macaigne, chef de laboratoire à l'amphithéâtre d'anatomie des Hôpitaux, a bien voulu en faire l'*examen histologique*. Il nous a remis la note suivante :

« Inclusion à la paraffine. Coloration à l'hématoxyline et au picro-carmin.

« A un faible grossissement, la tumeur donne immédiatement l'aspect d'un sarcome fasciculé, les cellules étant groupées en petits faisceaux qui s'emboîtent et s'entrecroisent en tous sens. Chaque faisceau est constitué par une série de cellules fusiformes dont les noyaux ovoïdes allongés colorés en violet foncé sont entourés d'un protoplasma coloré en rose brun.

« Par places, dans un fond d'aspect réticulé et parsemé de cellules à noyaux ovoïdes ou arrondis sans protoplasma apparent,

on voit des amas de cellules groupées de manières différentes. — Tantôt nous avons affaire à un petit groupe de cellules fasciculées analogues aux précédentes, avec protoplasma rose donnant l'aspect d'un faisceau coupé obliquement ou en long. Tantôt ces noyaux ovoïdes paraissent s'orienter en zônes circulaires autour d'un point central, donnant l'aspect des néoformations vasculaires des sarcomes angiolithiques. Au centre de certains de ces petits bulbes, se voient des vaisseaux néoformés gorgés de sang. — Ailleurs enfin, ces amas ont un aspect rappelant celui de la membrane interne des vaisseaux. En effet, on voit une bande de tissu rose foncé parsemé irrégulièrement ou en bordure de gros noyaux arrondis rappelant l'aspect des cellules endothéliales des vaisseaux.

« Enfin pour terminer, signalons l'existence de vaisseaux capillaires dilatés ou non — n'ayant d'autres parois que les cellules du néoplasme et gorgés de globules sanguins se colorant en jaune d'or par le picro-carmin.

« Du côté de la cavité, la tumeur paraît subir une sorte de nécrose caractérisée par un aspect réticulé parsemé de cellules isolées à faibles réactions colorantes et sans enveloppe protoplasmique apparente.

« En résumé, nous avons affaire au sarcome de la pie mère — *sarcome fasciculé présentant par place les aspects du sarcome angiolithique*. L'examen histologique ne permet pas de préciser le départ de la tumeur ».

Rocher et cavités de l'oreille. — A part l'augmentation de volume du conduit auditif interne, le rocher et l'oreille ne présentent rien d'anormal. Le nerf facial disséqué jusqu'au niveau de l'aditus est d'aspect normal de même que les nerfs pétreux superficiels. Le labyrinthe, l'oreille moyenne, l'antre et les cellules mastoïdiennes sont trouvés sains. La membrane du tympan est normale et le marteau est mobile.

Il n'a pu être fait de recherche histologique sur les noyaux bulbaires des deux nerfs atteints, ni sur le trajet de leurs fibres dans la tumeur.

Ce cas nous paraît présenter trois points importants, la lenteur de l'évolution, le diagnostic du siège et la question d'une intervention radicale.

L'évolution a été très lente. Le caractère kystique et l'état de dégénérescence des parties profondes de la tumeur tendent à prouver son ancienneté. Mais, ce qui la démontre, c'est

l'apparition des premiers accidents à l'âge de 10 ans et demi, 6 ans et demi avant la terminaison. Les renseignements donnés sur ces premiers accidents sont très précis et il est impossible de leur trouver une autre cause. On ne peut dire si, à leur suite, la tumeur a cessé d'évoluer ou si elle a évolué d'une façon latente.

Le diagnostic de tumeur cérébrale s'imposait, mais y avait-il une ou deux tumeurs et quel en était le siège? Les premiers accidents ne pouvaient avoir été produits que par une tumeur siégeant sur le trajet commun au facial et à l'auditif du côté droit, mais les derniers n'étaient-ils pas dûs à une seconde tumeur se trouvant en un point quelconque du trajet du faisceau moteur de l'hémisphère gauche? En effet, le seul symptôme de localisation attribuable à la seconde poussée d'accidents était l'hémiplégie droite. Aussi c'est le diagnostic de double tumeur que nous avons considéré comme le plus probable, nous laissant peut-être influencer par un cas où nous venions de rencontrer à l'autopsie deux tumeurs cérébrales, l'une ancienne, l'autre récente. La trépanation démontra qu'il n'y avait rien dans les parties superficielles de l'hémisphère gauche. Elle aurait peut-être dû conduire au diagnostic précis.

Cette trépanation était faite surtout comme traitement palliatif contre les phénomènes de compression : douleurs, stase papillaire, etc. Son effet paraît avoir été nul. — Une extirpation complète aurait-elle été possible? A l'autopsie, le sarcome ne présentait aucune adhérence avec le cervelet ou la protubérance. Mais, on ne pouvait pas le prévoir, et de plus, son volume était tel qu'il n'aurait pu être enlevé sans grands délabrements. — A une époque moins avancée, son extirpation aurait nécessité la résection du sinus latéral et de presque tout le rocher avec le sacrifice complet du facial et de l'auditif de ce côté.

II

PARALYSIE FACIALE AU COURS D'UNE OTITE MOYENNE AIGUE. GUÉRISON

Par le Dr de **PONTHIÈRE** (de Charleroi).

(Travail au service oto-laryngologique de l'hôpital Saint-Antoine).

La question des paralysies faciales dite *a frigore* est toujours à l'ordre du jour et l'otologie, à qui on est redevable de la connaissance d'une des principales causes de cette fâcheuse complication s'enrichit chaque jour de documents qui montrent de façon irréfutable le grand rôle pathogénique joué par les affections inflammatoires de la caisse à ce sujet. Ces dernières peuvent affecter plusieurs types : tantôt ce sera un simple catarrhe aigu, tantôt la poussée sera plus intense et ira jusqu'à la forme suppurative. Alors, si un drainage suffisant n'est pas établi, surviendront des accidents dont la gravité pronostique variera: compression simple et passagère du facial, ou même névrite ; extension du processus à la charpente osseuse d'où nécrose, séquestres, destructions du tronc nerveux indépendamment des complications cérébrales toujours redoutables à envisager.

Il m'a été donné tout récemment d'observer un cas de paralysie faciale survenue au cours d'une otite moyenne aiguë suppurée et dont la terminaison sous l'influence du traitement montre d'une façon lumineuse le rapport de cause à effet existant dans cette affection.

Le 14 avril dernier, le nommé Emile D. coiffeur, âgé de 22 ans, se présente à la consultation du service oto-laryngologique de l'hôpital Saint-Antoine, se plaignant de diminution de l'acuité auditive surtout du côté gauche. Son oreille droite présente un écoulement léger, muco-purulent, remontant, dit-il, à une époque assez éloignée, sept, huit mois; jamais eu de douleurs. A gauche existe depuis peu un léger suintement. A l'examen, à gauche, on n'ob-

serve aucune tuméfaction du pavillon ni de la mastoïde, pas de douleurs ni spontanées, ni à la pression ; le conduit est libre. Un peu de muco-pus animé de battements pulsatils marque l'état du tympan. Après un lavage, on voit un tympan un peu rouge, le manche du marteau peu enfoncé. Une petite perforation siège dans la partie antéro-inférieure de la membrane. Le Valsalva passe bien et provoque l'issue d'une petite quantité de muco-pus par la perforation.

A droite, où existent des troubles anciens, large perforation de la membrane en bas et en avant, le fond de la caisse est un peu granuleux, en arrière du marteau, la membrane est rouge et un peu bourgeonnante, membrane de Schrapnell intacte.

Du côté du nez, on observe l'ensellement des os propres ; les fosses nasales remplies de croûtes caractéristiques de l'ozène, cornets inférieurs très atrophiés, surtout à gauche.

Perforation de la cloison cartilagineuse ; synéchie entre cornet moyen et cornet inférieur à gauche bien qu'il n'ait jamais subi d'intervention opératoire. Le sujet reconnaît avoir eu un chancre il y a quatre ans mais n'a jamais observé d'autres manifestations ultérieurement.

Le pharynx nasal présente des croûtes sèches sur la paroi postérieure ; pharynx buccal un peu rouge.

Larynx : est enroué depuis plusieurs mois. Epiglotte normale ; sur la face antérieure du repli aryténo-épiglottique gauche une grosse saillie rouge donnent l'aspect d'une gomme.

		G.	Dr.
Audition :	Montre air	0	0
	« os	0	Bien
	Voix haute	55 continu	70 continu
	« basse	0	0
	« Weber	=	=
	« Rinne	—	—

Instillations de glycérine résorcinée des deux côtés et iodure de potassium à hautes doses à l'intérieur.

Le sujet revient à la consultation les 19 et 26 avril. Aucun changement dans son état sauf du côté du nez où les sécrétions sont devenues un peu plus fluides.

Le 27 il a ressenti des douleurs très vives dans l'oreille gauche, insomnie, fièvre ; le 28 il vient à la consultation avec une paralysie faciale gauche qui s'est déclarée brusquement le matin : disparition à gauche des rides frontales, immobilité du sourcil, impossi-

bilité de fermer l'œil, déviation de la bouche à droite, l'asymétrie de la face est très nette. Le voile du palais ne présente aucune trace de paralysie, pas de déviation de la luette.

Pas de symptômes du côté du pavillon ni de la mastoïde; légère douleur éveillée par la pression au niveau du ganglion sous-auriculaire. Le tympan est rouge, légèrement bombé, de la perforation sort assez bien de muco-pus. Valsalva suffisant. Traitement : glycérine phéniquée et chloral à l'intérieur.

Le 30 avril, persistance de la paralysie, intégrité du voile.

Le courant induit provoque des contractions très intenses dans le territoire paralysé. Le tympan est rouge, très bombé, le Valsalva passe mais avec un bruit de sifflement très insuffisant. Large paracentèse, issue de sang, peu de pus.

Le 3 mai, le malade revient à la consultation. Il raconte que peu après la paracentèse ses douleurs ont considérablement rétrocédé, son oreille a coulé abondamment et il a observé une amélioration notable de sa paralysie.

En effet, l'œil gauche se ferme presque complètement, le sourcil exécute quelques légers mouvements, la bouche est moins déviée, les mouvements de la face s'ébauchent.

Le 5 mai, plus de douleurs, l'écoulement est très diminué. Plus de traces de la paralysie faciale, tous les mouvements s'exécutent avec leur amplitude normale. Du côté de l'oreille, le tympan est encore rouge et la perforation persiste, laissant passer, lors du Valsalva, quelques fines bulles de muco-pus.

Actuellement, 15 juin, la guérison persiste.

J'ai relevé, dans la littérature médicale, quelques cas d'otites aiguës, compliquées de paralysie faciale, présentant beaucoup d'analogie avec celui que je viens de rapporter.

Gruber cite un cas où la paracentèse et l'écoulement du liquide inflammatoire de la caisse firent cesser la compression que subissait le facial et disparaître rapidement la paralysie qui en était résultée.

Cartaz [1] en rapporte deux cas très intéressants.

D'abord, celui d'une jeune fille prise d'otite aiguë dans le cours de la grippe et peu après de paralysie faciale — pas de déviation de la luette — qui lui paraît due à une névrite par extension de l'inflammation de la caisse, car l'otite fut guérie

[1] Cartaz : Associat. franç. pour l'avanc. des sc. Congrès de Carthage, avril 1896.

en quelques jours et la paralysie faciale demanda un traitement prolongé. Ensuite, le cas d'un homme atteint de vives douleurs d'oreille et le lendemain de paralysie faciale, sans troubles de motilité du voile, ni de déviation de la luette.

Une paracentèse vide la caisse d'une sérosité sanguinolente louche et le jour suivant la paralysie faciale a disparu.

Les cas de paralysie faciale d'origine otique ne constituent donc pas une rareté clinique. Gellé (1) rapporte que, sur un total de 31 cas de paralysies périphériques du facial, vingt-huit étaient liés à des troubles de l'ouïe, cinq à de l'ottorhée chronique et vingt-trois à des otites moyennes aiguës, indiscutables dans 18 cas. Lannois (2), de Lyon, rapporte également plusieurs paralysies faciales dites a « frigore » d'origine otique.

Bœke cite un cas de paralysie faciale survenue au cours d'un catarrhe aigu de la caisse du tympan avec début brusque ; guérison à marche parallèle du catarrhe et de la paralysie en huit jours. Il a noté au cours de son observation que la luette n'a présenté aucune déviation au cours de la paralysie faciale — ce qui tend à faire croire que la motilité du voile était intacte — et interprète l'intégrité du voile en localisant la compression du facial au dessous du genou car les fibres nerveuses venant du facial et allant au voile proviennent du ganglion géniculé.

Trifiletti (3) cite un fait analogue.

Quand on considère le peu de protection dont jouit le facial dans un canal de Fallope dont la lamelle osseuse protectrice du côté de la caisse présente souvent des solutions de continuité remplacée à ces endroits par une fibro-muqueuse, on se rend compte de la facilité avec laquelle ce nerf peut-être comprimé soit par la muqueuse hyperémiée, soit par la dilatation de l'artère stylo-mastoïdienne susceptible de comprimer le nerf dans le canal osseux en période d'inflammation, soit par une névrite par propagation ou par une fusée purulente l'englobant et le comprimant au niveau du trou stylo-mastoïdien, ou à une périostite du conduit osseux (Daleine, thèse de doctorat, Paris, 1895) ; ultérieurement la formation d'un séquestre peut aboutir au même résultat.

(1) Gellé : Otite et paralysie faciale, congrès de Berlin, 1890.
(2) Lannois : Congrès des aliénistes et neurologistes de Clermont, 1894.
(3) Trifiletti : *Clinica Rivista terap.* année XVII, N° 4.1895.

Vu la marche rapide de la paralysie dans le cas que j'ai cité, il est logique de l'attribuer à une simple compression du nerf.

Il y a lieu d'admettre en effet une simple compression du facial par l'exsudat accumulé dans la caisse, puisque la rétrocession de la paralysie commença immédiatement après la paracentèse qui donna issue au pus : une névrite eut mis plus de temps à disparaître. Cette compression a dû s'exercer à la faveur de déhiscences du canal de Fallope à l'intérieur de la caisse, déhiscences congénitales signalées par Hyrtl.

De cet ensemble de faits, il résulte ceci : à savoir qu'il paraît évident qu'un grand nombre de paralysies faciales, actuellement incurables, et à début brusque accompagnées d'otalgie, auraient suivi une marche très souvent favorable, si, au lieu de mettre bénévolement l'étiquette « a frigore » ou diathésique, etc., et d'administrer tout le cortège des médicaments anti névralgiques, on eut fait un examen intelligent de l'oreille, et des sources d'infection nez, naso-pharynx, en même temps qu'on ait pu instituer une thérapeuthique médicale ou chirurgicale appropriée.

A un autre point de vue, j'ai noté que, dans un nombre considérable de paralysies faciales dont j'ai lu la relation, là où on parle de l'état du voile du palais les observateurs notent son intégrité de mouvement. D'aucuns parlent, il est vrai, d'un certain degré de déviation de la luette, mais on sait la valeur qu'on doit accorder à ce symptôme qui, neuf fois sur dix, est plus apparent que réel.

Ces observations viennent donc renforcer puissamment l'opinion défendue dernièrement par M. Lermoyez [1], à savoir que le voile du palais reçoit son innervation motrice du vago-spinal et non du facial, à l'exception du péristaphyllin externe innervé par la branche motrice du trijumeau.

Certains pourront objecter que les cas cités concernent des paralysies faciales d'origine périphérique laissant intact le ganglion géniculé ; or, pourquoi cette partie de facial, située dans le canal de Fallope, jouirait-elle de l'immunité fonctionnelle devant une compression, une névrite ? On peut encore leur

(1) M. Lermoyez : Congrès de laryngologie, rhinologie, otologie, Paris, 1898.

rappeler une observation de Burger, d'Amsterdam, concernant un cas de paralysie de plusieurs nerfs crâniens, d'origine syphilitique (N. acoustique, facial, spinal, glosso-pharyngien, trijumeau), il y avait entre autres symptômes, paralysie faciale complète, déviation de la luette et immobilité du voile; or, à la suite du traitement spécifique, il a pu observer une guérison complète de la paralysie faciale avec continuation de la paralysie du voile.

Il estime, à ce sujet, que la paralysie du voile ne dépend pas du facial mais du spinal.

Comme on le voit, l'ancien édifice, composé de matériaux purement anatomiques, attribuant au facial l'innervation motrice du voile du palais subit journellement les assauts répétés de la physiologie et de la clinique et doit se trouver fortement menacé malgré ses antiques fondations. Nul doute que bientôt il s'écroule de façon irrémédiable, entraînant avec lui dans sa chute jusqu'au souvenir de ses prétentions.

III

ETUDE EXPÉRIMENTALE SUR LA DOUCHE ET LES LAVAGES NASO-PHARYNGIENS

Par le Dr **Alexandre Jacobson** de Saint-Pétersbourg (1).

Bien que l'usage de la douche naso-pharyngienne ne soit pas nouveau, ce sujet a été très peu traité jusqu'ici, surtout au point de vue expérimental. Dans la plupart des ouvrages, ce procédé est décrit brièvement comme une chose connue et sans grande importance.

A propos de la douche de Weber, on renvoie parfois au travail d'Ernst Heinrich Weber (Müller's archiv, 1847 (2) qui parle de l'influence sur les fonctions nerveuses des températures diverses.

Dans ce but, il remplissait les fosses nasales avec de l'eau et certaines solutions aqueuses dont la température oscillait de 0° à 40 R. en faisant prendre aux malades une situation horizontale avec la tête penchée en arrière. En même temps, il observait l'influence de ces lavages nasaux sur l'odorat. On lavait au moyen de tubes à embouchure étroite, en bouchant avec le doigt l'extrémité opposée du tube. Mais en décrivant ces expériences, l'auteur ne parle pas de la douche nasale proprement dite, et il n'ajoute pas que son procédé pourrait avoir une application thérapeutique pour le lavage des fosses nasales.

Il se produisait certainement au cours du lavage un écoulement de liquide à travers la narine opposée, mais ce fait pou-

(1) Communiquée en partie à la Section Laryngologique du XIIe Congrès International de Moscou, 13-25 août 1897.

(2) Ernst Heinrich Weber. Ueber den Einfluss der Erwärmung und Erkältung der Nerven auf ihr Leistungvermögen.

vait passer inaperçu à l'époque ou Weber a entrepris ses recherches.

Morell Mackenzie, (1) dans son célèbre traité des maladies du larynx et du nez, dit que Thudicum (2) a été le premier à employer la douche ou l'irrigation en 1864.

Trautmann (3) et d'autres auteurs attribuent l'invention de la douche à Th. Weber, de Halle et ils ont parfaitement raison, attendu que Weber (4) a fait sa communication sur le traitement local des affections nasales en septembre 1864 au Congrès médical de Giessen, ou J. L. W. Thudicum (5) était présent mais ne prit pas la parole à propos de la douche naso-pharyngienne ; son article ne parut qu'à la fin de novembre et Th. Weber y est cité. Ce dernier se servait d'un siphon (Hebersapparat) et injectait du lait, des liquides glaireux ou une solution de sel ordinaire, dont l'équivalent endosmotique est égal à celui du sang ; et, dans les lésions syphilitiques, une faible solution de bichlorate de mercure. W. remarque que l'eau pure irrite la muqueuse nasale. Weber observa que cette méthode donnait des résultats satisfaisants, non seulement dans les affections de la muqueuse nasale, mais encore dans les conjonctivites d'origine nasale et dans les maladies de l'oreille provenant de la trompe d'Eustache.

On se rendra compte de l'importance de la douche, si on considère qu'en s'en servant bien on a un agent thérapeutique efficace pouvant remplir des indications quotidiennes multiples au cas où le spécialiste doive traiter un grand nombre de malades.

En résumé, on retire beaucoup de bénéfice de l'emploi de la douche, ainsi que j'ai pu m'en convaincre d'après les conclusions de divers auteurs et au bout de 20 ans de pratique personnelle.

(1) Die Krankheiten des Halses und der Nase. Traduction allemande de F. Semon, Bd II, 1884, p. 356.

(2) *Lancet*, 1864.

(3) Prof. H. Schwartze. Handb, f. Ohrenh. Bd II, P. 124, 1893.

(4) Schmidt's Jahrbücher 1864, Bd 124. Bericht über die 39 Versamml deuts. Naturforscher und aerzte zu Giessen, 17-23 septembre 1864.

(5) On a new mode of treating diseases of the cavity of the nose, *Lancet*, 26 novembre 1864.

Pour m'appuyer sur des preuves, je dirai qu'au moment de l'apparition de l'ouvrage précité de Morell Mackenzie, Cassels, sur ses indications (p. 357) essaya la douche dans 1500 cas sans nulles complications, ainsi que l'avaient déjà observé d'autres auteurs. Suivant C. si on additionne les cas où l'on prescrit les pulvérisations nasales, les lavages, les injections et les inhalations de liquides à travers le nez, qui à mon avis devraient céder la place aux douches qui réussissent mieux, leur application serait très étendue et leur valeur pratique très grande. D'autre part, leur emploi mal réglé joint aux dangers menaçant non seulement la santé des malades, mais encore leur vie a été signalé par Roosa (1) de New-York et plus récemment par Lœwenberg (2) de Paris, Guye (3), d'Amsterdam), et, en Allemagne par Eitelberg (4) Trautmann (5), et d'autres. Ces auteurs recommandent certaines précautions pour éviter les complications graves qui sont celles que je mets en pratique depuis 1876, graduellement au moins. Ces inconvénients ne sont pas exclusivement inhérents à la douche, ils apparaissent également et à un degré aussi marqué quand on fait des lavages, des pulvérisations et surtout des injections intra-nasales.

La pénétration du liquide dans la caisse tympanique a été observée même après des pulvérisations nasales (Urbantschitsch). Ce phénomène peut s'expliquer par l'augmentation de pression dans la cavité naso-pharyngienne à la suite de la pulvérisation, due à une violente quinte de toux ou à la mauvaise habitude de comprimer fortement les deux narines en se mouchant, comme dans l'épreuve de Valsalva.

Certains auteurs, en parlant de la douche et de l'injection au moyen d'une seringue ou d'un ballon (nasenspritze) ne les

(1) V. Morell Mackenzie, *l. c.*

(2) Ueber die Mittelohrentzündung nach Nasenschlunddouche. *Berl. Klin Woch.* N° 18, 1891.

(3) Ueber die Ætiologie de durch. Einspritzung von Flüssigkeiten in der Nase verursachten Entzündungen der Trommelhöhle, *Ibid*, n° 11.

(4) Erkrankungen des Gehörorganes nach Nasenirrigationen und Nasenoperationen, *Münch med. Woch.* n° 32, 1891.

(5) *l. c.*

différencient pas complètement l'une de l'autre. Je n'ai vu qu'un cas d'otite moyenne peu accentuée consécutive au lavage du nez, et cela au début de ma pratique à la suite d'une injection faite sous une pression trop élevée. En employant la douche d'après le procédé que j'ai exposé plus haut, je n'ai jamais eu à déplorer d'accident. J'ai pris connaissance, il y a quelque temps, du travail de Hugo Hecht (1) fait à la clinique du Prof. Jurasz où on se sert fréquemment de la douche nasale, et j'ai été heureux d'apprendre que Jurasz considère aussi la douche naso-pharyngienne comme un agent très efficace en mainte occasion, et qu'il n'a jamais vu de complications sérieuses.

Craignant des accidents, heureusement fort rares, certains spécialistes ne veulent pas employer la douche et dans quelques-uns des meilleurs traités on y fait à peine allusion. Etant données les contradictions des auteurs et des praticiens, je crois que la question de la douche naso-pharyngienne n'a pas été encore suffisamment étudiée.

Je passe à mes expériences : j'ai étudié l'action de la douche et des lavages du nez (Nasenschiffschen) sur la pression dans l'espace naso-pharyngien et les conditions dans lesquelles le liquide, pendant ces manipulations, peut pénétrer dans les cavités en communication avec les conduits du nez et la cavité naso-pharyngienne, ainsi que les conditions de son issue à travers le nez. L'une et l'autre, ont, dans certains cas, une signification pratique. Pour mes recherches, j'ai pris des têtes détachées des cadavres, de façon que le pharynx et le voile du palais demeurent intacts. Des deux côtés, je pratique une incision à travers l'épaisseur de la joue, dans la direction horizontale ; l'incision part de la commissure labiale et se termine vers la fosse parotidienne, on dénude les branches ascendantes du maxillaire inférieur en le sciant le plus bas possible. Partant des extrémités postérieures de ces deux premières incisions, c'est-à-dire des bords postérieurs des branches ascendantes du

(1) Hugo Hecht. Zur therapeutischen Verwerthung der Elektrolyse in Nase und Nasenrachenraum (*Archiv. f. Lar. und Rhin*, von B. Fraenkel. Bd VI, h. 2, p. 270 et 271.

maxillaire inférieur, on prolonge les incisions directement vers le bas du côté du cou. Ensuite, on sectionne les arcades palatines antérieures, les parois postérieure et latérale du pharynx, immédiatement au dessus du larynx, qui, avec la langue, la portion excisée du maxillaire inférieur, et les parties molles de la région antérieure du cou, est détaché de la pièce. De cette manière, on est libre de fermer complètement, au moyen de sutures la cavité naso-pharyngienne. J'ai trouvé plus commode de suturer dans la direction sagittale ayant repoussé la luette en haut dans l'espace naso-pharyngien et en faisant partir les points de suture de sa base : Je laisse de longs bouts de fils au commencement et à la fin de la suture, et je lie fortement l'extrémité antérieure avec l'extrémité postérieure, après quoi je puis mettre un second rang de sutures. En un mot, la cavité naso-pharyngienne est complètement séparée de la bouche, et le liquide qui y pénètre par la douche nasale ou par l'injection ne peut sortir que par les narines sans couler à travers les sutures.

Je mets en communication le manomètre avec le conduit auditif externe de la façon suivante : autour du pavillon de l'oreille, près de son prolongement dans le conduit cartilagineux, je pratique une incision circulaire à travers la peau, le tissu cellulaire et l'aponévrose, puis je dégage la partie mobile du conduit auditif externe dans laquelle j'introduis l'embout du tube d'auscultation auriculaire de Toynbee. Attirant en dehors le pavillon de l'oreille, je fixe solidement à l'aide de plusieurs ligatures, cet embout dans la partie molle du conduit auditif externe. On réunit l'embout par un tuyau de caoutchouc aussi court que possible avec le manomètre rempli d'eau, Au début de mes recherches, j'enfonçai simplement avec une certaine force l'embout dans l'oreille, ainsi qu'on le fait chez les malades, puis je remplissais tout l'espace resté libre autour avec une masse de cire ; mais depuis je me suis aperçu que par ce procédé on n'arrive pas toujours à obtenir l'occlusion totale, et j'ai dû recourir à la fixation de l'olive par le procédé ci-dessus décrit. Préalablement, de ce côté, on déchire la membrane du tympan avec une pince auriculaire. On pose la pièce sur l'appui employé ordinairement pour la tête dans

les amphithéatres anatomiques, et on lui donne l'attitude prescrite au malade pour la douche nasale.

Dans mes expériences, j'ai comparé l'action de la douche au moyen de l'olive, très répandue dans la pratique et qui obstrue complètement la narine, avec la douche pratiquée d'après une méthode que j'ai employée pendant plusieurs années. Le point essentiel du procédé est la construction de la canule, très simple ainsi qu'on le voit sur ce dessin. Sur une canule conique en caoutchouc durci, munie d'un robinet, on adapte un tube élastique du diamètre correspondant au n° 11 de la filière de Charrière, sa longueur égale à peu près celle du canal nasal inférieur. Ordinairement, je mesure la largeur du poignet du malade au niveau des têtes des quatre derniers métacarpiens (1)

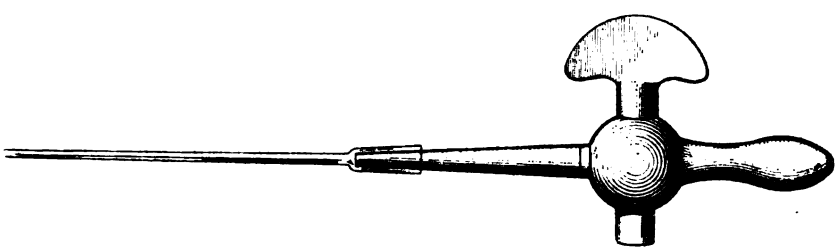

avec un tube de caoutchouc, puis, j'introduis dans le fragment de tube ainsi obtenu une canule d'un diamètre correspondant à l'orifice de ce dernier, mais jamais plus étroit que l'ouverture du tube. Chez les malades à nez minces, on prendra un tube n° 10. On introduira dans le canal nasal inférieur la partie molle de la canule, c'est-à-dire le tube, en choisissant le côté le plus libre. De cette manière, le jet de la douche frappe d'abord l'espace naso-pharyngien, et de là ressort par les conduits du nez d'en arrière en avant. Aussi, en se servant de cet embout, le pus, les mucosités, etc. ne peuvent être emportés des régions antérieures des fosses nasales vers les parties profondes et les infecter, tandis qu'avec un embout ayant la forme d'une grosse olive, oblitérant complètement la narine, le malade n'est pas garanti contre ce danger.

(1) La plupart ont 6 à 7 cent. de long, c'est-à-dire la longueur approximative du canal nasal inférieur.

Le malade tient la canule par l'index et le pouce, à la limite des parties molle et dure de façon que les extrémités des doigts regardent directement en bas et la surface dorsale de la main en haut ; le bord radial de l'index s'appuyant sur le bout du nez et de la cloison nasale afin que la canule demeure immobile dans la cavité nasale. Les narines ne sont pas bouchées. Avant d'ouvrir le robinet de la canule (reliée par un gros tuyau de caoutchouc à l'irrigateur d'Esmarch), le malade incline légèrement la tête en bas, car le liquide doit tomber verticalement en bas sans pénétrer dans la bouche en glissant par la lèvre vers l'épaule opposée. Le liquide retourne par les deux narines, mais principalement par la fosse nasale opposée à celle dans laquelle on avait introduit la canule. C. Ziem [1] at. tache une grande importance à l'inclinaison de la tête en avant, car on a remarqué que l'inclinaison de la tête en arrière contribue à entraîner la pénétration du liquide dans la caisse du tympan. Aussi est-il évident que même sous ce rapport, la douche naso-pharyngienne bien donnée offre un grand avantage sur les lavages du nez (Nasenschiffchen) pour lesquels il est indispensable de renverser la tête en arrière.

Par ce procédé, le malade respire exclusivement par la bouche. Comme on l'a dit, avec la main du côté correspondant, on tient la canule, et avec l'autre main le tube qui unit cette canule à l'irrigateur, de manière qu'on puisse à tout instant interrompre la chute du liquide au cas où ce dernier pénétrerait de l'espace naso-pharyngien dans le pharynx. Dans ce dernier cas, on presse sur le tube pour interrompre temporairement la douche sans tirer la canule en dehors, ce qui irrite inutilement la cavité nasale, puis on expectore légèrement le liquide. On déconseillera le retrait de la canule même si sa présence provoquait du chatouillement ou une irritation quelconque, car au bout de quelques secondes, ces sensations disparaissent. La distance entre le sommet du nez et le fond de l'irrigateur dans la position de tête décrite ci-dessus est de 50 centimètres (cor-

(1) Sur les conditions de pénétration de la trompe d'Eustache par les lavages du nez, etc. (*Annales des mal. or. et lar.* n° 3. p. 240, mars 1895).

respondant à 3/4 d'archine) (1). Guidé par cette mensuration, on accroche l'irrigateur au-dessus de la toilette devant laquelle le malade s'assied. Je donnerai plus loin des détails sur les applications de la douche. En partant du fond de l'appareil d'Esmarch, la hauteur de la colonne d'eau employée était de 50 centimètres au cours des expériences faites sur trois pièces ; plusieurs expériences ont été reproduites sur chaque pièce, chacune d'elles était répétée plusieurs fois. Les résultats obtenus sont les suivants : I : Le lavage nasal pratiqué avec la tête renversée en arrière et la narine libre du côté opposé peut augmenter la hauteur de la colonne d'eau dans le manomètre jusqu'à 3,4 et même 7 centimètres; cela dépend de la quantité du liquide et de la rapidité de son introduction. La pression atteint son maximum lorsque les fosses nasales sont complètement remplies. Nous verrons ultérieurement que cette élévation de la pression n'est pas exemple de danger. E. H. Weber (2) ayant rempli avec beaucoup de précautions la cavité nasale au moyen d'une burette, a observé quand même des bourdonnements d'oreille, d'où il a conclu à la pénétration du liquide dans la caisse. D'après ce fait, il a supposé que l'introduction du liquide dans l'oreille pourrait avoir une application thérapeutique, sans parler des lavages du nez et encore moins de la douche nasale qu'on peut employer dans certaines lésions.

On remarquera que Weber a observé chez un adulte des bourdonnements d'oreille alors que la quantité de liquide ne dépassait pas 17,2 centimètres cubes. Il a mesuré de cette manière chez deux personnes la capacité des cavités naso-pharyngienne et nasales, et a obtenu sur un même sujet des chiffres différents. Chez un adulte, la capacité, d'après la première mensuration, égalait 16,6 centimètres cubes et 17,2 centimètres cubes après la seconde ; chez une femme de 16 ans, 8,3 centimètres cubes et 11,7 centimètres cubes lors d'une expérience ultérieure.

J'ai fait les mêmes mensurations, et j'ai obtenu : II. Sur un cadavre d'adulte la capacité des cavités égalait approximati-

(1) Exactement 53 centim.
(2) *l. c.*, p. 354.

vement 30 centimètres cubes. Il est inutile d'expliquer la différence des chiffres recueillis sur les vivants et sur les cadavres.

De ces deux conclusions, on déduira la règle suivante au point de vue pratique : il ne faut pas verser en une fois chez un adulte plus de 15 centimètres cubes, et bien moins chez les enfants, en commençant par quelques gouttes et en augmentant avec l'âge, jusqu'à 8 centimètres cubes de 15 à 16 ans. Pour éviter l'élévation de la pression, on versera lentement, d'autant plus que mes recherches démontrent que l'augmentation de la pression dans l'oreille à la suite d'un lavage imprudent ne revient pas toujours à l'état normal après l'issue du liquide du nez, mais demeure élevée pendant assez longtemps. Après avoir exposé les résultats obtenus par l'emploi de la douche, pour abréger, on dénommerait n° 1, la douche donnée avec la canule en forme de grosse olive et n° 2 la douche que je décris ici. Les deux douches ont été expérimentées à plusieurs reprises sur chaque pièce. La canule était introduite dans une narine, tandis qu'on bouchait l'autre graduellement jusqu'à obstruction totale. J'ai toujours commencé par la douche n° 2 et recueilli le liquide s'échappant de la cavité dans une tasse de porcelaine blanche. On a vu : III. Que dans la douche n° 2, le manomètre ne signale pas d'élévation de pression, même en cas d'obstruction totale de l'orifice nasal du côté opposé. Ce fait a une grande importance pratique et concorde pleinement avec mes observations sur la douche n° 2 que j'administre à mes malades depuis une vingtaine d'années au moins sans avoir jamais vu de complications dangereuses provoquées par l'augmentation de la pression dans la cavité nasopharyngienne. Comme l'expérience démontre que le courant continu est inoffensif si on emploie une bonne canule et si on l'applique selon les règles, en employant un courant continu modéré, je permets aux malades d'avaler pendant ces manipulations. Convaincu par l'expérience que même l'obstruction complète et prolongée de la narine opposée ne donne pas lieu à une augmentation de pression, j'ai commencé dernièrement à tenter, sur quelques malades habitués à la douche, l'occlusion intermittente, avec le doigt, de la narine opposée, pendant un temps limité, afin de la remplir complètement.

IV. Avec la douche n° 1 on provoque une pression presque nulle, 1 à 2 centimètres, même en cas d'imperméabilité de la fosse nasale opposée, mais en raison de la configuration de la narine, ou d'un changement quelconque peu appréciable dans la position ou la direction de l'olive, le liquide peut rétrograder à travers cette olive, et même si la narine opposée est libre, la pression peut atteindre 2 centimètres.

Il est impossible de tout prévoir, et par conséquent on se guidera sur les recherches qui démontrent que : V. Lorsque l'olive ferme bien la narine et que la cavité nasale opposée est obstruée, la pression peut s'accroître considérablement, jusqu'à 76 centimètres et davantage.

Mais les complications graves peuvent provenir d'une pression 20 fois moindre, ainsi que nous allons le voir, et par conséquent, à mon avis, on exclura rigoureusement l'usage des embouts nasaux pouvant obstruer totalement la narine. Cependant si les accidents sérieux sont relativement rares, cela vient de ce que l'obstruction à peu près complète de la moitié du nez est assez rare, d'autant plus qu'on ne prescrit pas la douche dans l'inflammation aiguë ; 2° que les conditions énumérées au paragraphe IV peuvent se présenter dans quelques cas ; 3° que la plupart des observations, n'offrant pas l'attrait de la nouveauté ne sont pas publiées. Enfin on admettra qu'au moment de l'augmentation plus ou moins considérable de la pression par la voie mécanique ou réflexe, l'oblitération de la cavité naso-pharyngienne cesse ; ou au contraire que la contraction réflexe des muscles du voile du palais donne lieu à l'obstruction prononcée des trompes d'Eustache. Le Prof. H. Schwartze (1) signale la possibilité de cette obstruction dans la description de sa méthode d'irrigation où on introduit la canule dans la bouche et le liquide coule d'arrière en avant, fait que nous discuterons plus tard.

Sur une pièce on avait ouvert la paroi antérieure du sinus frontal dans un autre but, et pratiqué l'expérience dans les conditions décrites au paragraphe V. Le liquide s'écoulait par l'orifice artificiel du front lentement, et la pression augmentait

(1) Handb. der Ohrenheilk. Bd. II, p. 708, 1893.

quand même considérablement, d'où il appert que : VI. Dans quelques cas, la douche n° 1 peut être dangereuse, même si le liquide a une issue de retour. Lors de cette expérience, la pression atteignait 10 à 12 centimètres d'autant plus que : VII. l'augmentation de pression provoquée par la douche ou par le lavage du nez ne disparaît pas immédiatement après l'évacuation du pharynx nasal. La colonne d'eau s'abaisse de telle sorte qu'elle demeure pendant longtemps, dans certains cas, au tiers de sa hauteur primitive, par exemple si, au début, l'accroissement atteignait 30 centimètres, à la fin la colonne diminuait seulement de 20 centimètres et tombait à 10 centimètres où elle demeurait longtemps. Le même fait se produisait avec le lavage du nez, l'élévation primitive de 6 à 7 centimètres tombait à 2 centimètres après l'évacuation du liquide.

Considérant que le plus grand danger de la douche réside dans la pénétration du liquide dans la caisse tympanique, j'ai pris à tâche de déterminer à quel degré de pression dans la cavité naso-pharyngienne apparaît ce symptôme.

Dans ce but, j'ai détruit les deux membranes du tympan sur mes pièces, puis j'ai introduit d'un côté dans le conduit auditif externe un petit rouleau d'ouate hydrophile l'obstruant ; l'autre côté était réuni à un manomètre. Je donnais la douche avec une solution fortement colorée au bleu de méthylène (Methylenblau) et avec beaucoup de précautions j'augmentai progressivement la pression du liquide. On renouvelait fréquemment l'ouate pour reconnaître le moment de sa coloration et on a reconnu que :

VIII. Par une pression de 3 centimètres le liquide peut déjà pénétrer dans la caisse. Mais cette conclusion si importante au point de vue pratique ne peut être envisagée comme définitive, car mes recherches sur ce point ne sont pas encore terminées. Peut-être le minimum de pression nécessaire à la pénétration du liquide dans l'oreille sera-t-il inférieur aux chiffres obtenus jusqu'ici, ou bien la faute proviendrait au contraire du mode d'expérimentation, car d'après Ziem [1] la perforation tympanique favorise l'irruption du liquide dans la

[1] Ziem, *l. c.*

caisse. Les autres auteurs, ainsi que nous le verrons plus loin, accordent la même signification à la perforation du sinus maxillaire. Admettons que par l'occlusion du conduit auditif, on compense jusqu'à un certain point l'influence de la perforation du tympan; ces expériences doivent être surveillées plus exactement. D'abord, après avoir administré une douche de liquide coloré sous un certain degré de pression, on peut disséquer l'oreille sans perforer préalablement le tympan et examiner si la couleur a pénétré dans la caisse.

Il me paraît plus facile de faire l'expérience selon les règles précédentes, mais en la complétant par l'occlusion hermétique de l'oreille au-dessus de l'ouate, et en détachant auparavant la partie mobile du conduit auditif externe, ainsi qu'on le fait pour la fixation de la canule unie au manomètre. On serre fortement cette partie mobile par une ligature élastique ou une autre temporaire. Malgré la perforation du tympan, dans quelques cas, le liquide, même à haute pression, ne pénètre pas dans la caisse. Dans une expérience entreprise sous une pression de 27 centimètres, je n'ai pu obtenir la coloration de l'ouate introduite dans l'oreille.

Par le sondage des trompes d'Eustache, on n'a pas découvert de lésions appréciables.

Ces cas seront encore soumis à une étude ultérieure et, si nous en recueillons un nombre considérable, nous aurons l'assurance que la douche n° 1 n'entraîne que rarement des complications dangereuses.

Je me suis aussi intéressé à la question de savoir si le liquide frontal peut pénétrer dans l'antre d'Highmore et le sinus frontal pendant la douche et dans quelles conditions et aussi comment peut s'effectuer le lavage de ces sinus.

Pour résoudre le premier point, j'ai donné une douche avec de l'eau pure et des solutions colorées sous diverses pressions, ensuite j'ai pratiqué des coupes sagittales dans les crânes pour examiner les ouvertures des sinus en communication avec les fosses nasales; et j'ai mis à nu tous les sinus pour me rendre compte de la pénétration de l'eau ou des solutions colorées.

En second lieu, j'ai trépané d'un côté la paroi antérieure du sinus maxillaire sur la fosse canine et de l'autre côté la paroi

antérieure du sinus frontal ; à travers les petits trous ronds ainsi obtenus, j'introduis avec une petite cuiller une poudre au bleu de méthylène. Ensuite je donne une douche d'eau pure en recueillant le liquide qui s'écoule dans un vase de porcelaine blanche pour en observer la coloration.

J'ai essayé de boucher hermétiquement les trous de la trépanation avec une masse de cire, mais cela ne réussit pas toujours, parfois on a du mal à éviter un léger écoulement ce dont on s'aperçoit en employant des solutions ou des poudres colorées.

Avant moi, J. M. Neumann (1), Onodi (2) et Jelenffy (3) se sont occupés de la question.

Neumann expérimentait en versant le liquide dans les conduits du nez et en faisant les lavages — lege artis — dans la position latérale de la tête normale.

A. Onodi pratiquait aussi des lavages du nez et introduisait le liquide sous l'influence de la pression d'un ballon élastique.

Me trouvant dans l'impossibilité de lire ces mémoires dans l'original, où sans doute les expériences sont décrites avec plus de détails, j'ignore si ces auteurs ont isolé la cavité naso-pharyngienne du pharynx et quels procédés ils ont employés. Sous quelle pression Onodi injectait-il le liquide dans les fosses nasales ?

Neumann concluait que le liquide introduit dans le nez peut pénétrer dans le sinus maxillaire, à condition qu'il existe une large ouverture maxillaire non recouverte par le cornet moyen, ou un orifice accessoire ayant à peu près le diamètre d'un pois.

L'un et l'autre pouvant présenter des anomalies, s'ils n'existent pas, on pratiquera une contre ouverture dans le nez pour faciliter la pénétration du liquide.

(1) Bemerkungen über die Nebenhöhlen der Nase (Gesells. der Aerzte in Budapest, 9 mars 1889 ; *Pester med. chir. Presse*, n° 11, 1889 et Orvosi hetilap, n° 13, 1889 ; ref. in *Monats f. Ohrenh.* n° 2, 1890.

(2) Zur Ausspülung der Nebenhöhlen der Nase. (Orvosi hetilap, N° 14, 1889, ref. in *Monats. f. Ohrenh.* n° 4, 1890, p. 117.

(3) Ueber Ausspülung der Oberkieferhöhle. Zur Frage der Ausspülung der Highmorshöhle (*Berl. Klin Wochens.* n°s 11 et 35, 1889 et discussions à la Soc. des Méd. de Budapest, *Pester Med. Chir. Presse*, n°s 8, 11, 12, 1889).

On ne peut évacuer le liquide nasal par un lavage sans avoir ménagé un orifice artificiel pour l'issue du pus ou de tout autre contenu.

Selon Neumann, il ne peut même pas être question de laver les sinus sphénoïdal et frontal.

Au contraire, Onodi a observé que, dans la plupart des cas, le liquide versé pénètre dans le sinus maxillaire (1) à condition que la disposition anatomique ne soit pas absolument défavorable; dans ce dernier cas, on injecterait le liquide de force à l'aide d'un ballon. Ainsi, le liquide atteint les sinus frontal et sphénoïdal.

Ces deux auteurs ont aussi employé pour leurs expériences des liquides colorés.

Dans ses articles (l. c.) et lors des discusssions à la Société des Médecins de Budapest, Jelenffy insiste sur la possibilité de pénétration du liquide dans le sinus maxillaire, en signalant, d'après Zuckerkandl, un fait fort important au point de vue pratique, c'est la rencontre dans 10/100 des cas de l'orifice accessoire menant au sinus maxillaire.

Chacun des auteurs tire de ses conclusions des déductions au point de vue pratique.

Nos expériences ont démontré que : IX. Le liquide peut déjà pénétrer dans le sinus maxillaire sous une pression d'eau de 3 centimètres ; dans certains cas, ce fait ne se produit pas sans un accroissement bien supérieur de la colonne d'eau manométrique, même s'il existe dans le méat moyen un petit orifice accessoire de 1 à 2 millimètres de diamètre.

Je ne puis dire, comme Onodi (2), que, dans la plupart des cas observés par moi, le liquide ait envahi l'antre d'Highmore. D'autre part, on ne peut affirmer catégoriquement, avec J. M. Neumann, que pour que le liquide pénètre il faille avoir une énorme ouverture maxillaire avec atrophie de la muqueuse, et à côté de l'orifice normal en avoir un autre du diamètre d'un pois.

(1) Il existait une contre-ouverture sur la paroi antérieure de la cavité bouchée.... (Je me demande si l'occlusion était complète).

(2) *l. c.*

J'ai obtenu un résultat positif sur des pièces ayant un petit orifice maxillaire, sans ouverture accessoire naturelle ou artificielle.

Je ne considère ces expériences comme démonstratives que sur les pièces où la contre ouverture n'est pas faite, même au cas où cet orifice était obstrué.

Le minimum de la pression d'eau est de 3 centimètres dans les expériences que j'ai faites jusqu'ici. Peut-être abaissera-t-on encore ce chiffre dans des expériences ultérieures. Il est probable que plus tard nous aurons un spécifique pour le traitement des suppurations et alors les observations démontrant la possibilité de la pénétration du liquide dans le sinus maxillaire acquerront une grande importance pratique. Jusqu'à présent, les conditions favorables à cette pénétration qui nous sont connues sont : un large orifice maxillaire, une grande ouverture accessoire et une contre ouverture, toutes conditions indiquées par J. M. Neumann (1), mais sans doute il existe d'autres circonstances favorables à la pénétration du liquide dans le sinus maxillaire, qui sont encore ignorées.

Ainsi que je l'ai dit plus haut, lors de mes recherches, j'ai trépané aussi la paroi antérieure du sinus maxillaire et du sinus frontal et obtenu le résultat suivant : X. Si la contre ouverture existe, le liquide, pendant la douche, envahit le sinus maxillaire sous une faible pression ; en augmentant cette dernière jusqu'à 10 centimètres, il pénètre dans le sinus frontal.

Pendant cette expérience, j'ai approché une grande éprouvette de la contre ouverture de la fosse canine pour recueillir le liquide sortant du sinus maxillaire.

Par ce moyen, j'ai déterminé la quantité du mélange qui est assez considérable. Lorsqu'on a ménagé un orifice supplémentaire, le malade lui-même peut laver son antre d'Higmore en introduisant la canule du côté sain et penchant la tête sur l'épaule opposée. En appliquant mon procédé de fermeture intermittente à l'aide d'un doigt posé sur la narine du côté malade, on peut, sans aucun danger, augmenter l'effet de la

(1) *l. c.*
(2) *l. c.*

douche, surtout si l'orifice artificiel se trouve hors de la cavité nasale. Rien n'empêche non plus d'employer la douche pour laver les autres sinus, après l'opération de l'empyème.

Quant à la possibilité d'évacuation du contenu des sinus sous l'action de la douche, mes expériences faites avec une poudre colorée introduite dans l'antre d'Highmore et le sinus frontal ont démontré que :

XI. — A l'aide de la douche on ne peut évacuer le contenu des sinus du nez, s'il n'existe pas d'orifice supplémentaire suffisant.

Cette évacuation serait-elle possible en cas de pression négative dans la fosse nasale correspondante ? La douche donne un courant insuffisamment rapide pour obtenir cette pression.

XII. — La douche sert à débarrasser le nez et le pharynx nasal des mucosités qui les encombrent, bien qu'elle ne permette pas l'évacuation directe des sinus. Elle chasse seulement le superflu de la sécrétion, et quelquefois pénètre dans le sinus maxillaire où elle liquéfie les mucosités. Le traitement par la douche agit comme un antiphlogistique sur la muqueuse nasale en réduisant sa tuméfaction et par conséquent en augmentant le diamètre des orifices en communication, et en favorisant par cette voie l'évacuation du contenu des sinus et la pénétration des médicaments lorsque la tête revêt certaines attitudes.

Enfin l'emploi de la douche sera indiqué après l'opération pour éviter d'introduire directement une canule dans l'ouverture.

Quoique les lavages du nez, par un procédé quelconque, ne vident pas habituellement le contenu des sinus et n'empêchent pas l'intervention, je ne partage pas l'avis de Neumann qui prétend que, dans la suppuration du sinus maxillaire, on ne peut appliquer qu'un seul traitement : l'ouverture de la cavité malade et son lavage à travers l'orifice. Je me range plutôt à l'opinion d'auteurs tels que Onodi et Jelenffy qui considèrent l'opération comme absolument nécessaire, mais seulement en cas d'accidents graves, lorsque le sondage et les lavages ont échoué. Au cas où l'ouverture maxillaire serait petite et masquée, et si l'orifice supplémentaire avait un diamètre insuffisant, on n'obtiendrait aucun bénéfice des douches et lavages,

et il faudrait recourir au sondage et au lavage avec la canule de Hartmann introduite directement chez certains malades.

Je fais communiquer la canule avec une solide seringue, au lieu d'employer un entonnoir, et, avec la main, j'exerce une forte pression en lavant le sinus maxillaire pour le dégager.

Pendant près de 3 ans, j'ai soigné une dame de 30 ans qui souffrait d'une odeur nasale répugnante, d'une sensation de pression dans l'œil gauche et de vertiges du même côté, de tiraillements et de douleurs sourdes dans l'œil et la joue, le dos du nez et l'oreille gauche. Ces derniers syptômes apparaissaient périodiquement et duraient de une demi à deux minutes ; ils s'amendaient notablement sous l'influence de la douche.

Par la rhinoscopie on ne découvrit aucune modification du côté du nez et on ne trouva ni pus, ni mucosités dans le méat moyen et le cornet moyen était absolument normal. Le lavage du sinus maxillaire avec la canule de Hartmann fit sortir environ une cuillerée de mucus épais puriforme, mais les accidents disparurent, il subsista seulement une sensation d'odeur subjective, mais peu prononcée.

Les lavages successifs n'ont donné issue qu'à une petite quantité de mucosités d'aspect floconneux. Malgré que la cavité nasale de cette malade fût étroite, on a toujours réussi à enfoncer la canule et à laver le sinus. Actuellement, cette dame est délivrée de toute souffrance et accuse rarement une odeur désagréable. Chez une autre personne souffrant de maux de tête atroces, on évacua au moyen de la sonde le pus renfermé dans le sinus frontal, ce qui fit disparaître complètement les céphalalgies. Dans ce cas, le traitement consécutif par la douche suffit.

M'occupant surtout ici de l'étude expérimentale de la douche, j'ai rapporté ces deux observations seulement à titre de documents.

Outre les règles exposées dans la description des expériences, il faut, au début, quand le malade ne sait pas encore bien se doucher, que le liquide coule en mince filet par la narine opposée, mais non goutte à goutte.

Au bout de peu de temps, le malade pourra laisser s'écouler le liquide avec plus de force.

La douche sera prise deux fois par jour de la +° 22 kilog. La quantité de liquide injectée chaque fois est de 450 à 480 centimètres cubes, correspondant à deux verres d'eau moyens. Certains auteurs préconisent l'emploi de la douche trois fois par jour et même davantage, avec beaucoup plus de liquide que ce que j'indique, surtout chez les ozéneux. Pendant les premiers temps, on n'administre que la moitié du liquide. La douche dure environ de 1 m. 3/4 à 2 minutes.

Après la douche, le malade essuiera son nez mais fera attention de ne pas se moucher; il lèvera la tête pour faciliter l'écoulement et l'aspiration par le pharynx du liquide resté dans le nez. Dans les inflammations aiguës, on interrompt l'emploi de la douche pendant quelque temps, jusqu'au moment où la sécrétion qui était liquide et très abondante pendant la phase aiguë, s'épaissit et quand les autres signes d'irritationsont calmés, on reprend les douches.

Quand le malade sera accoutumé à la douche et qu'il faudra irriguer la paroi pharyngée postérieure, on prescrira de faire au cours de la séance une très faible aspiration à travers le nez qui permettra d'expulser le liquide qui pénètre dans le pharynx durant l'aspiration.

Je ne défends pas aux malades d'avaler leur salive au cours de la douche, attendu que, d'après les observations de Lucae et de Ziem [1] recueillies sur des sujets dont le nez était complètement détruit, lors de la déglutition non-seulement le liquide n'envahissait pas la caisse du tympan, mais même introduit préalablement avec le cathéter dans l'orifice de la trompe d'Eustache, il était complètement rejeté dans le pharynx.

Comme solution, j'emploie le plus souvent un mélange de bicarbonate de soude (1 1/2 2 0/0) et de chlorure de sodium (3/4 1 0/0).

Les malades préparent eux-mêmes d'avance la poudre en la mesurant par cuillerée à café ; on peut dissoudre une demi à deux cuillerées à bouche de bicarbonate de soude et trois quarts à une cuillerée de chlorure de sodium dans de l'eau bouillie. Je

[1] *l. c.* p. 240.

prescris souvent des solutions boriquées et d'autres mélanges, suivant la nature de l'affection.

Je crois que dans bien des cas on échoue faute de précautions, et qu'il faut faire grande attention à la composition des solutions et à l'introduction de la canule.

Aux données fournies par les expériences, j'ajouterai les manifestations provoquées par la réaction du tissu vivant. En étudiant ces symptômes, on se rendra compte de l'influence de la pression du courant, de sa durée, et de sa continuité d'action.

Ces derniers effets sont une propriété particulière de la douche, grâce à laquelle il faut établir une distinction avec les lavages et les injections. Il est certain que la douche doit influencer les terminaisons nerveuses de la muqueuse et provoquer localement des modifications vaso-motrices et d'autres troubles réflexes.

L'étude de ces phénomènes n'est pas comprise dans le plan de ce travail, mais pour prouver que ces raisonnements ne sont pas purement théoriques, je signalerai une manifestation très importante au point de vue pratique : l'hypersécrétion provoquée par la douche. La qualité de la douche est une indication rationnelle pour son application dans les rhinites sèches et atrophiques avec formation de croûtes.

Dans ces derniers temps, pour supprimer les croûtes et éviter la décomposition de la sécrétion, on a proposé d'employer le tamponnement nasal pour provoquer la liquéfaction de la sécrétion, c'est-à-dire l'hypersécrétion.

Je crois que l'emploi de la douche sera plus facile et même parfois moins dangereux que le tamponnement. Pour conclure, je répéterai encore qu'en suivant les règles techniques de la douche que j'ai décrites plus haut, j'ai obtenu des succès sans avoir de complications graves. Le seul inconvénient que j'aie observé quelquefois chez les personnes sensibles est l'irritation locale provoquée par l'introduction du tube dans le méat nasal inférieur, qui se manifeste par un chatouillement ou une légère douleur et provoque parfois l'éternuement. A part certains cas exceptionnels, cette irritation disparaît rapidement et les malades s'habituent facilement à la douche. Si une des

narines est irritée par l'introduction de la canule, il faut donner la douche dans la narine opposée jusqu'au moment où l'autre se calme.

Etant donné cet unique inconvénient, je prescris les lavages du nez chez les enfants, mais d'ordinaire il est préférable d'employer la douche si le malade peut la supporter.

IV

UN CAS DE SURDITÉ AVEC TROUBLES DE L'ÉQUILIBRE ET EXOPHTHALMIE PULSATILE A LA SUITE D'UNE FRACTURE DE LA BASE DU CRANE

Par les Drs **PHOTIADÈS**, laryngologiste, et **GABRIELIDÈS**, oculiste de l'hôpital français, de Constantinople.

Le nommé Paul Manohochoglou, né à Manohoch de Chabin-Kara-Hissar (Vilayet de Siraz), âgé de 26 ans, vient nous consulter pour sa surdité et des bourdonnements d'une intensité intolérable.

Le malade rapporte qu'il a fait, il y a trois ans (à Souglatz-Kaza de Bafia), une chute d'un grand arbre, c'est-à-dire d'une hauteur de 3 à 4 mètres et qu'à la suite de cette chute il a eu une surdité complète et une exophthalmie gauche.

Immédiatement après sa chute, il ne perdit pas connaissance : mais à chaque tentative pour se relever il voyait que tout tournait autour de lui et il dut rester immobile pendant 3 heures. Le sang a coulé par l'oreille gauche et par la bouche et le nez, et une mare de sang s'est formée autour de sa tête. Enfin un passant le vit et le recueillit.

Transporté chez lui une nouvelle et très abondante hémorrhagie de l'oreille gauche et du nez survient à la suite de laquelle le malade perd connaissance durant trois jours.

Revenu à lui, il reconnaît son entourage et peut causer, mais il a des bourdonnements excessivement intenses et une surdité bilatérale.

Se mirant dans une glace, il constate que son œil gauche sort de l'orbite, que la face est deviée à droite et qu'il voit double. Aucune déchirure de la peau mais des ecchymoses autour de l'œil gauche et de la région frontopariétale correspondante. Essayant de se lever et de marcher, il se voit dans l'impossibilité de garder son équilibre. Sans souffrir en aucune façon de sensations vertigineuses ni de faiblesse dans les extrémités, il se balançe à droite et à gauche, en avant et en arrière ; s'il essaye de lever

ses pieds pour marcher, les objets environnants oscillent devant lui dans la même direction de haut en bas. Il est donc forcé de garder le repos au lit pendant trois mois.

Une suppuration abondante s'établit dans les deux oreilles et ne se tarit qu'au bout de 6 ou 7 mois.

Telles ont été, d'après le récit du malade observateur remarquablement intelligent et exact, les suites immédiates de la chute.

L'examen nous permet de constater les phénomènes suivants : La face est déviée à droite, l'œil gauche sort de la cavité orbitaire, le degré d'exophthalmie peut être évalué à 7 millimètres. Les veines périorbitaires sont dilatées, les paupières n'arrivant pas à se toucher, un lagophthalmos en est la suite. Pourtant la cornée ne reste pas constamment exposée parce que, durant le clignement et pendant le sommeil, le globe oculaire se porte sous la paupière en haut et en dedans. (Le même mouvement s'effectue dans l'autre œil) à l'éclairage oblique, on aperçoit sur la cornée de petites places dépolies situées à la partie inféro-externe. Ces points conservent leur sensibilité. L'iris a ses dimensions naturelles et fonctionne très bien. Les milieux sont transparents, ne contiennent pas de corps flottants ; le disque optique garde ses contours normaux et les artères leur calibre normal ; les veines sont deux fois plus larges que les artères, mais ne présentent pas de pulsations, elles sont un peu tortueuses. La vision est normale et la réfraction + 1.25. Dans l'œil droit normal sous tous les rapports, nous constatons la même dilatation des vaisseaux sans tortuosités. La réfraction y est aussi + 1.25. Les mouvements du globe sont physiologiques. Pas de nystagmus pas. A la palpation de l'angle interne nous ne trouvons aucune tumeur ; mais le malade nous dit spontanément qu'une petite tumeur de la grosseur d'un pois était visible à cet endroit après l'accident et qu'elle avait disparu plus tard.

Toutefois, en enfonçant le doigt dans l'angle, on sent des battements faibles disparaissant à la pression.

Posant les doigts sur le globe oculaire, nous sentons des battements isochrones aux pulsations cardiaques. Ces battements ne sont pas accompagnés du frémissement, que nous percevons très nettement à la région carotidienne. Une pression douce et prolongée réduit sans douleur l'exophthalmos qui réapparait après la cessation de la pression.

Si nous appliquons l'oreille sur l'œil ou bien sur la région frontale ou pariétale ou sur la région de la carotide, nous percevons un souffle intense qui, tout en ne présentant aucune intermittence

perceptible, laisse constater une diminution à laquelle succède un renfoncement sans passer par un silence. Notre estimé confrère, le Dr Noullis, a eu l'obligeance d'examiner avec nous notre malade au moyen du phonendoscope. En appliquant cet instrument sur l'œil, on a une perception nette du souffle décrit, mais à l'application sur les parois osseuses la netteté laisse beaucoup à désirer.

La compression de la carotide fait diminuer, puis cesser le bruit intra-crânien. Nous avons répété à différentes reprises cette expérience chez le malade qui s'y prête avec une merveilleuse patience : La compression prolongée pendant une demi à une minute nous a permis de constater qu'il n'y a pas ou presque pas dans la circulation du fond de l'oreille. Nous disons presque pas parce qu'à un moment donné on dirait que les artères s'affaissent pour reprendre immédiatement après leur aspect normal. La vision n'est nullement troublée par la pression de la carotide. A l'examen des *oreilles*, on voit à gauche des cicatrices s'épanouir en forme d'éventail de chaque côté du marteau dans le segment intérieur et postérieur. Dans la portion sous-ombilicale on voit une cicatrice qui se trouve à un niveau plus profond et qui visiblement attire le marteau vers l'intérieur de la caisse. Des altérations analogues s'observent du côté droit, le marteau est plus enfoncé vers la caisse. Le segment intérieur est à peine visible. Le malade dit que les deux oreilles ont suppuré très longtemps et qu'à la suite une perforation est restée du côté droit; il fait l'expérience de Vasalva pour nous le prouver.

Les trompes sont libres. En faisant la description de la suppuration, le malade emploie, le mot pus pour l'écoulement de l'oreille droite et le mot « eau jaune abondante » pour l'oreille gauche ; on peut en conclure que du liquide cérébro-spinal a coulé par l'oreille gauche.

Il y a surdité absolue pour la voix parlée. Le diapason Ut, de l'octave basse muni des sons résonnateurs n'est perçu ni à droite ni à gauche.

Les diapasons de tonalités différentes, appliqués sur toutes les régions du crâne et entre les dents, sont perçus dans la tête sans latéralisation. Notons encore que la perception par voie osseuse des notes élevées est excessivement diminuée. Ce sont les diapasons de tonalité très grave qui sont perçus; ceux-là font vibrer le contenu du crâne tout entier et par là le tronc de l'acoustique. Mais ce sont surtout les bourdonnements qui fatiguent et ennuient le malade ; à gauche un tintement métallique, le même qu'il a perçu au moment de la chute et qui ne l'a plus quitté depuis. A

droite c'est un bruit de moulin ; si on parle à haute voix devant le conduit auditif, il y a une telle perturbation de ce bruit de moulin que le malade en est troublé et si on force encore la voix, il se plaint de sensations pénibles, douloureuses.

Ces bourdonnements ne cessent jamais. Seul, le courant galvanique parvient à les supprimer tant que l'application dure, et pour cet effet il n'y a qu'une combinaison efficace. Il faut que le pôle positif soit appliqué sur l'oreille gauche, le pôle négatif sur l'oreille droite et le courant rapidement porté à une intensité de 5 à 8 milliampères. Alors les différents bourdonnements à gauche et à droite cessent et la figure ordinairement sombre et triste du malade s'épanouit : La première fois qu'il a éprouvé l'effet de cette application, il nous a dit en souriant presque « maintenant je suis aussi heureux que vous autres. »

Pour le reste, l'examen électrique nous montre un renversement complet de la formule de réaction normale du nerf acoustique.

Nous n'avons pour l'oreille gauche comme pour l'oreille droite, pas des sensations auditives pour la fermeture et la durée cathodale, au contraire, des sensations auditives intenses pour l'ouverture cathodale et pour la fermeture et la durée anodale. Rien pour l'ouverture anodale.

F. C. — D. C. rien.

O. C. — F. A. et D. A. sensations auditives.

O. A. — rien.

Durant l'examen d'une oreille l'autre oreille, non armée d'un électrode paraît se trouver sous l'influence de l'électrode opposé, ce que le malade indique en nous disant dans son langage imagé que la cigale (car il compare au chant de la cigale les sensations auditives produites par l'application du courant) entre à droite pendant la fermeture et la durée cathodale et l'ouverture anodale, l'oreille examinée étant la gauche.

Ainsi l'oreille droite étant soumise à l'examen nous avons :

	A droite	A gauche
Pour la F C et la D C	Rien	Sensations auditives La cigale
Pour l'O C	Sensations auditives la cigale passe à droite.	
Pour la F C et la D C	Sensations auditives	
Pour l'O A.	Rien	La cigale passe encore à gauche

En somme, il s'agit d'une hyperesthésie du nerf acoustique avec réaction paradoxale de Brenner.

Troubles de l'équilibre. — Nous avons déjà dit que dès les premiers moments après la chute, les troubles de l'équilibre ont été si intenses que le malade s'est vu forcé de garder le lit pendant trois mois. Il n'a eu sensations vertigineuses que pendant les tout premiers moments après la chute ; plus tard en voulant marcher, il sentait son corps porté en avant et en arrière, à droite et à gauche sans pouvoir se rendre compte, nous dit-il, de la force qui le poussait. A l'heure qu'il est. le malade n'a pas encore entièrement recouvré l'équilibre de son cœur. A l'approche de la nuit, il ne peut plus marcher seul avec sûreté. Si on lui ferme les yeux, il commence à osciller en avant et surtout à droite et à gauche et, après quelques pas, il s'arrête en écartant les jambes ; même assis, sa tête et son tronc oscillent constamment; enfin, en descendant les escaliers, il croit qu'il va s'envoler. Le malade nous a fourni tous ces détails en répondant avec une exactitude admirable à toutes les questions posées par écrit.

Tel est le résultat de l'examen du sujet, il nous paraît contenir des données suffisantes pour nous éclairer sur la nature et la localisation de la lésion.

Une fracture d'une grande étendue a eu lieu à la base du crâne cela est certain ; ce qui pourrait surprendre c'est l'absence de toute lésion à la voûte : mais c'est un point acquis dans l'histoire des fractures du crâne qu'une fracture de la base d'une grande étendue peut avoir lieu sans qu'une lésion de continuité sur la voûte la fasse soupçonner et malgré que c'est sur la voûte que le choc a eu lieu.

Qu'il nous soit permis de ne citer qu'un cas qu'il a été donné à l'un de nous de voir. L'observation a été communiquée au Congrès d'Edimbourg par le professeur Panas, août 1894.

Dans cette observation, la tête d'un ouvrier marbrier a été serrée entre deux blocs de 5 000 kilog chaque. Il n'y avait pas eu de plaie extérieure, mais des cheveux arrachés sur une certaine étendue ; malgré cela, des symptômes multiples d'une fracture étendue de la base.

Le professeur Panas insiste sur le fait que des délabrements de la base d'une grande étendue peuvent se produire sans que

rien du côté de la voûte les fasse soupçonner. Il a entrepris des expériences systématiques au moyen d'un étau muni d'un dynamomètre, et exerçant une forte pression d'une bosse pariétale à l'autre.

Ces expériences ont prouvé à l'évidence que des fractures ou des fêlures peuvent se produire sans que les os de la voûte soient enfoncés ou autrement lésés.

On pourra lire dans les *Archives d'Ophthalmologie* (1894, p. 465) le reste de cette observation intéressante : la paralysie de la VIe paire par la fracture du bec du rocher et les autres paralysies oculaires y consignées, n'ayant que des rapports lointains avec notre observation.

Quant au trajet de la fracture, il est tout d'abord certain que la région du nerf olfactif n'est pas intéressée, il n'y a pas d'altération du sens de l'odorat. La fracture n'a pas non plus atteint le canal optique : la papille du nerf optique et le fond du nerf ne présentent et n'ont pas présenté de phénomènes qui pourraient s'y rapporter.

Le sujet n'a pas eu non plus la fracture du bec du rocher, la fracture dite du professeur Panas. Cette fracture aurait infailliblement produit le strabisme interne, son symptôme pathognomonique.

Enfin, le trijumeau n'est pas intéressé, le domaine sensitif du nerf est intact et la cornée presque tout à fait intacte.

Mentionnons enfin l'intégrité de la troisième paire.

D'un autre côté, il est certain que la fracture a intéressé, d'une part le facial et de l'autre le corps du sphénoïde.

La paralysie faciale d'un côté, l'hémorrhagie abondante et répétée du nez et de l'oreille et l'exophthalmie pulsatile nous indiquent les deux points opposés du trajet que la fracture a suivis.

Le facial a été intéressé dans sa partie périphérique au voisinage du trou styloïde ou dans la caisse. Absence complète des signes de paralysie des deux premières portions du facial. En outre, la paralysie, qui a frappé l'attention du malade dès les premiers jours, a depuis beaucoup diminué et, à l'heure actuelle, il ne s'agit plus que d'une parésie du facial.

Au point opposé du trajet de la fracture, la lésion du corps

du sphénoïde ne peut faire l'objet d'un doute, l'hémorrhagie très abondante et répétée par le nez le prouve surabondamment. La carotide a été lésée dans son passage à travers le sinus caverneux ; on s'explique ainsi l'exophthalmie pulsatile, le bruit de souffle continu avec renfoncement isochrone à la systole cardiaque et la protrusion de l'œil, suite d'une dilatation veineuse. Entre ces deux points opposés la fracture a sûrement atteint le labyrinthe. Preuve, les troubles de l'équilibre qui apparurent dès les premiers instants avec une excessive intensité et durent, quoique très atténués encore aujourd'hui, après trois ans et la cophose qui n'a pas diminué depuis lors.

Quant aux lésions de l'oreille droite, le contre-coup de la chute (sur la région frontopariétale gauche) suffit-il à les expliquer, ou bien faut-il admettre la prolongation de la fracture en forme de fêlure jusqu'au labyrinthe droit, supposition qui expliquerait les bourdonnements intenses et la cophose à droite, peut-être aussi la symétrie absolue des troubles de l'équilibre. Y a-t-il quelque chose à tenter pour améliorer l'état du malade ? Les traitements en vigueur ne nous paraissent pas promettre grand'chose. Devons-nous espérer plus d'un nouveau traitement proposé par Lancereaux ? Voici dans quelles circonstances ce traitement a été appliqué :

Il s'agissait d'un anévrisme de la première portion de l'aorte qui se présentait sous la forme d'une tumeur grosse comme la tête d'un enfant, (12 centimètres sur 12,50 centimètres) sur la partie antérieure et supérieure du thorax, ayant érodé une grande partie du sternum et des cartilages des côtes correspondantes. Lancereaux a fait chez ce malade une série d'injections sous-cutanées à la région fessiaire d'une solution stérilisée de gélatine à 1 °/₀ dans une solution de sodium à 1 °/₀, solution maintenue à 37°, chaque injection comportait 150 grammes.

A la suite de 12 injections semblables, la tumeur a diminué de volume, elle est devenue très ferme ; on n'y percevait plus que des battements en masse, transmis par l'aorte et non des battements d'expension comme ceux qui existaient auparavant (Communication à l'Académie de Médecine du 22 juin 1897. *Semaine médicale*, page 238. — 1897.) On peut, vu l'innocuité du traitement, l'essayer.

Plus tard, on pourrait appliquer le procédé de compression et, en fin de compte, proposer la ligature de la carotide.

Mais le malade nous a dit que l'exophtalmie va en diminuant et on sait qu'il y a des cas de guérison spontanée (14 cas connus dans la bibliographie.)

Et d'ailleurs l'exophthalmie n'est pas l'objectif des plaintes du malade. La ligature peut-elle avoir quelque influence heureuse sur les bourdonnements de l'oreille gauche et ceux de l'oreille droite ? Très probablement non, et encore moins sur la surdité.

Les cas publiés sont très peu nombreux et il n'y a pas lieu d'admettre que des observations intéressant à un si haut degré la statistique scientifique eussent pu passer inaperçues ou ne pas avoir les honneurs de la publication.

SOCIÉTÉS SAVANTES

III° CONGRÈS BIENNAL DE LA SOCIÉTÉ ITALIENNE DE LARYNGOLOGIE, OTOLOGIE ET RHINOLOGIE

Compte-rendu par le Prof. G. Gradenigo.

(suite et fin [1])

Séance du jeudi 28 octobre (après-midi) 1897.

I. L. Ajello. — **Sur le morcellement des amygdales.** — L'auteur énumère rapidement les diverses méthodes d'interventions employées dans les cas d'hyperplasie tonsillaire, a propos de l'amygdalotomie, il insiste sur le danger des hémorrhagies et rappelle, outre les statistiques étrangères, les chiffres de Massei qui observa 5 fois des hémorrhagies graves ; il cite aussi une observation de Piergili (Archivio Ital. di. otol. Vol. V) dans laquelle on dut procéder à la ligature de la carotide, et préfère se servir du concotôme de Hartmann, plutôt que des pinces de Ruault, pour le morcellement, procédé indiqué dans les cas d'hyperplasie sessile chez les adultes. (Ajello ne semble pas connaître la pince proposée et employée avec succès par Arslan).

Discussion

Masucci se loue du morcellement, mais à l'aide de pinces coupantes dont il présente un modèle imaginé par lui.

Garzia dit qu'avec la pince d'Arslan on retire les fragments en imprimant à l'instrument un mouvement de torsion. Il est satisfait de cette pince qu'il emploie depuis deux ans.

Arslan se sert depuis quatre ans de sa pince (Archivio. Ital. fasc. II, 147) et insiste sur la nécessité d'imprimer à l'instrument un mouvement de torsion.

Borgoni croit qu'on exagère les dangers de l'amygdalotomie ; pour son compte, sur 500 cas opérés devant lui, il n'a observé que deux hémorrhagies peu graves.

Egidi est aussi d'avis que la tonsillotomie doit conserver le pre-

(1) Voir N° de Mars 1898.

mier rang, bien qu'il ne cache pas d'avoir parfois observé des hémorrhagies très violentes.

Gradenigo insiste sur la nécessité de tenir compte des indications pour les interventions amygdaliennes. Lorsqu'il y a de l'exsudat dans les cryptes, la discission est indiquée dans l'hyperplasie simple pédonculée, on pratiquera l'ablation avec le tonsillotôme ou par la méthode de Celse (crochet et bistouri) ; pour l'hyperplasie sessile ou encapuchonnée, il est inutile de recourir au morcellement avec la pince d'Arslan ou d'Hartmann. Chez les hémophiles et les adultes il sera plus prudent d'employer l'anse chaude.

2. Arslan.— **Cinq nouveaux cas d'angine et rhinite pseudo-membraneuse contagieuse due au bacille de la septicémie des porcs.** — A. commence par renvoyer à son travail sur ce sujet inséré dans l'Archivio Ital. di Otol. vol. vi, p. 49, pour la symptomatologie et la bactériologie de l'affection qu'il décrit ; il rapporte cinq nouveaux cas observés dans la famille d'un médecin et caractérisés tous par l'éclosion sous forme épidémique d'une angine avec adénopathie sous-maxillaire, malaise, fièvre et exsudat sur les amygdales, exsudat qui diffère de celui de la diphtérie par son aspect plutôt gélatineux que blanc. Dans ce cas, l'examen bactériologique révéla l'existence du bacille de la diphtérie des porcs avec les signes décrits dans le travail de l'auteur signalé plus haut. On trouva un petit bacille dont les extrémités étaient légèrement grossies, se colorant bien par la méthode Gram et se développant dans les millieux ordinaires de culture.

3. A. Damieno. — **Traitement des sténoses laryngo-trachéales chroniques.** — L'auteur met de côté les affections extra-laryngiennes et divise les formes intra-laryngées en quatre catégories :

Altérations de nature phlogistique ; ii. Altérations de nature néoplasique (maligne et bénigne) ; iii. Altérations de nature névropathique ; iv. Altérations de nature accidentelle (corps étrangers).

D. passe rapidement en revue toutes ces affections. Pour les sténoses trachéales, il distingue les causes extra et intra-trachéales, et divise ces dernières en deux groupes : sténoses par affections primitives de la muqueuse trachéale et sténose apparaissant après la trachéotomie ou le tubage à la suite de l'irritation de la canule ou du tube.

Comme traitement, l'auteur accorde généralement la préférence à l'intubation plutôt qu'à la trachéotomie, surtout si le tube peut pénétrer et séjourner aisément. Dans les affections malignes, au contraire, l'unique ressource est la trachéotomie. S'il s'agit de papillomes chez les enfants, la trachéotomie peut être aussi le procédé curatif par excellence. Dans les sténoses névropathiques, si le spasme est réflexe, on préfèrera le tubage, s'il est central ou périphérique, on choisira la trachéotomie.

4. F. Egidi. — **Contribution à la statistique des abcès péritrachéo-laryngiens chez les enfants.** — E. rapporte deux observations qui lui semblent rentrer dans le cadre morbide récemment décrit par Massei. La première concerne une fillette de 15 mois affectée de sténose laryngée croupale, chez laquelle sept ou huit tentatives de tubage échouèrent. A l'ouverture de la trachée, il s'écoula du pus en abondance sans trace de pseudo-membranes. Quand on voulut retirer la canule, on trouva une occlusion complète de la région hypoglottique par du tissu cicatriciel, qui nécessita diverses interventions et la dilatation forcée. Le second cas a trait à une enfant de 8 ans, tubée pour une sténose croupale ; ce n'est qu'à la septième tentative que le tube put pénétrer. Quatre jours après l'intervention, on vit survenir un abcès correspondant à la région thyroidienne et aux premiers anneaux de la trachée ; par l'aspiration il sortit du pus contenant des diplocoques. Malgré l'ouverture large de l'abcès, il fallut trachéotomiser ; quand on voulut enlever la canule, on vit, comme dans le premier cas, une obstruction de l'espace hypoglottique.

Damieno a observé un cas analogue chez une femme de 35 ans, dont l'abcès faisant saillie dans la trachée, se rompit par l'introduction d'un tube à intubation. Au laryngoscope, on reconnut sur la paroi latérale gauche de la trachée le point d'issue du pus.

Dionisio fait remarquer que chez les adultes, quand les abcès phlegmoneux du cou entraînent la sténose laryngée, il se produit dé la dysphagie. Il préfère la trachéotomie au tubage.

Fasano croit que la forme de sténose laryngienne aiguë avec œdème prononcé doit rentrer dans la catégorie erysipélateuse, et il demande à Egidi quels sont les résultats de son expérience au sujet de l'érysipèle.

Gradenigo a rencontré un cas identique à ceux décrits par Massei, Egidi et Damieno, mais assez complexe chez une jeune femme ; en raison de la sténose laryngienne, on pratiqua la trachéotomie d'urgence. C'est seulement après l'issue d'une certaine

quantité de pus qu'on put introduire la canule dans la plaie trachéale. Ce cas diffère des autres parce qu'après la trachéotomie, subsista un œdème chronique diffus de la muqueuse du pharynx, et, durant quelques semaines, on vit sortir des masses noirâtres qui, au microscope, furent reconnues pour du tissu nécrosé. Même par la laryngo-fissure, on ne put reconnaître l'existence de sinus physiologiques à l'intérieur du larynx et dans les premiers anneaux de la trachée *Gradenigo* se réserve de publier intégralement cette observation.

Egidi répond à Fasano qu'il a pratiqué souvent avec succès l'intubation dans des cas d'érysipèle laryngien. Il reconnaît l'intérêt des cas rapportés par Damieno et Gradenigo, et fait observer à Dionisio que souvent il n'existe pas de dysphagie dans les abcès péri-laryngiens, l'abcès étant sous-muqueux.

5. Egidi. — **Traitement des sténoses laryngées chez les enfants après le tubage et la trachéotomie.** — L'auteur emploie le procédé suivant pour le traitement des sténoses du larynx chez les enfants. Lors de la première séance, sous le chloroforme, il excise le bourrelet cicatriciel externe formé autour de l'orifice trachéal ; puis il râcle les granulations du sillon trachéal au-dessus de la canule ; et enfin introduit une sonde recourbée pour faire place à la pince à deux branches de Trousseau avec laquelle il pratique la dilatation forcée. Au bout de quelques jours, il dilate le bas avec une bougie résistante. Cette manœuvre doit être répétée pendant plusieurs mois jusqu'à ce que le tubage par le haut réussisse.

Damieno vante l'efficacité de l'intubation dans les sténoses consécutives à la trachéotomie.

6. G. Faraci. — **Traitement chirurgical de la pharyngite chronique hyperplasique.** (Publié dans l'Archivio *ital. di otol.* Vol. vii, p. 71). Après avoir brièvement passé en revue les signes anatomo-pathologiques de la pharyngite chronique, F. dit qu'il est impossible de parler de guérison au sens anatomique ; on se contentera donc d'obtenir la cessation de l'inflammation et la disparition des troubles subjectifs. Le traitement préconisé consiste à influer sur la circulation capillaire de la muqueuse à l'aide de scarifications longitudinales qui favorisent la formation d'un tissu cicatriciel. L'auteur propose un instrument très simple constitué par trois petites lames coupantes, distantes d'un millimètre et recourbées du côté tranchant de la même manière que les instruments rhino-pharyngiens. Les lames peuvent plus ou moins ressortir d'un pro-

tecteur métallique auquel elles tiennent. Les incisions qui seront superficielles, doivent être pratiquées sous anesthésie cocaïnique ; elles entraînent peu d'hémorrhagies et sont parfaitement bien tolérées. F. a obtenu des résultats encourageants au point de vue thérapeutique.

Grazzi craint que les scarifications proposées par Faraci pour le traitement de la pharyngite chronique ne favorisent la formation de tissus cicatriciels.

7. G. Ferreri. — **Un nouveau cas de motilité extraordinaire de la langue.** — Après avoir passé rapidement la revue des cas publiés, F. rapporte l'observation d'un malade de 27 ans qui peut, avec la pointe de sa langue, couvrir son menton, dépassant les lèvres d'environ six centimètres. La largeur maximum de l'organe est de 4 centimètres. La langue peut pénétrer dans le pharynx nasal et le malade a l'impression de la cloison et des choanes ; il peut également avaler l'extrémité de sa langue en la faisant pénétrer dans la portion inférieure du pharynx tout en continuant à respirer. L'auteur montre des photographies, puis le sujet lui-même.

8. V. Grazzi. — **Complication grave survenue après l'ablation d'un papillome laryngien.** — Hémorrhagie violente consécutive à l'extraction d'un papillome du larynx par les voies naturelles ; la tumeur ne présentait pas de dilatations vasculaires, et, au cours de l'intervention, on ne lacéra pas les tissus laryngiens. L'accident doit être imputé à la nature hémophilique de la malade. G. se servit avec succès d'une solution concentrée de chlorhydrate de cocaïne, soit comme anesthésique local, pour enrayer la toux réflexe, soit comme constricteur des vaisseaux.

9. G. Martuscelli. — **Diagnostic histologique de la tuberculose laryngée.** (A paru dans l'*Archivio ital di otol.* Vol. VII, p. 204.)

10. G. Masini. — **Paralysie laryngienne post-opératoire dans le croup.** — Fillette trachéotomisée avec succès ; on ne put retirer la canule par crainte de suffocation ; la paralysie des crico-aryténoïdiens postérieurs disparut rapidement par un traitement approprié.

11. G. Masini. — **Sur quelques troubles fonctionnels dans la syphilis tertiaire du larynx.** — L'auteur cite certaines paralysies laryngées imputables à des lésions syphilitiques tertiaires de na-

ture variée ; les cas les plus intéressants dans lesquels on ne rencontre pas de lésions apparentes sont en rapport avec une névrite syphilitique du récurrent, plus marquée à gauche en raison de la plus grande vulnérabilité du nerf. Le traitement spécifique donna de brillants résultats.

12. — P. Masucci. — **Sur une forme spéciale de paralysie hystérique des cordes vocales simulant la sclérose en plaques.** — Deux observations : I. Jeune fille de 16 ans, affectée de divers troubles nerveux pouvant donner l'idée d'une sclérose en plaques : faiblesse, vertiges, lypothymies, tremblements dans les mouvements intentionnels, etc. ; paralysie des tenseurs des cordes vocales. Tous les phénomènes disparurent sans traitement spécial, il s'agissait évidemment d'une hystérique. II. Femme d'une trentaine d'années, présentant depuis un an les signes classiques de la sclérose en plaques, atteinte brusquement de paralysie laryngée ; comme les fonctions des cordes vocales se rétablirent à la suite de quelques séances d'électricité, on admettra qu'on était en présence de la coexistence de l'hystérie avec une affection organique du système nerveux.

13. G. Prota. — **Deux cas d'hémiplégie laryngée gauche avec trouble dysphonique particulier.** — Il s'agit de deux malades atteints de paralysie de la corde vocale gauche à la suite d'un goître et d'adénopathie trachéo bronchique. La corde gauche était dans la position cadavérique, la dysphonie augmentait dans les deux cas jusqu'à l'aphonie lorsque les malades tournaient la tête à gauche, du côté paralysé, tandis que la dysphonie disparaissait presque totalement quand le malade tournait la tête à droite. D'après l'examen laryngoscopique pratiqué dans les deux situations, l'auteur admet que la corde vocale droite réussit, lorsque la tête est tournée à droite, à compenser le mouvement incomplet de la corde gauche, parce que dans le mouvement de semi rotarotation de la tête à droite, la moitié gauche du larynx subissait une compression permettant à la corde gauche de se tendre et d'être ensuite rejointe par la corde droite. On aurait affaire à un mécanisme dû à la contraction des muscles du côté gauche du cou.

Séance du 29 Octobre

14. P. Avoledo. — **Fermeture des mâchoires consécutive à des suppurations auriculaires.** (Publié dans l'*Archivio ital. di otol. Vol.* VII, p. 65). L'auteur attire l'attention sur l'importance que peut avoir le ligament malléo-maxillaire de Verga dans la transmission d'une suppuration de l'oreille moyenne à la cavité articulaire temporo-maxillaire. Il relate le cas d'un enfant affecté d'une otite moyenne chronique bilatérale consécutive à la scarlatine, qui présenta tout à coup une fermeture très accentuée des maxillaires. On ne put établir laquelle des deux articulations temporo-maxillaires était lésée. L'intervention du côté gauche donna un résultat négatif. Une nouvelle opération pratiquée à gauche fit reconnaître une arthrite purulente grave. Le résultat définitif fut médiocre. Pour diagnostiquer le côté de la lésion, A. recommande d'écarter aussi vigoureusement que possible les deux mâchoires ; si la soudure est à droite, le condyle gauche sera incliné en avant et en bas ; ces faits ne s'observent pas du côté malade.

15. Damieno. — **Sur un mode de production peu commun des paralysies faciales dans les otites moyennes aiguës** (Voir *Arch. ital. di otol.* Vol. VII, p. 148). — Exposé d'un cas vu par l'auteur dans lequel une paralysie faciale survint à la suite d'une otite moyenne aiguë et persista plusieurs jours malgré l'application de sangsues à la mastoïde et l'emploi de divers médicaments. La paralysie disparut rapidement après la paracentèse du tympan. En discutant les origines de l'affection, D. admet qu'il s'agissait d'une paralysie faciale par simple compression déterminée sur le tronc nerveux par l'exsudat recueilli dans la caisse sur une portion facilement vulnérable du nerf par déhiscence du canal de Fallope.

16. A. de Simoni. — **Sur l'occlusion artificielle des perforations tympaniques.** — Après une revue rapide des tentatives faites par divers auteurs pour obtenir artificiellement la fermeture des perforations tympaniques sèches consécutives à l'otite moyenne suppurée, S. communique les résultats d'une série de recherches qu'il a entreprises à la Clinique du Prof. Gradenigo à Turin. Il cautérisa à l'acide trichloracétique les bords de la perforation. Sur 21 malades soumis à ce traitement, 14 seulement furent suivis jusqu'à la fin ; 11 perforations se fermèrent, 3 sont encore en traitement.

L'âge du sujet n'a aucune importance au point de vue du laps de temps nécessaire à la réparation, mais il faut tenir compte de la dimension de la perforation et de la période écoulée depuis la cessation de l'otorrhée. Dans les 9 cas sur lesquels, en raison de l'âge, on put se livrer à un examen fonctionnel complet avant et après le traitement, il y eut une amélioration de l'audition. S. décrit ensuite en détail le procédé usité en insistant sur la nécessité de limiter les cautérisations aux bords de la perforation. Grâce à cette précaution, la douleur est presque nulle.

17. A. de Simoni. — **Injections intra-tympaniques dans l'otite moyenne catarrhale chronique.** — L'auteur donne les résultats d'expériences faites à la Clinique du Prof. Gradenigo de Turin avec des injections intratympaniques, *per tubam* d'huile de vaseline mélangée á l'éther dans lequel on dissout de l'iodoforme. La solution est préparée au moment de s'en servir. S. traita 15 malades, tous porteurs d'otite sèche, soit catarrhale chronique, soit scléreuse. On pratiqua sur chaque malade de 20 à 30 injections à intervalles de deux ou trois jours. Excepté les scléreux invétérés, tous les autres malades retirèrent plus ou moins d'amélioration du côté de l'acuité auditive et des bruits subjectifs. Le mieux obtenu chez les individus atteints d'otite catarrhale chronique fut en général assez durable, aussi S. préconise-t-il ce traitement.

Grazzi pense, avec d'autres auteurs, que les avantages attribués aux injections intratympaniques proviennent en partie des insufflations d'air dans la caisse données simultanément. Il vante l'utilité des insufflations de vapeurs balsamiques et iodées faites dans l'oreille moyenne à l'aide du cathéter.

18. E. de Rossi. — **Sur les abcès cérébraux otitiques.** — Après avoir signalé les progrès de la chirurgie cérébrale moderne par rapport aux complications otitiques, l'auteur rapporte brièvement 6 observations : I. Phlébite du sinus transverse due à une otite moyenne purulente chronique. A l'autopsie, thrombose des sinus longitudinal et caverneux, broncho-pneumonie gangréneuse, péritrachéite purulente. — II. Abcès otitique du lobe temporo-occipital droit. — III. Leptoméningite purulente. — IV. Leptoméningite de la base. — V. Otorrhée droite, abcès probable du cervelet. On trouva, en opérant, un vaste abcès extra-dural sur le tegmen. — VI. Nécrose de la capsule labyrinthique, Leptoméningite de la base.

19. G. Ferreri Sacerdote. — **Peut-on appliquer dans les écoles de sourds-muets le système auriculaire d'Urbantschitsch ?** — G. Ferreri, professeur à l'Institut Pendola, de Sienne, demande l'avis des otologistes italiens sur la valeur scientifique du procédé Urbantschitsch. Il fait remarquer que le but didactique des meilleures institutions de sourds-muets est basé sur un programme d'économie de temps et d'énergie, aussi considère-t-il comme très nuisible toute tentative irrationnelle. F. dit que la foi des éducateurs en la puissance de développement de la faculté auditive des sourds-muets est ébranlée, non-seulement par les insuccès de nombreuses expériences faites avec des instruments spéciaux et des soins appropriés, mais encore par le peu de confiance témoignée au système d'Urbantschitsch par des auristes éminents. L'auteur disserte sur la littérature moderne relative au sujet et démontre que tous les expérimentateurs sont d'accord pour attribuer une grande partie des résultats de la méthode auriculaire au développement intellectuel et à l'éducation de la parole chez les sourds-muets. Il soutient cette opinion depuis 1891. Comme les résultats obtenus jusqu'ici ne concordent pas entre eux, F. croit nécessaire d'établir un critérium fondamental basé sur le diagnostic des cas isolés de surdité avant d'entreprendre des recherches ultérieures. Aussi demande-t-il :

1° Si les résultats du système sont dus à une amélioration effective et appréciable de l'audition, quels sont les cas où on peut l'appliquer avec espoir de succès ?

2° Au contraire, si les avantages de cette méthode proviennent de la réintégration mentale de la parole apprise et entendue, ainsi que de l'amélioration de l'audition, croit-on qu'il faille se contenter de l'enseignement oral tel qu'il est pratiqué dans les écoles de sourds-muets, réservant le système Urbantschitsch à certains cas de surdité acquise chez l'adulte ?

20. Grazzi. — **Notes oto-rhino-laryngologiques recueillies à l'Institut Royal des sourds-muets de Sienne.** — De novembre 1889 au 1er mai 1897, Grazzi examina 157 élèves sourds-muets. Chez presque tous il rencontra des signes d'affection ancienne ou en cours des oreilles, du nez et de la gorge. 17 présentaient encore un certain degré d'audition, plus souvent dans la surdité acquise que dans la forme congénitale. Il observa beaucoup de malformations des pavillons et de fréquentes lésions tympaniques ; 16 étaient atteints d'otites moyennes suppurées chroniques, qui, à l'exception de deux cas, guérirent par le traitement chirurgical.

45 sourds-muets présentaient des altérations notables du nez et du rhino-pharynx ; on rencontrait souvent aussi l'hyperplasie des amygdales linguales, le relâchement du voile palatin, etc. On observa seulement trois cas d'affections laryngiennes.

Une fillette comprenait le sens des paroles en les lisant sur les lèvres ; si elle les entendait par l'oreille, elle les répétait mécaniquement, mais sans en connaître la valeur.

Masini fait remarquer que les spécialistes sont mal vus ou n'ont pas accès dans la plupart des Instituts de sourds-muets en Italie. Il demande que l'Association prenne la tête d'un mouvement pour obtenir que le Gouvernement assigne aux otologistes des postes officiels dans les Institutions de sourds-muets, pour leur permettre d'étudier sérieusement et consciencieusement les sourds-muets. M. propose la nomination d'une commission chargée d'intéresser à cette question le Ministre de l'Instruction Publique.

Gradenigo constate avec plaisir que, pour la première fois, un professeur distingué des écoles de sourds-muets a pris part à un congrès d'otologie et y a traité une question des plus importantes, digne de considération. Il regrette l'absence du Dr Biaggi qui aurait pu parler des exercices acoustiques employés à l'Institut des sourds-muets de Turin. G. a reconnu que les résultats des observations faites par lui en collaboration avec Biaggi ont été vraiment encourageants ; il est donc d'avis d'appliquer les exercices acoustiques qui ne peuvent être remplacés par la méthode orale. L'exercice auriculaire doit être exactement réglé ; en général, les résultats sont bons et les facteurs de l'amélioration très complexes, probablement intellectuels et acoustiques périphériques. Quant à la transformation des Institutions actuelles de sourds-muets en véritables hospices ou sanatoria, cela semble difficile. G. ajoute que les recherches effectuées récemment à Turin avaient aussi pour but d'établir le temps de réaction individuelle chez le même sourd-muet, avant et après les exercices acoustiques.

Grazzi trouve la méthode d'Urbantschitsch rationnelle parce qu'elle est basée sur la finesse que peuvent acquérir les sens par l'exercice graduel.

Egidi est également favorable au système, mais il reconnaît qu'il est malaisé d'expérimenter sur une large échelle étant donné l'état actuel de la plupart des Institutions italiennes de sourds-muets.

Damieno se déclare très satisfait des résultats dus à la méthode d'Urbantschitsch dont il a pris connaissance à Vienne.

Ferreri, après avoir remercié ses interlocuteurs, dit que le sujet

dont a parlé Poli ne peut être considéré comme appartenant à la catégorie des sourds-muets véritables. Il reconnaît aussi que la cause des sourds-muets est encore fort négligée et applaudit au projet de nomination d'une commission chargée de faire des réformes dans les Instituts. F. croit très important d'établir une sélection entre les divers cas de surdi-mutité.

Gradenigo rappelle rapidement les mérites du Prof. Ferreri pour l'éducation des sourds-muets et la propagation de la science otologique et il propose un vote de félicitations approuvé à l'unanimité.

La Commission, nommée pour faire des démarches auprès des Autorités compétentes afin d'apporter des modifications dans les Institutions de sourds-muets, est ainsi composée : Prof. Gherardo Ferreri et Dr F. Egidi (Rome) ; Prof. Ferreri Sacerdote (Sienne).

21. Geronzi. — **Contribution à l'étude des troubles oculaires dans les affections de l'oreille.** — Un malade présentait du nystagmus, un affaiblissement de l'ouïe, une paralysie faciale droite et chancelait en marchant. L'affection remontait à l'année précédente et avait débuté par de la fièvre, des bruits subjectifs, vertiges et vomissements ; au bout de trois mois, paralysie faciale, puis diplopie dans toute la périphérie du champ visuel. Paralysie faciale droite complète avec réaction dégénérative. Abolition du goût à la pointe de la langue à droite.

Examen de l'audition : Weber à gauche (oreille la meilleure); Rinne positif à droite, négatif à gauche. Le cas décrit en détail a trait à une otite aiguë non suppurée, survenue à la suite de l'influenza : paralysie faciale otitique, troubles moteurs des yeux et de l'équilibre produits par l'irritation labyrinthique. L'auteur admet comme origine une lésion de l'oreille interne qui s'améliora lentement par le traitement iodo-arsenical.

Séance du 29 Octobre (après midi).

22. Gradenigo. — **Sur la thrombose isolée du bulbe supérieur de la jugulaire.** — L'auteur parle d'abord de la fréquence de la thrombose du sinus latéral comme complication otitique endocranienne et fait observer que les signes diagnostiques de cette affection sont encore insuffisamment connus. Les auteurs s'accordent à affirmer que lorsque les lésions mastoïdiennes osseuses ou le pus arrivent dans le voisinage du sinus, il y a lieu de soupçonner une throm-

bose et de pratiquer une ponction exploratrice. Il est important de remarquer que la thrombose peut exister sans que les lésions mastoïdiennes arrivent au sinus transverse, et que ni la coloration des parois, ni la présence ou l'absence de pulsations du sinus pas plus que l'issue du sang lors de la ponction exploratrice ne suffisent à exclure une thrombose. La fièvre pyémique peut aussi faire défaut dans les premiers temps. Dans ces cas, il s'agit ou de thrombose pariétale, ou de thrombose limitée ou bulbe supérieur de la jugulaire avec lésions transmises de la cavité tympanique à travers le revêtement de celle-ci. G. rapporte l'observation d'un malade chez lequel le cours de l'affection et le résultat de l'opération permettaient d'exclure une thrombose du sinus latéral; à l'autopsie on reconnut la thrombose primitive du bulbe supérieur de la jugulaire qui, à la dernière période de la maladie, s'était propagée au sinus et avait donné lieu à des métastases pulmonaires. Ce cas était intéressant en ce que la lésion de la jugulaire et du sinus latéral n'était pas compliquée d'autres lésions endocrâniennes.

23. C. Poli. — **Complications endocrâniennes de l'otite moyenne suppurée** (Mémoire publié dans l'*Arch. Ital. di Otol.*, Vol. VII, page 1.). — P. relate quatre opérations où la complication endocrânienne otitique était représentée par une phlébite du sinus, limitée dans un cas au sinus latéral, étendue dans un autre à divers sinus de la base et suivie de méningite. Dans les deux autres cas, outre une sinusite latérale, on observa un abcès localisé une fois dans le lobe temporal et l'autre fois dans le cervelet.

L'auteur y ajoute l'observation d'un cas de méningite cérébrospinale otitique. dans lequel le résultat positif de la ponction lombaire empêcha l'intervention. Le procédé opératoire employé dans les cas de sinusites simples a été celui indiqué par Zaufal, consistant à ouvrir et à tamponner le sinus latéral après avoir lié et sectionné la jugulaire profonde. Pour les abcès on tamponna également le foyer endocrânien. On obtint la guérison dans deux cas, dans celui de sinusite limitée au sinus latéral et dans l'abcès du cervelet; le résultat fut négatif dans les deux autres cas. P. fait suivre chaque observation de quelques considérations sur le diagnostic et la modalité de la technique opératoire.

24. C. Poli. — **Absence de symptômes dans deux cas de périsinusites du sinus latéral.** — L'auteur fait remarquer l'existence fréquente dans l'invasion endocrânienne des affections otitiques

d'une période latente dans la symptomatologie, de manière qu'on ne s'aperçoit de la complication que par l'aggravation subite de la lésion, ou éventuellement par l'intervention opératoire. A l'appui de cette assertion, P. cite deux cas de sa pratique, dans lesquels, croyant avoir affaire à une simple mastoïdite, il eut la surprise de trouver, en opérant, une véritable périsinusite du sinus latéral.

Poli propose, que dans toute intervention dans les cas de mastoïdites avec rétention de pus ou carie, on pratique l'exploration méthodique de la fosse sigmoïde.

25. T. Rosati. — **Les blessures de l'oreille par arme à feu et la résistance de son squelette à la pénétration des projectiles.** (Le travail, accompagné de planches, a paru dans l'*Arch. Ital. di Otol.* Vol. VII, p. 95). — R. a entrepris de nombreuses recherches cliniques et expérimentales sur la façon dont se comportent les projectiles sur l'oreille. A l'appui de sa communication, il montre une série de pièces anatomiques et de figures.

Les conclusions principales auxquelles arrive l'auteur sont les suivantes : en raison de la résistance extraordinaire du squelette de l'oreille, les projectiles de revolver pénètrent très difficilement dans le crâne. Dans la plupart des cas, l'intervention chirurgicale pour la recherche de la balle présente de sérieuses difficultés, tant pour l'incertitude du point d'arrêt que par la déformation de la balle ou la gravité de l'état du blessé. Le chirurgien ne manquera pas de s'assurer vite et avec prudence de la possibilité de l'extraction immédiate pour l'effectuer dans les cas où l'on ne rencontrera pas d'obstacles. La radiographie n'a pas donné à l'auteur de bons résultats pour la recherche des projectiles dans les os crâniens. L'organe de l'ouïe est toujours plus ou moins sérieusement lésé par ces blessures. Sa fonction est sujette à des altérations diverses allant jusqu'à la surdité totale, et permanentes le plus souvent.

26. Y. Arslan. — **L'étiologie des néoplasmes de la région rhino-pharyngienne** (Publié dans l'*Arch. Ital. di Otol.*, Vol. VII, p. 33). — D'après une statistique de 121 cas recueillis en partie dans la littérature et personnelle d'autre part, l'auteur passe en revue les néoplasmes rhino-pharyngiens en tenant un compte exact des articles nombreux parus à ce sujet. Souvent les néoplasmes de cette région reconnaissent leur pathogénie dans la présence du tissu lymphoïde. Pour le mode opératoire, Arslan partage ces néoplasmes en trois catégories; malins, bénins à insertion li-

mitée, et bénins à insertion multiple. Il expose et décrit les interventions pour chacune des trois classes.

Séance du 30 octobre.

27. C. Biaggi. — **Les tumeurs adénoïdes chez les rachitiques, les scrofuleux, les sourds-muets, les bègues et les idiots.**

28. G. Chiucini. — **Occlusion osseuse totale congénitale des deux fosses nasales.**

29. I. Dionisio. — **Sur les hémorrhagies nasales post opératoires.** — L'auteur énumère les diverses méthodes employées jusqu'ici pour combattre les hémorrhagies nasales consécutives à des opérations. A la place du tampon de gaze, il introduit, en avant, un drain de caoutchouc de huit millimètres de diamètre pour les adultes, enveloppé d'une bande de gaze. Pour faciliter cette manœuvre, le tube est enfoncé sur un mandrin d'acier inséré à l'intérieur du tube et ayant trois millimètres d'épaisseur ; on dispose la gaze autour puis on l'introduit jusque dans les fosses rétro-nasales, en retirant le mandrin, le tube reprend son diamètre primitif et comprime la gaze contre la muqueuse.

30. I. Dionisio. — **Sur la rhinoscopie moyenne.** — D. a pensé suivre pour la rhinoscopie la même voie que Lutze pour la cystoscopie et Mickulicz pour la gastroscopie. L'endoscope nasal est identique comme principe au cystoscope, seules la forme et les dimensions changent. En introduisant l'instrument dans les cavités nasales, on obtient des images nettes de l'orifice de la trompe d'Eustache et des parties de la cavité accessibles par la rhinoscopie ordinaire.

41. F. Egidi. — **Deux cas de fibromes naso-pharyngiens opérés par un procédé rapide.** — Observations de deux malades opérés avec l'anse galvanique.

32. G. Gavello. — **Sur les myxomes du sinus maxillaire.** — Bien que les descriptions anatomo-pathologiques de polypes du sinus maxillaire soient assez répandues, il est rare qu'on reconnaisse ces tumeurs pendant la vie ; Rutten, Heymann, Hartmann et Halbey en ont rencontré. L'auteur croit intéressant de rapporter un cas observé par lui à la clinique du Prof. Gradenigo sur une

femme de 39 ans, chez laquelle, en ouvrant le sinus maxillaire par la fosse canine, on trouva dans le sinus de véritables myxomes ainsi qu'on s'en assura par l'examen histologique. Il n'y avait pas de suppuration. L'auteur publie les détails de son cas.

33. G. Ferreri. — **Les polypes du nez d'origine ethmoïdale.** — Le processus anatomique, donnant lieu aux formations polypoïdes de la région ethmoïdale, est de nature inflammatoire selon les recherches histologiques de l'auteur. L'altération de la muqueuse nasale est semblable à celle que l'on rencontre dans l'état dit *mamelonné* de l'estomac, dans les endométrites interstitielles et glandulaires, etc. Tout fait croire que les lésions osseuses sont secondaires à celles de la muqueuse. L'augmentation de volume du cornet moyen est probablement secondaire à l'hyperplasie de la muqueuse tapissant les cellules ethmoïdales.

Masini insiste pour établir avec l'auteur la physionomie caractéristique de ces malades et affirme la difficulté d'obtenir une guérison quand on n'est pas exactement fixé sur le siège de l'affection.

G. Martuscelli. — **Signification pronostique de certains sarcômes du nez.** — Il résulte des observations histologiques de l'auteur que les sarcômes du nez n'offrent presque jamais les mêmes caractères de malignité que les sarcômes d'autres régions ; ce fait est dû en grande partie à ce que ceux-ci sont une transformation lente des tumeurs nasales bénignes, s'effectuant par prolifération endothéliale ; une partie de l'endothélium des lacunes lymphatiques et des capillaires se rencontrant presque toujours en abondance dans les tumeurs du nez.

M. remarque que ces tumeurs endothéliales présentent rarement des dépôts calcaires. Il faudra opérer de bonne heure et le pronostic sera toujours consécutif à l'examen microscopique.

34. G. Masini. — **Sur la cure radicale des rhinites fétides, ozène et pseudo-ozène.** — M. divise les ozéneux en trois groupes, tous reconnaissables aux croûtes sèches et à la fétidité et, au point de vue bactériologique, à la présence du bacille de Lœwenberg et Belfanti et della Vedova. Il décrit les altérations anatomo-pathologiques de chaque groupe et les attribue pour le premier à des troubles de l'état général, presque toujours réfractaires au traitement ; pour le second, à des lésions graves de la muqueuse et des os du nez avec participation nulle ou presque nulle de l'organisme général ; pour la troisième, à des altérations plus ou moins

graves de l'épithélium et de la muqueuse sous-jacente ; la guérison est possible dans les deux dernières catégories. Masini examine les divers modes de traitement, et la sérothérapie en particulier ; il décrit ses recherches bactériologiques et expérimentales avec inoculations de cultures pures du bacille pseudo-diphtérique et de la sécrétion nasale. Il parle longuement de l'électrolyse et de sa propre méthode de cataphorèse électrique, agissant soit comme simple cataphorèse, soit comme une véritable électrolyse lente fournirait toujours de bons résultats.

Arslan, s'appuyant sur une longue statistique d'ozéneux guér s par le sérum anti-diphtérique, insiste sur les avantages du traitement qui n'exerce pas d'action nuisible. Il affirme sa valeur spécifique ; le sérum, en s'éliminant de la muqueuse nasale, prépare un terrain moins propice au développement des bacilles ou à l'absorption des toxines. On rencontre le bacille simil-diphtérique chez tous les vrais ozéneux.

Clericetti, au cours de ses longues expériences sérothérapeutiques, a eu des guérisons et des échecs ; des réactions locales et générales dans certains cas, et très fréquemment aucun accident ni local, ni général à la suite des injections de sérum. C. croit que les opposants de la méthode ont perdu de vue l'idée des auteurs en considérant comme ozène tous les cas, en offrant les signes cliniques, tandis que Belfanti et della Vedova n'envisagent que les cas dans lesquels on rencontre le bacille simil-diphtérique.

Ferreri rappelle les nombreuses expériences effectuées à la clinique de Rome qui n'ont jamais donné de résultat favorable. Le traitement fut poursuivi pendant longtemps. On employait de fortes doses de sérum qui faisaient éclater des phénomènes généralisés manifestes, mais jamais on n'observa d'amélioration notable de la région affectée ayant pu servir d'encouragement pour continuer un traitement dispendieux et nullement inoffensif.

Gradenigo est heureux qu'à cette réunion on ait abordé une question aussi importante que l'ozène et qu'on discute la valeur des récentes recherches sur ce sujet : il regrette que le temps fasse défaut pour traiter à fond ce point important. G. se bornera à quelques considérations à ce propos, se croyant particulièrement autorisé à parler puisqu'il a fait des recherches sur la valeur de la sérothérapie antidiphtérique dans l'ozène depuis l'époque de la première communication de Belfanti et Della Vedova à l'Académie de médecine de Turin. Avant tout, il faut s'entendre sur la signification de l'ozène. G. ne croit pas qu'on puisse encore maintenir

la définition classique basée sur l'existence de certains symptômes cliniques ; il adopte les idées de Della Vedova et était déjà persuadé depuis quelque temps que, dans l'état actuel de nos connaissances, le diagnostic d'ozène devait reposer sur la bactériologie, le côté clinique passant au second rang ; et dans les cas très rares où ces deux moyens concordent entre eux, G. déclare ne pas hésiter à émettre un jugement d'après les données de l'examen bactériologique. Parmi un grand nombre de cas d'affections nasales diverses, il a pu reconnaître que c'est seulement dans l'ozène vrai que l'on trouve à différencier constamment des autres micro-organismes le bacille de Lœwenberg-Abel et le bacille pseudo-diphtérique ; selon les cas, l'un ou l'autre se rencontrent en majorité, mais il est exceptionnel de ne pas trouver les deux. Gradenigo admet qu'il s'agit d'ozène toutes les fois que ces microorganismes existent dans la sécrétion nasale ; d'habitude, l'observation clinique confirme cette manière de voir, et, ainsi que le dit Strübing, un examen rhinoscopique attentif fait découvrir un fragment de muqueuse malade, surtout du côté du cornet moyen.

Quel que puisse être le jugement porté sur l'efficacité de la sérothérapie anti-diphtérique dans l'ozène, la découverte du bacille pseudo-diphtérique est des plus importantes.

Les divergences d'opinions des divers orateurs au sujet des résultats de la sérothérapie proviennent de plusieurs causes et surtout de l'emploi de sérums peu efficaces ou altérés, de l'usage de doses trop faibles, et enfin de ce qu'on s'est servi du sérum non comme pour l'ozène, mais comme pour des formes de syphilis tertiaire ou héréditaire simulant l'ozène. Gradenigo résume les résultats de son expérience en disant que, dans la plupart des cas traités, il a observé une amélioration indiscutable plus ou moins prononcée de l'affection ; ce mieux était passager ; et seulement dans deux cas, G. a constaté un état ressemblant beaucoup à la guérison, bien que la sécrétion contînt toujours des germes spécifiques. L'auteur a observé des complications variées dues à l'emploi du sérum, la gravité de quelques-unes provoquées artificiellement n'était nullement justifiée par l'amélioration temporaire. En résumé, le sérum a certainement une action bienfaisante sur l'ozène. Gradenigo espère pouvoir recourir à des préparations n'ayant pas comme le sérum de mauvais effets sur l'organisme. car c'est seulement à ce moment-là que les recherches pourront être assez approfondies pour permettre de conclure définitivement.

Della Vedova déclare qu'il aurait voulu communiquer le résultat de ses expériences faites en collaboration avec Belfanti, mais ils n'ont pas cru encore devoir les apporter étant donnée l'étendue du sujet et les nombreuses difficultées rencontrées pour son étude n'ayant pas permis jusqu'à présent de résumer d'une façon profitable les résultats obtenus. Ils continuent leurs observations scientifiques et cliniques. D. V. rappelle les nombreux travaux des partisans de l'étiologie infectieuse des rhinites chroniques, et l'opposition rencontrée pour éclaircir cette question ; il entend démontrer ultérieurement l'importance étiologique du bacille pseudo-diphtérique par rapport avec les autres microbes existant dans les catarrhes et la sécrétion ozénateuse ; faisant remarquer que le bacille se rencontre isolé dans certaines formes d'ozène, tandis que d'autres fois il est accompagné du bacille de Lœwenberg ou, qu'enfin, il fait totalement défaut.

L'auteur insiste sur la valeur de l'examen bactériologique et rapporte, que dans un cas, on a réussi à trouver le bacille dans le tissu sous-muqueux d'un cornet atrophié.

D. V. affirme l'insuffisance absoiue du terme d'*ozène* en usage jusqu'alors et dit qu'il faut le remplacer par celui de *rhinite catarrhale chronique fétide ;* on ne peut faire de cette affection une entité pathologique isolée. La rhinite catarrhale chronique, qui peut conduire à l'ozène, reconnait des étiologies variées, et avoir des marches diverses que nous confondons aujourd'hui mais que nous distinguerons plus tard lorsque le sujet aura été bien étudié. L'auteur se félicite des succès obtenus par quelques collègues. Il dit que les résultats négatifs doivent être accueillis avec réserve puisqu'on avait négligé l'examen bactériologique de la sécrétion. D. V. insiste sur le caractère spécifique de l'action du sérum vis-à-vis du bacille diphtérique et pseudo diphtérique. Il regrette le jugement trop absolu de Ferreri et fait remarquer que la qualité du sérum employé influe beaucoup sur les résultats. D. V. déclare n'avoir jamais rencontré le bacille diphtérique dans les formes non chroniques de rhinites, et, comme d'autres auteurs, il nie qu'on obtienne aucun résultat avec un sérum presque simple, c'est-à-dire contenant un nombre infini d'unités immunisantes. Il promet de continuer la publication des études qu'il poursuit avec Belfanti sur l'étiologie et la thérapeutique des rhinites chroniques.

Masini dit qu'au cours de la discussion on a seulement parlé de la sérothérapie. Il se refuse à considérer le bacille pseudo-diphtérique comme spécifique de l'ozène et ne croit pas que la clinique

doive être subordonnée à la bactériologie et à l'anatomie pathologique.

35. V. Grazzi. — **Contribution à l'étude des corps étrangers de la caisse du tympan.** — Petit éclat de verre qu'une fillette s'introduisit dans le conduit auditif droit. Des tentatives directes d'extraction eurent pour résultat de perforer la membrane et de projeter le corps étranger dans la caisse.

L'auteur perfora le tympan et réussit à extraire le corps étranger avec une pince.

36. Guarnaccia. — **La thyroïdine dans la sclérose auriculaire.** — Chez des malades de 25 à 45 ans, affectés de scléroses de l'oreille, G. obtient des succès en administrant la thyroïdine ; il se livre à des considérations sur l'emploi de cette substance.

37. G. Masini. — **Effets de l'ablation des hémisphères, des lobes otitiques et du cervelet sur l'organe auditif du pigeon à l'état normal et avec diverses lésions expérimentales.** — Etude graphique difficile à résumer, ayant pour but d'élucider des questions controversées sur l'innervation centrale de l'organe de l'ouïe.

38. G. Masini. — **Sur quelques cas de mastoïdite de Bézold.** — L'auteur expose des considérations sur la voie suivie par le pus dans trois cas de mastoïdite de Bezold ; il voudrait que cette appellation fut réservée aux abcès par diffusion du pus aux tissus mous voisins de la pointe de la mastoïde parce que l'on crée des confusions en élargissant le cadre de cette maladie jusqu'à y faire entrer ces abcès du cou, qui, tout en étant originaires des environs de la mastoïde, n'ont rien de commun avec elle. M. est d'avis que la mastoïdite de Bezold est plus répandue qu'on ne le croit, et il dit qu'il faudrait comprendre dans ce groupe les cas désignés autrefois sous le nom de *périostites mastoïdiennes avec abcès* consécutif.

39. G. Masini. — **Influence des variations atmosphériques sur l'organe auditif sain et malade.** — D'après l'observation générale qu'à certaines époques de l'année, sous l'influence de modifications atmosphériques, les malades atteints d'affections chroniques de l'oreille moyenne voient leur audition s'abaisser, M. a voulu étudier ces variations à l'état normal et à l'état pathologique. Ses recherches ont embrassé une période de trois ans. Les sujets sains furent choisis de sexe et d'âge différents, les malades atteints d'otites moyennes chroniques ont été répartis par groupes.

L'examen était fait avec la montre par des battements d'intensité variable et avec une serie de diapasons. L'auteur remarqua chez les sujets sains, comme chez les malades, un léger abaissement de l'audition le matin, qui était plus accentué et durait davantage chez les malades ; les vents humides influencent notablement l'ouïe et en particnlier les bourrasques avec chute rapide de la pression barométrique.

40. Mingazzini et Lombi — **Paralysie unilatérale des nerfs cérébraux produite par une tumeur originaire du sinus maxillaire.** (Publié dans l'*Arch. Ital. di Otol.* Vol. VII, p. 113.). — Les auteurs rapportent un cas de paralysie gauche de plusieurs nerfs cérébraux, due à un sarcôme originaire du sinus maxillaire ayant détruit les cornets, envahi les choanes et s'étant propagé au sinus caverneux englobant les nerfs cérébraux de ce côté. Les symptômes existaient seulement à gauche et consistaient en anosmie, affaiblissement de la vue, ophtalmoplégie complète, anesthésie du trijumeau, paralysie du facial, du glosso pharyngé et de l'hypoglosse. Examen otoscopique négatif ; à l'examen digital, on trouve une hypertrophie des bords de la choane gauche. M. et L. exposent des vues sur l'épicrise du cas et attirent l'attention sur l'importance diagnostique de l'examen rhinoscopique.

Dans la séance, privée on donna lecture du compte-rendu financier de l'Association, puis on procéda à la nomination des membres nouveaux suivants : Chiucini, Geronzi, Romanini, Rosati, Villa (Rome) ; Faraci (Palerme) ; Galetti (Milan) ; Garbini (Messine) ; Guarnaccia (Catane) ; Lalatta (Parme) ; Martuscelli, Prota (Naples) ; Zapparoli (Mantoue).

Le Prof. E. de Rossi (Rome) a été nommé par acclamation membre honoraire, et le Dr Sendziak (Varsovie), correspondant étranger.

Le nouveau bureau est composé de : Gradenigo (Turin) *président* ; Masini (Gênes) *vice-président* ; Fasano (Naples), Grazzi (Florence) *conseillers* ; Garzia (Naples), Arslan (Padoue) *secrétaires* ; Egidi (Rome) *trésorier*. L'ordre du jour étant épuisé, Grazzi, Gradenigo et Masini prononcent des discours de circonsrance, puis le nouveau président, Gradenigo, annonce la clôture du 3e Congrès de la société italienne d'otologie, rhinologie et laryngologie.

ANALYSES

I. — *NEZ ET SINUS*

Les kystes de la muqueuse du sinus maxillaire, par A. Alexander (*Archiv. f. Laryng.* Bd. VI, h. 1, p. 116).

On a dans ces derniers temps publié des observations sous le nom d'hydropisie séreuse du sinus maxillaire (Noltenius, Körner) et prétendu qu'il s'agissait là d'une lésion méconnue, plus fréquente qu'on ne le croit. Or ces observations rappellent singulièrement les kystes du sinus dont A. résume l'histoire en se basant sur six observations nouvelles.

L'anatomie pathologique de ces kystes est de date ancienne (Adelmann, 1844, Giraldès surtout, Luchska, Virchow, Wernher, Zuckerkandl, Heymann, Dmokowski). Pour Giraldès, ces kystes sont fréquents, surtout si l'on ne s'en tient pas à un examen sommaire. Tous les auteurs sont d'accord pour admettre leur multiplicité. Leur siège est variable, ainsi que leur volume et leur forme. Leur couleur est blanc grisâtre, blanc jaunâtre, quelquefois transparent, ils peuvent aussi être opaques. Sans insister sur leur structure, la nature de leur contenu, leur étiologie, arrivons à leur symptomatologie qui jusqu'ici est certainement le chapitre le plus incomplet de leur histoire. Lorsqu'il s'agit de gros kystes, certains malades qui s'observent bien peuvent remarquer qu'il découle parfois de leur nez un liquide séreux spécial. Ce n'est pas la règle, et surtout lorsqu'il s'agit de petits kystes. Ceux-ci peuvent être absolument latents ou bien provoquer des symptômes indiquant une lésion quelconque du sinus : céphalée fronto-occipitale, sensation de lourdeur de tête, de pression frontale, vertige. Mais on n'est pas en droit de tirer une conclusion précise de pareils symptômes. Il faut noter la tuméfaction et le volume du cornet inférieur notés dans deux cas par A. et qu'il compare à la tuméfaction du cornet moyen dans l'empyème.

Le diagnostic ne semble donc possible qu'en recourant aux procédés usités par la reconnaissance de l'empyème, à savoir l'éclairage par transparence et la ponction exploratrice. Or, la transparence persiste en général en cas de dégénérescence kystique de la muqueuse du sinus maxillaire. La ponction est une méthode infidèle, et s'y fier c'est s'abandonner au hasard, l'aiguille pouvant fort bien ne pas atteindre ces kystes — alors même qu'il en existe

— on ne sera guère conduit à une intervention que dans les cas où il existe en même temps des lésions nasales (polypes récidivant) indiquant la participation du sinus maxillaire.

PAUL TISSIER.

Traitement chirurgical des affections du sinus frontal, par M. S. Golovine (de Moscou) (Congrès internat. de médecine, Moscou, 1897, *in Rev. de chir.*, 11, 1897).

L'auteur emploie l'action de la vapeur d'eau injectée par des fistules existantes ou par une petite ouverture du sinus. Il combine quelquefois un procédé ostéoplastique à l'usage de la vapeur d'eau. L'injection de vapeur dure trente secondes et est répétée au bout de quelques instants. Des lavages quotidiens au péroxyde d'hydrogène complètent le traitement. Mais la guérison n'est obtenue qu'au bout de cinq ou six mois. L'oblitération du sinus par l'action de la vapeur est certaine mais lente, et la guérison est plus sûre que par la trépanation simple avec curettage. E. L.

Un cas d'empyème du sinus frontal gauche. Opération tardive, par E. Trombetta (*Archivio ital. di otol. rin. e laring*, 1897, 4e fasc.)

Il s'agit d'un homme de 45 ans qui fut atteint, onze ans auparavant, de coryza grave avec céphalalgie frontale intense et sécrétion muco-purulente par la narine gauche.

Trois mois après il survint une exophthalmie de l'œil gauche qui persiste actuellement avec diminution de l'acuité visuelle et rétrécissement du champ visuel.

L'auteur pensa d'abord à une tumeur orbitaire, mais il fut amené à constater l'existence d'un empyème du sinus frontal. Trépanation de la paroi antérieure. Guérison au bout d'un mois. L'exophthalmie a disparu mais l'état de la vision est resté le même.

L'auteur discute ensuite longuement le diagnostic de ce cas. Il fait remarquer qu'il est intéressant à plus d'un point.

D'abord la longue durée de l'affection, onze ans, puis les lésions du sinus qui méritent d'être notées. Sa cavité était, en effet, considérablement élargie et il s'était formé une cloison osseuse qui la divisait en deux parties et formait une sorte de sinus pseudo-accessoire.

D'un autre côté, les troubles graves de la vue, et spécialement le rétrécissement du champ visuel, sont excessivement rares dans la sinusite frontale.

Le diagnostic, dans ce cas, présentait de grandes difficultés, et les symptômes et la marche de la maladie se rapportaient plutôt à une tumeur de l'orbite. H. DU F.

Sur le papillome dur de la muqueuse du nez et du sinus frontal. Transformation carcinomateuse, par L. HELLMANN (*Archiv. für Laryngologie*, Bd. VI, h. 2, p. 171).

Sous le nom de papillome dur, Hopmann désigne les tumeurs du nez qui, comme les papillomes durs de la peau, de la bouche et du larynx, sont recouverts d'un épais épithélium pavimenteux, en opposition avec le papillome mou revêtu d'épithélium cylindrique, de beaucoup le plus fréquent, siégeant ordinairement sur le cornet inférieur. Le papillome dur du nez est extrêmement rare, si l'on excepte bien entendu les papillomes des narines.

Les papillomes durs examinés histologiquement se comptent (cas de Billroth, de Michel, de Hopmann, de Butlin, de Aysaguer, de Verneuil, de von Büngner, de Cozzolino, de Noquet, de Kahos, de Kiesselbach, de Zarniko, de Scanes Spicer, de de Santi, de Creswell Baber, de Hunter Mackenzie.

Le malade de Hellmann est le même que celui de Kiesselbach. Le nom de papillome dur ne vaut pas cher, mais lequel préférer? Lorsque le malade vint consulter H., ce qui dominait, c'étaient des signes d'empyème du sinus frontal, y compris les signes papillaires. On trouva à gauche l'empyème diagnostiqué et comme cause de cet empyème un papillome dur de la muqueuse du sinus. Dans les cas de Billroth, d'Hopmann et de von Büngner, le papillome dur s'était développé dans les cellules ethmoïdales. Dans la pathologie du sinus frontal, on trouve mentionnés des hypertrophies papillaires, des polypes muqueux, de la métaplasie épithéliale, etc. Mais on n'avait pas encore décrit de papillome dur. Cette lésion semble prédisposée à la suppuration (Hopmann, van Büngner). La paroi osseuse postérieure fut trouvée saine.

Après l'intervention, la guérison fut de courte durée et bientôt reparurent les signes d'empyème, et on trouva des masses néoplasiques dont l'absence d'autopsie ne permet pas de préciser l'étendue. La tumeur avait la structure anatomique du carcinome. Y avait-il lieu d'admettre un rapport entre le papillome et le carcinome?

Sur les 17 cas de papillome dur du nez, 9 ne furent pas suivis, 8 furent observés pendant un temps assez long. Au bout de trois ans, il n'y avait pas de récidive dans le cas de Zarniko; dans ce-

lui de Scanes Spicer l'examen microscopique montra un processus lupique ; au bout de 4 mois, pas de récidive dans le cas de Hunter Mackenzie ; récidive simple au bout de 2 ans deux mois dans le cas de Creswell Baber ; pas de récidive au bout de neuf mois dans le cas de Hopmann ; après plusieurs récidives, le malade de von Büngner resta sept mois sans rien présenter de nouveau, mais au point de vue clinique il y a des réserves à faire sur la bénignité admise par Büngner, se basant sur l'examen microscopique. Le malade de Verneuil présenta au bout de trois mois une récidive qui fut traitée par une large extirpation ; au bout de deux ans, nouvelle récidive. Le malade de Billroth eut aussi plusieurs récidives et mourut cachectique, la tumeur avait envahi l'orbite.

Il ressort de ces faits que des tumeurs histologiquement comparables ont une évolution clinique très variable. On est conduit à penser que plus d'un de ces papillomes durs ne représentait qu'une production secondaire à un cancer en évolution. Dans le cas actuel, il semble bien que le papillome dur doive être histologiquement et cliniquement considéré comme tumeur bénigne. Le cancer s'est-il alors développé d'une façon indépendante? La marche de la lésion, l'analogie histologique entre le papillome dur et le carcinome, parlent contre cette hypothèse. Il semble donc que le papillome se soit transformé en cancer. Cette transformation est à peine envisagée depuis la fameuse enquête de Lewin qui, comme toutes les statistiques, ne prouve rien, sinon que la transformation qui serait très rare d'après les chiffres, existe en réalité. La transformation cancéreuse ne se produisit que sur un point de la tumeur. Quelle est la cause de cette transformation, c'est difficile à dire. PAUL TISSIER.

Deux cas d'empyème unilatéral de toutes les cavités nasales accessoires. Considération sur le diagnostic et le traitement, par T. S. Flatau (de Berlin) (*Archivio ital. di ot. rin. e laring.*, février 1897).

L'auteur donne d'abord la relation de deux observations personnelles.

La première a trait à un homme de 50 ans chez lequel la narine droite était le siège d'une sécrétion purulente, parfois fétide, depuis dix ans. Douleurs dans toute la moitié correspondante de la tête, revenant par accès. Inappétence, nausées, vertiges. Changements notables dans le caractère qui est devenu irascible avec pé-

riodes de dépression psychique. L'examen du nez ne permet pas de constater l'existence de lésions bien caractéristiques.

L'auteur pratique l'ouverture des sinus ethmoïdal, maxillaire et sphénoïdal, et leurs cavités sont trouvées pleines de pus. Il en fut de même quelque temps après pour le sinus frontal. Après huit mois de traitement, guérison.

La seconde observation concerne un homme de 32 ans. A la suite de l'influenza, survenue il y a cinq ans, une sécrétion purulente fétide se produit dans la fosse nasale droite. Céphalée intense.

A l'examen rhinoscopique : polypes du côté droit. Les sinus maxillaire et frontal restent obscurs à l'éclairage électrique.

L'auteur ouvre les sinus ethmoïdal, sphénoïdal, maxillaire et frontal qui sont trouvés malades. Après six mois de traitement, guérison.

L'auteur signale ensuite les bons résultats qu'il a obtenus avec les rayons X qui lui ont permis de bien délimiter certaines lésions. Il fait remarquer en outre que, dans la plupart des cas, les symptômes vraiment caractéristiques manquent. Cependant il est nécessaire de faire un diagnostic précoce afin d'éviter des complications graves.

H. DU F.

II. — *LARYNX*

Sur les nerfs sécréteurs des glandes muqueuses du larynx et de la trachée, par P. Kokin (*Pflüger's Archiv.* Bd LXIII, p. 622).

En excitant le nerf laryngé supérieur, K. a obtenu chez le chien et le chat une augmentation de la sécrétion des glandes muqueuses de la trachée et du larynx. L'excitation du laryngé inférieur a le même effet chez le chat. L'excitation des filets sécréteurs d'un côté provoque aussi une suractivité fonctionnelle des glandes du côté opposé.

Aux fibres qui procèdent aux phénomènes de sécrétion sont associées des fibres centripètes dont l'excitation transmise par le nerf vague arrive au centre qui commande à la sécrétion du mucus les muqueuses laryngo trachéales. Les excitations locales (thermiques, électriques, mécaniques) de la muqueuse déterminent une augmentation de la sécrétion au niveau du point où porte l'excitation. Appliquées localement, la pilocarpine et la cocaïne augmentent la sécrétion du mucus, l'atropine la diminue.

PAUL TISSIER

Etude des voyelles par la photographie des flammes manométriques, par MARAGE. (Académie de médecine, 16 novembre 1897).

L'auteur a continué, au laboratoire de Marey, les expériences qu'il avait entreprises en photographiant les flammes manométriques vibrant sous l'influence des voyelles parlées ou chantées. Voici les principaux résultats qu'il a obtenus :

1° Chaque voyelle parlée est toujours caractérisée par un même groupe de flammes, et on a les voyelles à une flamme : I, U, OU, à deux flammes : E, EU, O ; à trois flammes : A.

Ce qu'il y a de curieux, c'est que cette classification correspond à celle de Grassmann, de Helmholtz, et aux tracés obtenus par L. Hermann, bien que les méthodes de recherches soient absolument différentes.

2° En parlant chaque voyelle devant la capsule, on obtient un certain nombre de flammes ; chacune correspond à une vibration double, on peut donc compter leur nombre, ce qui donne la vocable correspondante. La vocable est fixe pour chaque voyelle et pour chaque expérimentateur si la façon de prononcer reste à peu près la même ; chaque voyelle est donc caractérisée, plus par son tracé qui ne change pas, que par sa vocable qui varie entre certaines limites.

3° On peut, en combinant la voyelle A avec I, U, OU, obtenir les tracés caractéristiques, des voyelles à deux flammes : È, EU, O ; on a les équations : A + I = E ; A + U = EU ; A + OU = O. On pourrait expliquer ainsi pourquoi les paroles sont mal entendues dans les chœurs, deux voyelles en se superposant pouvant donner naissance à une troisième.

4° Dans les voyelles chantées, la flamme caractéristique, et par conséquent la vocable, disparaît ; et il n'y a aucune différence entre les vibrations d'un diapason et celles de la voix chantée. On comprend alors pourquoi on a cherché en vain la vocable dans la voyelle chantée puisque la vocable n'est pas perceptible. Ceci explique, non-seulement les désaccords entre les divers expérimentateurs, mais encore pourquoi la voix chantée est généralement moins bien comprise que la voix parlée : en effet, le chanteur conserve la note et lâche la vocable, c'est-à-dire la voyelle, tandis que l'orateur conserve la vocable et lâche la note.

G. LAURENS.

De l'occlusion de la glotte pendant la déglutition, par S. J. Meltzer. (*Brit. med. journ.*, 1897, p. 1883).

De nombreuses expériences ont été faites par M. sur des rats ; l'acte de la déglutition était provoqué par divers moyens : en versant de l'eau dans la bouche, soit en chatouillant le voile du palais à travers une boutonnière pratiquée dans la membrane hyo-thyroïdienne ou simplement par la bouche ; soit en excitant la muqueuse du larynx en particulier dans la région de la glotte, soit enfin en excitant directement le bout central du nerf laryngé ; les mouvements de la glotte furent observés soit par la trachée, soit par la face supérieure — on put ainsi s'assurer que tout mouvement de déglutition provoquait la fermeture complète de la glotte. *L'occlusion de la glotte marque le début de la déglutition* et se produit simultanément avec la contraction des muscles stylo-hyoïdien ; cette dernière précède toujours la contraction des constricteurs du pharynx, de sorte qu'il n'est pas possible de considérer l'occlusion de la glotte comme une conséquence de la constriction pharyngée ; d'ailleurs le pharynx se contracte lorsque le bol alimentaire a déjà dépassé l'entrée du larynx, si bien que l'occlusion de la glotte n'aurait plus de raison d'être en tant que moyen de protection des voies respiratoires. Un second point établi par ces expériences est celui-ci : tout mouvement incomplet de déglutition, l'ébauche de l'ascension du larynx, de la contraction des stylo-hyoïdien, est accompagné d'une occlusion incomplète de la glotte. L'analyse de l'occlusion de la glotte montre qu'il se produit une adduction vive des cordes vocales et des cartilages aryténoïdes, puis immédiatement une inclinaison de ces cartilages en avant, si bien qu'ils viennent presque au contact de la paroi antérieure du larynx, puis enfin l'ascension du larynx dans son ensemble. En négligeant les détails, on voit un mouvement d'abaissement de la paroi postérieure du larynx suivi d'une ascension de l'ensemble.

Sur le larynx séparé de l'os hyoïde par la section des muscles, séparé du pharynx, ne tenant au corps que par la trachée et les nerfs, on observe tout aussi bien les mouvements de la glotte à la suite d'une excitation du voile du palais. Si les constricteur du pharynx, l'ascension du larynx, l'abaissement de l'épiglotte jouent un rôle dans la protection des voies respiratoires, ce rôle est secondaire ; la contraction de la glotte est probablement plus facile, plus longuement maintenue, mais elle n'est pas sous la dépendance de ces divers phénomènes. Quant à l'aspiration tra-

chéale à laquelle quelques auteurs ont subordonné l'occlusion de la glotte, aspiration qui serait due à une courte inspiration précédant l'acte de la déglutition — il n'y a qu'à observer que les expériences dont il vient d'être question ont été faites sur des animaux trachéotomisés — l'aspiration trachéale était donc impossible. M. N. W.

Expérience personnelle sur une affection maligne du larynx, par C. Fleming. (*Lancet*, 16 octobre 1897).

Auto-observation. Médecin âgé de 49 ans, n'ayant eu aucune affection maligne dans sa famille. Deux ans auparavant il observa un enrouement et un affaiblissement de la voix. Aucune autre gêne que l'assourdissement de la voix ; ni douleur, ni dysphagie, santé générale excellente. En novembre 1895, il consulta Sir Felix Semon qui découvrit une petite tumeur sur la corde vocale gauche ; mais jusqu'à Juillet 1896, les accidents furent insuffisants pour permettre d'établir un diagnostic. Une opération exploratrice fut alors décidée et Butlin la conseilla également.

On notera avec intérêt que les amis du malade, tant les confrères que les profanes, furent opposés à tout projet d'intervention. Malgré tout, le 21 juillet 1896, on fit la trachéotomie, la laryngo-fissure et on excisa toute la corde vocale gauche. La convalescence fut brève et la voix recouvra son timbre. Au microscope on reconnut un carcinome à cellules squameuses typiques. SAINT CLAIR THOMSON.

Prolapsus du sinus de Morgagni, par H. Koschier. (*Wien. klin. Woch.*, 1897, p. 817).

L'auteur a étudié cliniquement et histologiquement 19 cas de prolapsus dans l'espace de six ans à la clinique du Prof. Stoerk ; un cas a été de plus trouvé à l'autopsie et étudié en détail. Divers processus anatomo-pathologiques peuvent aboutir à ce qui devient cliniquement le « prolapsus du sinus de Morgagni », mais ce n'est jamais un simple renversement de la muqueuse ; il y a toujours néoformation solide partant de la paroi du sinus, prolifération du tissu sous-épithélial ou sous-muqueux ; il peut s'agir d'une inflammation aiguë, d'œdème, ou bien d'hyperplasie inflammatoire chronique ; la tumeur peut être solide ou bien contenir des kystes par rétention ; on conçoit que la muqueuse du sinus puisse ne pas suffire à revêtir la tumeur et la muqueuse

du voisinage est alors déplacée à son tour, surtout celle de l'appendice ; une fois la tumeur constituée, son augmentation est fatale par suite des troubles circulatoires qui la congestionnent passivement. Il va de soi que la tuberculose et la syphilis peuvent donner lieu à la formation de tumeurs qui simulent le prolapsus simple.

Sur les dix-neuf malades traités à la clinique, quatre offraient un prolapsus bilatéral, trois siégeaient à gauche, onze à droite ; l'examen histologique a été fait sur des coupes de toutes ces tumeurs excisées et plusieurs dessins dans le texte de l'article nous en montrent la structure : tissu cellulaire à larges mailles avec des ilots de cellules, de nombreux vaisseaux, des traces d'hémorrhagies interstitielles anciennes et récentes, des glandes en voie de transformation kystique et des kystes constitués.

M. N. W.

Injections trachéales (*Lancet*, 4 septembre 1897).

Article commentant un travail de J. A. Thompson publié dans le *Journal of the American medical Association* (26 juin). Les conclusions de cet auteur étaient favorables à cette méthode de traitement. Il considère qu'il y a plusieurs raisons pour empêcher le développement de ce procédé et que la principale est que peu de médecins sont familiarisés avec le traitement des affections des voies respiratoires supérieures. Lorsqu'elles sont bien administrées, les injections trachéales causent peu de désagrément. Les meilleures solutions sont le menthol (2 %), le gaïacol (1 %), la créosote (1 %), et le camphre de (2 à 3 %). On emploiera soit les huiles de pétrole légères, soit l'huile d'olive.

SAINT-CLAIR THOMSON.

Injections trachéales, par Colin Campbell (*Lancet*, 11 septembre 1897).

A propos de l'article inséré dans la *Lancet* le 4 septembre, l'auteur dit qu'il a développé la plupart des arguments dans un article publié dans les *Médico Chirurgical Transactions*, vol. 78, 1894.

Il considère que l'huile d'olive n'est pas le meilleur véhicule pour faire aboutir le fluide médicinal aux poumons. Pour faire absorber les remèdes par le tissu pulmonaire, C. injecte toutes les semaines un litre de fluide dans la trachée des malades. S'il n'est pas absorbé, que devient-il ?

SAINT-CLAIR THOMSON.

Un cas de rupture de la trachée ; autopsie, par J. Alcock (*Lancet*, 25 septembre 1897).

Le malade était un individu vigoureux qui reçut un fort coup sur la trachée. A son entrée à l'hôpital, il était légèrement cyanosé, la respiration était difficile et parfois striduleuse. Il était impossible d'examiner la trachée ou le larynx en raison de l'emphysème chirurgical. Le traitement fut expectatif, car le malade, après avoir eu un peu de pneumonie, continuait à se trouver mieux ; il semblait même complètement hors de danger, lorsque onze jours après l'accident, il poussa tout à coup un cri, deux ou trois pintes de sang sortirent de sa bouche et il succomba en moins de dix minutes.

A l'autopsie, on constata une rupture complète de la trachée entre les neuvième et dixième anneaux. Deux pouces séparaient les parties rompues, l'extrémité supérieure du fragment inférieur était à un pouce et demi au-dessus de la tête du sternum. Une cavité abcédée remplie de caillots sanguins entourait les portions affectées. Aucune des grandes artères n'était lésée ; il est probable que le sang venait d'une ulcération d'une grosse veine, peut-être de l'innommnée gauche.

Pas d'examen laryngoscopique. SAINT-CLAIR THOMSON.

Autoplastie pour perte de subtance étendue de la trachée, par König (26e Congrès de la Société allemande de Chirurgie, 24 avril 1897, *in Gaz. hebd. de méd. et chir*).

König a pratiqué cette opération chez une malade qui, ayant subi une trachéotomie, portait depuis plusieurs années une très longue canule. Une incision médiane allant jusqu'au sternum, ayant montré que la partie inférieure du larynx et presque toute la trachée étaient remplacées par un canal fistuleux tapissé de granulations, on excisa ce canal, puis, après avoir rapproché le fragment inférieur de la trachée du fragment supérieur du larynx, on réunit ces deux organes au moyen de quelqnes sutures établies sur la circonférence externe de la trachée, plus élevée en arrière qu'en avant. Dans la seconde opération faite quelques semaines plus tard, il vit se réunir définitivement les deux fragments du tube respiratoire qui s'étaient de nouveau un peu écartés, et on combla la perte de substance qui subsistait encore à la partie antérieure de la trachée par un lambeau emprunté au sternum. On réussit enfin, dans une troisième intervention, à combler tout à fait la lacune au moyen d'un lambeau ostéo-pé-

riosté emprunté à la clavicule. La couche osseuse de ce lambeau s'élimina rapidement et ce fut le périoste seul qui fournit la paroi antérieure de la trachée. Aujourd'hui la malade est entièrement guérie, mais elle ne peut pas parler à haute voix, les cordes vocales ayant été déjà détruites avant une première intervention.

König (fils), qui a fait avec succès cinq opérations plastiques sur la trachée pense que les petites pertes de substance intéressant dans la plupart des cas le cartilage cricoïde et les premiers anneaux de la trachée, doivent être soumises à l'autoplastie au moyen d'un lambeau cutanéo-cartilagineux emprunté au cartilage thyroïde, tandis que les ouvertures plus étendues de la trachée ne peuvent être guéries que par l'autoplastie à l'aide d'un lambeau ostéo-périosté. On sera obligé parfois, dans les cas de destruction circulaire de la trachée, d'attirer préalablement ce canal vers le larynx.

Quant à la résection de l'extrémité supérieure de la trachée, il estime que cette opération ne peut être pratiquée d'une manière idéale, c'est à-dire avec suture immédiate et sans l'emploi d'une canule, sauf dans les cas où le cartilage cricoïde est en bon état, G. LAURENS.

Contribution à l'étude des tumeurs de la trachée, par HANS KOSCHIER. (*Wien. klin. Woch.*, 1897, p. 1006).

Femme de 41 ans, enceinte de sept mois, à sa treizième grossesse ; elle se présente à la clinique du Prof. Stoerk à cause d'une dyspnée graduellement croissante, datant de peu de mois ; l'inspiration est accompagnée d'un bruit de sténose et de tirage ; l'examen laryngoscopique montre les voies respiratoires supérieures absolument normales. Une tumeur se voit fort nettement au-dessous du quatrième anneau de la trachée, obstruant cette dernière au point de ne laisser qu'une étroite fente entre la paroi gauche et le néoplasme (une figure nous montre cette image laryngoscopique). Les organes voisins étant tous normaux on diagnostique une tumeur primitive de la trachée, fibrome ou sarcome, vu sa surface unie. La malade ne consentit pas à la laryngotomie proposée, de sorte que l'ablation fut tentée et réussit du premier coup par les voies naturelles, à l'aide d'une anse galvanocaustique ; lorsque la tumeur enlevée, de 9 millimètres de diamètre, fut retirée, le diagnostic de sarcome parut encore plus probable, mais on découvrit au niveau du sixième anneau

trachéal une autre tumeur plus volumineuse encore ; elle fut extirpée le lendemain de la même manière, la base d'insertion bien cautérisée et l'hémorrhagie abondante arrêtée par les inhalation froides d'alun ; l'opérée quitta l'hôpital au bout de quatre jours.

L'examen histologique fort minutieux fait conclure à un endothéliome développé aux dépens des vaisseaux lymphatiques ; la tumeur était évidemment unique, bilobée à base d'insertion très large. M. N. W.

Administration des anesthésiques à travers une plaie trachéale, par T. Annandale (*Lancet*, 6 novembre 1897).

Dans les opérations nécessitant la trachéotomie préalable, le malade peut être chloroformé en introduisant un tube de caoutchouc passant de l'orifice de la canule trachéale dans un verre contenant une éponge ou de l'ouate imbibée d'un anesthésique. Les avantages de ce procédé sont : 1° sa simplicité ; 2° la facilité avec laquelle le tube peut être détaché de la canule, pour nettoyer cette dernière ; 3° il permet l'anesthésie à distance sans entraver l'opération ; 4° l'anesthésique n'irrite pas autant les voies aériennes que lorsqu'il est inhalé directement à travers la canule. Figure reproduisant le mécanisme. SAINT-CLAIR THOMSON.

Enlèvement d'un corps étranger des voies respiratoires d'un enfant de 4 ans, par Noltenius (*Arch. f. Laryngologie*, Bd VI, Nept. I, p. 155).

Il s'agissait d'une grosse perle à facettes qui se logea à l'origine d'une bronche de premier ordre, et qui déterminait le bruit donné comme pathognomonique par Schrötter (Flopp). La trachéotomie fut pratiquée et, comme au bout de cinq jours de tentatives vaines de mobilisation au cathéter, la perle se mobilisa à la suite d'un accès de suffocation, on put la retirer avec une pince de la trachée, l'enfant étant maintenu pendant ce temps la tête pendante.

PAUL TISSIER.

III. — *ŒSOPHAGE, CORPS THYROIDE, COU, ETC.*

Un cent resté dans l'œsophage d'un enfant durant deux mois, par E. King (*Canadian practitioner*, 1897, *in Arch. of Pediatrics*, 1897, p. 648).

Une pièce de monnaie, un cent, fut avalée par une enfant de 3 à

4 ans, et ne put être retrouvée après l'accident, de sorte que l'on supposa le corps étranger descendu dans l'estomac. Pourtant l'enfant refusait tout aliment solide, avalait difficilement les liquides et finit par dépérir ; au bout de deux mois, l'auteur vit l'enfant, fit une photographie Roëntgen qui permit de reconnaître la présence du *cent* dans l'œsophage à la hauteur de l'articulation de la cinquième côte avec le sternum et retira le corps étranger sans peine. L'exposition aux rayons X avait duré quatre minutes.

M. N. W.

Tachycardie déterminée par un corps étranger de l'œsophage, par LEHMAN (Soc. anat. de Paris, p. 954, 1897).

A l'autopsie d'un tuberculeux qui présenta de la tachycardie terminale, L. trouva une pièce de vingt francs arrêtée dans l'œsophage et déviant le nerf pneumogastrique qui était comprimé entre la pièce d'or et les ganglions hypertrophiés du médiastin.

A. G.

Corps étranger enclavé dans les voies aériennes pendant neuf ans ; opération ; extraction, guérison, par J. L. BULNH et R. LAKE (*Lancet*, 15 septembre 1897).

D'après l'observation, il appert qu'un fragment d'os de mouton aurait pénétré dans la bronche droite du malade. Après que le spasme et les premiers accidents aigus eurent disparu, le corps étranger ne sembla pas provoquer d'autres troubles que le retour régulier d'une toux hivernale. Cet état de choses dura huit ans, au bout desquels apparurent une toux violente, des hémoptysies, et l'on vit ensuite que le corps étranger pénétrait de la bronche dans la trachée. La voix devint rauque et la dyspnée s'accentua, le malade fut présenté à une société laryngologique comme étant atteint d'une sténose trachéale d'origine spécifique. Lake diagnostiqua un corps étranger de la trachée, qu'il retira par la trachéotomie. C'était un os de mouton dur et extrêmement mince.

Les auteurs ont annexé à leur article une bibliographie très complète comprenant tous les cas observés durant ce siècle dans lesquels le corps étranger séjourna au moins une année, et où la guérison suivit soit l'opération soit l'expulsion spontanée Ils ont recueilli trente-et-une observations de ce genre. Seulement dans 3 cas le corps étranger demeura en place plus de neuf ans.

SAINT-CLAIR THOMSON.

Traitement rationnel des plaies du cou (cut-throat) par la suture immédiate de toutes les parties sectionnées, par H. Morris (*Lancet*, 5 juin 897).

L'auteur pense que l'ancienne coutume de laisser les plaies de la gorge guérir à découvert par la granulation et la cicatrisation est encore enseignée dans les écoles et dans quelques traités. Le procédé recommandé par Morris abrège la convalescence, permet au malade de parler et d'avaler naturellement quelques heures après l'accident, au lieu d'être nourri pendant quelques jours, ou même durant une ou deux semaines, au moyen d'un tube œsophagien ; cette méthode empêche la toux, et le rejet des aliments, de la salive et de la sécrétion des bronches à travers la plaie ; elle permet au malade de maintenir un bandage sur la blessure plusieurs jours de suite, et ne donne lieu à aucun des anciens risques d'incurvation des angles, de rétrécissements ou de fistules. Le procédé autrefois en usage n'était tolérable qu'au temps où les chirurgiens étaient moins familiarisés avec l'hémostase, le drainage et l'antisepsie.

Les bords à vif de la trachée doivent être retenus par de fines sutures de soie qui ne doivent pas pénétrer dans la muqueuse. On ne peut prêter trop d'attention au soigneux ajustement de la plaie aux angles de la blessure dans le tube à air. Les tissus doivent être retenus par des sutures profondes. On insérera un très petit drain des deux côtés, près des extrémités externes de la plaie superficielle, mais non au voisinage de la ligne médiane de la trachée. L'ancienne méthode de tenir la tête penchée durant le traitement est très importante pour prévenir la tension des sutures. Le principe de la suture immédiate est recommandé par J. E. Platt (*Brit. méd. journ.*, 8 mai 1897).

SAINT-CLAIR THOMSON.

La vérification des antitoxines (*Lancet*, 14 août 1897).

De temps en temps, la *Lancet* (voir n° du 18 juillet 1896) insiste vivement sur l'essai de certaines antitoxines employées pour le traitement de la diphthérie et du tétanos, surtout la première, avant de les livrer à ceux qui doivent s'en servir. Le gouvernement décline toute intervention en la matière, disant qu'il doit prévenir les maladies mais non les soigner. La *Lancet* a appris avec satisfaction que les Collèges Royaux de Médecine et Chirurgie vont s'arranger pour vérifier l'antitoxine qui leur sera envoyée et l'accompagneront d'un certificat de force et de pureté.

SAINT-CLAIR THOMSON.

Augmentation de la diphthérie à Londres (*Lancet*, 14 août 1897).

Il est lamentable qu'en dépit des précautions sanitaires, la diphthérie devienne toujours plus fréquente à Londres. Actuellement cette affection est cinq fois plus mortelle que la scarlatine, malgré la diminution des décès depuis l'emploi du traitement antitoxique. Ce sujet mérite de patientes recherches et une chose importante serait le diagnostic précoce suivi du traitement.

SAINT CLAIR THOMSON.

Un cas de gomme de l'isthme de la glande thyroïde, ulcération, œdème laryngien, laryngo-trachéotomie, guérison, par Bruce Clarke (*Lancet*, 14 août 1897).

On a publié très peu de cas de gommes de la glande thyroïde. Demme a observé ce fait au cours de la syphilis héréditaire et Wolfler mentionne une observation de Navratil.

La malade dont il s'agit, âgée de 38 ans, ayant été soignée antérieurement pour la syphilis, fut reçue pour de la fièvre et de la dyspnée. Sur la ligne médiane du cou antérieurement, on remarquait un gonflement cylindrique dur, s'étendant de l'os hyoïde au sommet du sternum, de sorte que l'on ne distinguait pas les cartilages thyroïde et cricoïde. Le gonflement se modifiait durant la déglutition ; sa partie supérieure était ulcérée et offrait le type d'un ulcère gommeux. Au laryngoscope la muqueuse laryngée apparaissait très rouge, mais peu œdématiée. On administra de l'iodure de potassium ; mais la maladie progressa la dyspnée augmenta et il survint un violent œdème du côté gauche du larynx. Durant une crise de dyspnée, on pratiqua la laryngo-trachéotomie sans anesthésie. Le cartilage cricoïde et les deux ou trois anneaux supérieurs de la trachée furent excisés après qu'on eut pénétré à une profondeur d'un pouce et demi dans la matière gommeuse dure. Le malade se rétablit et put se dispenser de porter une canule. Pas de signe de myxœdème au bout de six mois. SAINT-CLAIR THOMSON.

Enucléation massive des goîtres, par Poncet (de Lyon) (Académie de médecine, 20 octobre 1896).

Poncet pratique cette énucléation massive quand le parenchyme thyroïdien a complètement disparu, ou tout au moins s'est atrophié pour faire place à des tumeurs plus ou moins volumineuses, multiples, qui se sont substituées à lui. L'auteur décrit son procédé opératoire. G. LAURENS.

Quatre cas de goître traités par une opération et certains accidents pouvant suivre l'intervention, par A. J. Rodocanachi (*Lancet*, 9 octobre 1897).

Les symptômes sur lesquels l'auteur désire attirer l'attention sont surtout l'agitation, l'accélération du pouls, la respiration rapide, accompagnés d'une dépression mentale considérable, entraînant parfois la mort. A l'autopsie d'un cas, une dissection soigneuse du cou démontra qu'aucun nerf essentiel n'était attaqué. Le lobe restant de la glande thyroïde était extrêmement affecté, au même point que la partie excisée. La trachée offrait des signes de compression, mais elle n'était pas obstruée à l'intérieur ni par du sang, ni par des sécrétions. Les autres organes étaient normaux. La pathologie est discutée, et l'auteur conclut qu'aucune des recherches importantes faites à ce sujet ne fournit d'objection fondamentale aux propositions suivantes : 1° Les accidents décrits sont semblables à ceux du goître exophthalmique ; 2° ils sont dus à l'absorption par les lymphatiques dans la circulation d'une sécrétion thyroïdienne pervertie, et non à l'absence de thyroïde normale ; 3° dans les cas où l'on observe fréquemment ces symptômes après la thyroïdectomie, par exemple après l'opération du goître exophthalmique ; ils proviennent de l'évacuation de la sécrétion au cours du traitement ; et de sa pénétration dans le kyste à travers la plaie. Aussi le chirurgien devra-t-il veiller autant à ce que le contenu du kyste thyroïdien n'entre pas dans la plaie qu'il a l'habitude de le faire pour les tumeurs abdominales fluides. Si les accidents se prononçaient, l'auteur croit qu'on obtiendrait de bons résultats des injections hypodermiques de morphine.

SAINT-CLAIR THOMSON.

Sur la résection totale du grand sympathique cervical dans le goître exophthalmique, par M. Faure (de Paris) (Congrès français de chirurgie, octobre 1897).

L'auteur rapporte trois observations. Dans la première il a obtenu une amélioration de l'état général. Dans la seconde, la diminution de l'exophthalmie, la dernière malade a succombé au chloroforme.

M. Faure insiste sur les dangers de l'anesthésie chloroformique au cours des interventions qui intéressent le sympathique cervical ; quant aux résultats thérapeutiques, ils paraissent assez nets pour ne pas s'abstenir d'opérer.

LOMBARD.

Traitement chirurgical du goître exophthalmique, par Jonesco (de Bucharest) (Congrès français de chirurgie, octobre 1897).

Après avoir passé en revue les résultats des différentes interventions préconisées contre le goître exophthalmique, J. admet que la résection totale du sympathique cervical, y compris le ganglion cervical inférieur, est l'opération de choix et se recommande par sa bénignité, sa facilité et son efficacité. LOMBARD.

Traitement chirurgical du goître exophthalmique, par Doyen (Congrès français de chirurgie, octobre 1897).

L'auteur ne reconnaît pas à la résection du sympathique cervical l'efficacité que lui prêtent ses partisans. La thyroïdectomie rapidement exécutée est moins dangereuse et semble devoir être le procédé de choix.

Discussion : M. Sorel, M. Abadie. LOMBARD.

De la nature des glandes parathyroïdiennes, par H. Cristiani et S. Ferrari (*Bulletin de la Société de biologie*, p. 885, 1897).

Les rapports embryologiques, histologiques et physiologiques qui existent entre les glandes et les glandules thyroïdiennes sont encore loin d'être connus malgré les expériences de Gley. Les auteurs ont fait sur le rôle physiologique des glandes et glandules des recherches qu'ils publieront ultérieurement. Ils se contentent, dans la note présente, d'établir une non-identité histologique et embryologique entre les glandes et les glandules thyroïdes.

Les glandules thyroïdes greffées ne prenaient pas le caractère anatomique des glandes greffées, elles ne reviennent pas à la structure normale des glandes, le tissu reste embryonnaire et il ne prend pas le caractère de tissu thyroïdien adulte normal.

A. G.

Epithéliomes branchiogènes du cou et épithéliomes aberrants de la thyroïde, par Berger. (Onzième Congrès français de chirurgie, octobre 1897).

B. a opéré une femme de 26 ans qui présentait une tumeur cancéreuse ulcérée du cou. Cette tumeur s'étendait d'une part du bord inférieur de la mâchoire à la clavicule et au sternum qu'elle débordait ; d'autre part de la nuque où elle pénétrait profondément sous les muscles, à la ligne médiane antérieure au niveau de laquelle elle repoussait le larynx et la trachée en sens opposé. Elle était indépendante des organes de la région sur

lesquels elle était mobile. Fluctuante en arrière, elle présentait en avant un envahissement manifeste de la peau et des ulcérations végétantes caractéristiques, donnant lieu à d'abondantes hémorrhagies. Cette tumeur avait mis six ans à se développer. Elle ne pouvait être considérée que comme un épithéliome et B. souleva l'hypothèse d'une origine embryonnaire se rattachant au développement de la région.

Au cours de l'ablation de la tumeur, qui fut très difficile, on put constater sa fusion complète avec la jugulaire interne, qu'il fallut enlever dans toute sa longueur en dénudant, dans la même étendue, la carotide et le pneumogastrique. La guérison se fit sans incident, très lentement, en raison de l'étendue de la perte de substance.

La tumeur était formée de masses d'aspect gélatineux. Histologiquement, elle était constituée par des vésicules indépendantes les unes des autres et présentant la structure des vésicules du corps thyroïde. Dans l'intérieur des vésicules font saillie des végétations tapissées par l'épithélium de revêtement des follicules. On retrouve en somme tous les caractères de l'épithéliome du corps thyroïde décrit en 1865 par Cornil. Il s'agit donc incontestablement d'un épithéliome thyroïdien, ayant pris son origine en dehors de la glande thyroïde, c'est-à-dire vraisemblablement aux dépens de débris épithéliaux parathyroïdiens qu'une aberration a semés dans le tissu cellulaire profond du cou, de même que les épithéliomes branchiogènes de Volkmann procèdent des débris épithéliaux des fentes branchiales. On doit donc, dans les épithéliomes profonds du cou ou tumeurs de la gaîne vasculaire de Langenbeck, distinguer deux variétés anatomiques distinctes : les épithéliomes branchiogènes et les épithéliomes thyroïdiens aberrants.

G. LAURENS.

ERRATUM

Le Dr Bonain, de Brest, nous prie de faire les rectifications suivantes au sujet de ses deux communications analysées dans le compte-rendu de la *Société française d'otologie*, etc., paru dans le n° de juin.

1° Page 616, à propos du cas d'*intubation du larynx*, il s'agit d'un enfant de 7 mois et non de 7 jours ;

2° Page 632, anesthésie de la membrane du tympan, la formule :

Phénol	2 grammes
Menthol.	} àà 50 centigrammes
Chl. de cocaïne	

semble donnée comme définitive. Or, l'auteur a dit qu'ayant employé

cette formule au début de ses expériences, il l'avait trouvée caustique en quelques cas, ce qui l'avait conduit à employer un mélange moins riche en acide phénique tel que le suivant :

Phénol.	2 grammes
Menthol	} ãa 1 gramme
Chl. de cocaïne . . .	}

mélange qui lui semblait exempt de propriétés caustiques pour la membrane du tympan. B. emploie actuellement, sans le moindre inconvénient, le mélange à parties égales de phénol, de menthol et de cocaïne qui détermine l'insensibilisation complète de la membrane dans l'espace de 3 à 5 minutes.

NOUVELLES

XIIIe CONGRÈS INTERNATIONAL DE MÉDECINE

Paris, 2-9 août 1900.

Nous rappelons à nos lecteurs que le XIIIe Congrès international de médecine se réunira à Paris, le jeudi, 2 août 1900, sous la présidence du professeur Lannelongue. Il durera 8 jours.

Ce Congrès comporte une section spéciale et antérieure d'otologie, rhinologie et laryngologie. Celle ci est elle-même subdivisée en deux sections secondaires, l'une consacrée à l'*otologie*, l'autre, à la *rhinologie et à la laryngologie*.

Nous leur rappelons également que :

Toute communication ou demande de renseignements d'*ordre scientifique* doit être adressée :

1° pour la *section d'otologie*, à M. le Dr Castex, 30, avenue de Messine, à Paris ;

2° pour la *section de rhinologie et de laryngologie*, à M. le Dr Lermoyez, 20 *bis*, rue La Boëtie, à Paris.

Toute demande de renseignement ayant trait au *côté matériel du Congrès* (tarifs de chemin de fer, séjour à Paris, etc.), doit être adressée à M. le Dr Chauffard, secrétaire général du Congrès, 21, rue Saint-Guillaume, à Paris.

Les *communications* au Congrès pourront être faites en allemand, en anglais et en français.

Le français est la seule langue admise pour les *rapports*.

Notre collaborateur et ami, le Dr Paul Koch, président de la Société des Sciences médicales du Grand Duché de Luxembourg s'occupe des préparatifs de propagande pour le XIIe Congrès international de médecine qui se tiendra en 1900, à Paris. Le Luxembourg y sera représenté comme grande nation et le Dr P. Koch figurera avec son secrétaire comme président de la section luxembourgeoise au Congrès, ce qui ne l'empêchera pas de faire partie de la section de laryngologie.

Le Dr Walb, professeur extraordinaire d'otologie, à Bonn, vient d'être nommé professeur ordinaire honoraire.

La 6e session de la réunion des laryngologistes de l'Allemagne du sud se tiendra, en 1899, à Heidelberg.

Le Dr Edmond Victor Meyer a été nommé docent de laryngologie à l'Université de Berlin.

A la réunion de la section de laryngologie et otologie de l'*Association Médicale américaine*, tenue à Denver, du 7 au 10 juin, ont été élus pour 1899 : *président* : E. Mayer (New-York) ; *secrétaire* : C. R. Holmes (Cincinnati).

On a fondé une clinique universitaire pour les maladies de l'oreille et de la gorge, à Copenhague ; le Dr E. Schmiegelow en a été nommé directeur.

L'association française, pour l'avancement des sciences, se réunit à Nantes, le 4 août. Le Prof. Lépine, de Lyon, préside la section de médecine. Parmi les communications inscrites au programme, nous relevons :

A. Cartaz (Paris). Du spasme œsophagien. — Chauveau (Paris). Variétés de glossodynie. — Texier (Nantes). Observation de laryngologie.

ASSOCIATION DE LA PRESSE MÉDICALE FRANÇAISE

Secrétariat général : 93, boulevard Saint Germain, Paris.

Réunion du 1er juillet 1898.

Le 1er juillet 1898 a eu lieu la 41e réunion de l'*Association de la Presse Médicale*, sous la présidence de M. Cornil. Vingt-cinq personnes y assistaient.

1° *Exposition de 1900.* — M. le président a fait part des démarches faites par le Bureau de l'Association auprès du Directeur général de l'Exposition de 1900. M. Picard a promis de donner une récompense aussitôt qu'il le pourrait ;

2° *Club médical de Paris.* — M le Dr Doléris a fait un rapport sommaire sur l'organisation future de ce club et a rappelé qu'on vient d'en fonder un à Berlin, sous la présidence de M. Lassar, à l'exemple de ce qui existe depuis longtemps, à Vienne et à Londres ;

La discussion a été renvoyée au mois d'octobre. Les futurs statuts seront imprimés et distribués, avant la prochaine réunion, à tous les membres, par l'intermédiaire du bureau ;

3° *Comptes de 1897.* — M. le trésorier fait approuver les comptes de l'année dernière. Après avoir liquidé l'arriéré (souscription Lafitte, 1,000 francs ; fêtes russes et réunions diverses, 700 francs), l'Association possédait en caisse, fin 1897, une somme de 550 francs environ.

Exposition internationale de 1900.

VISITE DES CHANTIERS

Le secrétaire général de l'*Association de la Presse Médicale* avait demandé à M. le Commissaire général de l'Exposition de 1900 :

1° De délivrer, aussitôt que faire se pourrait, des *Cartes d'entrée sur les Chantiers de l'Exposition*, aux membres de l'*Association de la Presse Médicale* qui en feraient la demande expresse ;

2° De délivrer, dès l'ouverture de l'Exposition de 1900, des *Cartes d'entrée à l'Exposition* à tous les membres de cette Association ;

3° De vouloir bien réserver à ladite Association un local spécial dans l'enceinte de l'Exposition, soit au Pavillon de la *Presse*, soit dans le Palais du Congrès, local où elle pourrait recevoir les médecins et savants étrangers.

M. le Commissaire général, par l'entremise de M. Gilles de la Tourrette, médecin en chef de l'Exposition, a répondu au président, M. le Dr Cornil :

1° M. le secrétaire de l'Association enverra au commissariat général la liste des membres de l'association. — Ceux d'entre eux, qui seraient désireux *de visiter les Chantiers*, voudront bien se rendre au commissariat, où M. le secrétaire général leur délivrera un permis de visiter. Munis de ce permis, ils se présenteront à l'un des postes médicaux de l'Exposition, où le médecin en chef mettra à leur disposition un interne pour la visite des Chantiers.

Le permis de visiter ne sera valable que pour la journée.

2° En ce qui concerne les autres questions, il sera répondu lors de l'attribution générale des cartes d'entrée, l'Exposition étant ouverte, et lorsque la distribution des locaux du Palais des Congrès aura été faite.

Le Secrétaire général :
Marcel Baudouin

Le 5e Congrès international pour l'étude des eaux potables et minérales, de la climatologie et de la géologie, se tiendra à Liège, du 25 septembre au 3 octobre 1898.

Les municipalités de Liège, Spa, Aix-la Chapelle, organisent des fêtes en l'honneur de leurs hôtes. La ville d'Ostende recevra les congressistes et le comité offre gracieusement le voyage à travers la Belgique aux membres étrangers qui prendront part à cette excursion.

Les chemins de fer belges feront une réduction de 50 % aux congressistes, de même que les Compagnies françaises et italiennes.

S'adresser, pour tous renseignements, au Dr Jorissenne, *secrétaire général*, Bd de la Sauvenière, 130, à Liège.

Les communications se feront en français, allemand, anglais, et néerlandais.

Vin de Chassaing (Pepsine et diastase) Rapport favorable de l'Académie de médecine, mars 1864. Contre les affections des voies digestives.

Bromure de potassium granulé de Falières. Approbation de l'Académie de médecine, 1871. Contre les affections du système nerveux. Le flacon de 75 grammes est accompagné d'une cuillère mesurant 50 centigrammes.

Phosphatine Falières. Aliment très agréable, permettant chez les jeunes enfants surtout, l'administration facile du phosphate bicalcique assimilable. Une cuillerée à bouche contient 25 centigrammes de phosphate.

Poudre laxative de Vichy. (Poudre de séné composée). Une cuillerée à café délayée dans un peu d'eau, le soir en se couchant. Excellent remède contre la constipation.

L'Eau de la Bourboule est éminemment reconstituante. Elle réussit dans tous les cas de bronchite chronique. En outre, les maladies de la peau cèdent à son usage en boisson, surtout si l'on y joint les compresses ou les lotions continuées avec persévérance.

Grains de Cèber. Poudre Manuel. Granules ferro-sulfureux Thomas.

L'eau de Gubler, Chatel-Guyon, tonique et laxative, relève les fonctions de l'estomac et de l'intestin.

Champagne eupeptique de Choubry. Dyspepsie et vomissements post-opératoires.

Sirops Laroze iodurés. Sont seuls bien supportés par l'estomac les iodures Laroze chimiquement purs à base de potassium, sodium, strontium et fer associés au sirop Laroze d'écorces d'oranges amères.

Sirops Laroze bromurés. Sont seuls bien tolérés les bromures Laroze, chimiquement purs à base de potassium, sodium, strontium et le Polybromure associés au sirop Laroze d'écorces d'oranges amères.

Sirop et Pâte Berthé à la *codéine*. — Calmants pectoraux et somnifères très efficaces contre toutes les souffrances des femmes et des enfants.

OUVRAGES ENVOYÉS AUX *ANNALES*

Ueber die Sondirung der Stirnhœhle (Sur le sondage des sinus frontaux), par M. Scheier (Tiré à part de la *Wiener med. Presse*, n° 10, 1898).

Zur Anwendung der Röntgenstrahlen für die Physiologie des Gesanges (Sur l'emploi des rayons Rœntgen pour la physiologie du chant), par M. Scheier (Tiré à part de l'*Allgem. med. Central. Zeitung*, n° 37, 1898).

Nouvelles communications sur l'application des rayons de Rœntgen en rhinologie et laryngologie, par M. Scheier (Extrait des *Arch. intern. de laryngol.*, 1898).

Contributo alla statistica dell'ascesso peri-tracheo-laringeo nei bambini descritto dal Massei (Contribution à la statistique de l'abcès péritrachéo-laryngien chez les enfants décrit, par Massei), par F. Egidi (Extrait du volume pour la 25e année d'enseignement chirurgical de F. Durante, Rome, 1898).

Intubation in Diphtheria (Tubage dans la diphthérie), par W. K. Simpson (Extrait du *Med. News.*, 19 mars 1898).

Verhandlungen der Laryngologischen Gesellschaft zu Berlin (*Comptes-rendus* de la Société Laryngologique de Berlin), fasc. 8, 8 janvier, 3 décembre 1897 (Impr. L. Schumacher, Berlin, 1898).

Bulletin de la Société de médecine de Rouen (2e série, vol. 11, Rouen, 1898).

Associazione di fenomeni isterici a lesioni organiche dell'orecchio (Phénomènes hystériques associés à des lésions organiques de l'oreille), par A. Trifiletti (Extrait du *Boll. di Grazzi*, 1898).

Handbuch der Laryngologie und Rhinologie (Manuel de laryngologie et rhinologie), de P Heymann (fasc. 23 et 24, A Hölder, éditeur, Vienne, 1898).

De la dysphagie douloureuse prolongée dans le diagnostic de la syphilis de l'arrière-gorge aux trois périodes, par P. Jourdanet (Broch. de 75 p., impr. P. Legendre et Cie, Lyon, 1898).

Erwiderung auf die Arbeit des Herrn, Dr F. Bruck, Berlin « Zur Thérapie der genuinen Ozaena » (Réponse à l'article du Dr F. Bruck, de Berlin, sur le traitement de l'ozène primitif), par H. Hecht (Tiré à part des *Archiv. f. laryngol.*, 8, Bd, h. 1, 1898).

Zur Casuistik der Fremdkörper im Ohre (Sur la casuistique des corps étrangers de l'oreille), par E. Fink (Tiré à part de la *Deuts. med. Woch.*, n° 27, 1898).

Ueber neuropathische Epistaxis (Sur les épistaxis névropathiques), par E. Fink (Tiré à part de « *die Heilkunde*, Vienne, 1898).

Das menschliche Gehörorgan (L'organe auditif de l'homme), par G. Bruhl (8 images topographiques avec texte explicatif, prix 6 mk. J. F. Lehmann, éditeur, Munich, 1898).

Quel doit être le traitement actuel de la diphthérie, par Roulin (Extrait des *Bull. et mém. de la Soc. de méd. et chir. prat. de Paris*, juin 1898).

Un nuovo metodo curativo della tuberculosi laringo polmonare. Nota preventiva (Nouvelle méthode de traitement de la tuberculose laryngo-pulmonaire. Note préliminaire), par R. Borgoni (Broch. de 8 p., Tipog. R. Pesole, Naples, 1898).

Them und lassen inder Behandlung etlicher der haüfigsten Ohraffectionen, par Haug (Munich, Seitz et Schauer, 1898).

Zur Kasuistik der otitis media diabetica, *Inaug. dissert.*, Karl Königsbauer (Munich, 1897).

Zur Hutchmisen'schen Trias, *Inaug. dissert.*, Gustav Krenzer (Munich. 1897).

Interne Krankheiten und ohraffectionen, par Haug (Tirage à part de la *Bibliothek der gesammten medicinischen Wissenschaften*).

Traumatische Ruptur des Trommelfells, Ludwig Jankau (Tirage à part de la *Deutsche Praxis*, n° 1, 1898).

Beitrag Zur Casuistik des Herpes zoster palati duplex, par Karl Wäldin (Tir. à part des *Archiv. für laryngologie*, vol. 7, 2e fasc.).

Zur Frage der Posticuslähmung (A propos de la paralysie des crico-aryténoïdiens postérieurs, par A. Kustner et J. Kartzenstein (Tiré à part des *Archiv. f. Lar.*, Bd 8, h. 1, 1898).

De l'irrigation naso-pharyngienne. Ses indications, son abus, ses dangers, par M Bourdesse (Broch. de 55 pages, impr. du Midi, Bordeaux, 1898).

Traitement des suppurations du sinus frontal (méthode Ogston-Luc en particulier), par R. Etiévant (Broch. de 71 pages, impr. P. Legendre et Cie, Lyon, 1898).

Le Gérant : G. Masson.

SAINT-AMAND (CHER). — IMPRIMERIE DESTENAY, BUSSIÈRE FRÈRES.

Tome XXIV. — N° 9. — Septembre 1898.

MÉMOIRES ORIGINAUX

I

NOTE SUR UN CAS D'ABCÈS CHRONIQUE DU VOILE DU PALAIS (1)

Par le Dr **Georges LAURENS**, ancien interne des hôpitaux de Paris, assistant d'otologie et de laryngologie à l'hôpital Saint-Antoine.

Il s'agit d'une variété rare d'abcès du voile du palais, identique aux cas décrits par Cartaz en 1897. Cette forme est intéressante tant par sa rareté que par les modalités cliniques qu'elle revêt et le traitement dont elle est justiciable.

L'abcès que j'ai observé était sus et pré-amygdalien et avait son point de départ dans la fossette sus-amygdalienne ou recessus palatal de His.

Ce cas a trait à un homme de 48 ans, jouissant d'un état général parfait et n'ayant jamais eu de maladies graves : il n'a eu aucune angine, ni abcès amygdalien et ne s'est jamais plaint sérieusement de la gorge. C'est un fumeur modéré. Il n'accuse uniquement que le symptôme suivant pour lequel il vient consulter et qu'il éprouve depuis un jour. Tous les 7 ou 8 mois environ, depuis un nombre d'années qu'il ne saurait déterminer, sans douleur ni amygdalite préalable, sans trouble précurseur d'aucune sorte, il sent brusquement une odeur extrêmement fétide dans la bouche, qu'il compare à une sorte de bulle crevant au fond de la gorge. Il crache de petites matières pultacées, blanc-jaunâtre, du volume d'un grain de chènevis et horriblement fétides.

Ce phénomène se reproduit ainsi plusieurs fois par jour ; au bout de quarante-huit heures, il a disparu. Il s'exagère quand le malade comprime la région sous-maxillaire droite. Le traitement a consisté uniquement en gargarismes.

A l'examen, je trouve l'amygdale gauche normale, petite. La droite est réduite à une longue et mince traînée de tissu lymphoïde paraissant accolée au pilier antérieur. Le stylet coudé ne peut pé-

(1) Communication à la Société Française d'otologie et de laryngologie. Session de mai 1898.

nétrer dans l'intertice pré-amygdalien, alors que le sillon rétro-amygdalien est libre. En l'introduisant dans la fossette sus-amygdalienne, il pénètre dans deux diverticules, l'un supérieur, se prolongeant dans l'épaisseur du voile, l'autre inféro-antérieur, sorte de récessus pré-amygdalien, compris entre le pilier antérieur et l'amygdale qui sont soudés l'un à l'autre. Le porte-coton ramène de ces deux poches extrêmement étroites, et qui n'admettent que le passage d'un petit stylet, du pus caséeux dégageant une odeur repoussante.

En soulevant l'insertion du pilier antérieur avec un crochet recourbé et en examinant avec un petit miroir, la loge sus-amygdalienne se présente avec une coloration normale sans fongosités appréciables.

La pression extérieure exercée au niveau de l'angle de la mâchoire fait sourdre un peu de pus caséiflé au niveau de l'angle sus-amygdalien.

Le traitement consistait dans l'ouverture large du foyer, l'excision, grattage et cautérisation des tissus morbides. Devant le refus du malade, je lui conseillai de pratiquer des lavages de ses trajets fistuleux.

Sans vouloir m'appesantir sur les considérations cliniques et pathogéniques, qui peuvent être suggérées par l'interprétation de ce cas, je crois qu'il faut se rallier pleinement à l'opinion de Lermoyez et de Cartaz et considérer ces abcès chroniques comme le reliquat d'inflammations antérieures laissant à leur suite des diverticulums et des fistules borgnes.

II

CAS RARES DE POLYPES DU LARYNX [1]

Par le Dr **Louis BAR** (Nice).

S'il est vrai, ainsi que le rapporte Lennox Browne [2] d'après Von Ziemssen, que « la littérature laryngologique abonde tellement en observations de tumeurs bénignes qu'elle en est presque fastidieuse », cette vérité admise d'une façon générale ne saurait l'être quant à la fréquence des diverses variétés de ces néoplasmes. De là, l'intérêt que présentent les statistiques établies ou les cas rares que l'on peut rencontrer.

Pour Schwartz [3], qui statue d'après 12 360 cas d'affections quelconques du larynx, les tumeurs bénignes ne constituent guère que le 1 % de sa statistique, ce qui indique déjà, comme rares, les néoplasmes bénins de cette région. La fréquence de leurs variétés est variable encore quant aux sièges qu'elles occupent et à leurs constitutions anatomiques. C'est ainsi que, sur 1100 cas de tumeurs du larynx réunis par V. Bruns [4], 836 siègeaient sur les cordes vocales ; les autres étaient à la région sus-glottique et plus rarement à la région sous-glottique.

Fauvel [5], sur 300 cas de polypes observés par lui, indique 250 intra-glottiques, 10 sus-glottiques, 9 sous-glottiques, 31 à siège indéterminé.

D'autre part, en se basant sur l'anatomie du larynx, sur la

(1) Communication à la Société Française d'otologie et de laryngologie.
(2) Lennox Brown. — Maladies du larynx, 1891.
(3) Schwartz. — Tumeurs du larynx, Paris, 1886.
(4) V. Bruns. — Die laryngotomie, Tubingen, 1878.
(5) Fauvel. — Maladies du larynx, Paris, 1876.

texture et la structure des parties molles qui le constituent, ces tumeurs sont d'origine connectives (fibromes, myxomes, lipomes) d'origine épithéliale (tumeurs épithéliales simples et papillomes) ; enfin elles peuvent se développer au dépens des glandes ou des vaisseaux (Kystes, adenomes, angiomes).

Voici quelques cas que nous avons observés :

Observation I. — *Fibrome intraglottique.* — Mme J..., cuisinière, âgée de 65 ans, vint consulter en janvier 1895 ; elle avait une voix rauque, cassée, qui, par moment, après un grand tirage, redevenait claire. Cette malade était en outre en proie à de violents accès de dyspnée, lesquels arrivaient soudainement ou après la moindre fatigue. La toux était sèche. Nous trouvâmes une tumeur solitaire, d'aspect oblong, grisâtre, solide ou du volume d'un pois lisse, située à la commissure antérieure des cordes vocales entre lesquelles elle s'insérait par un pédicule et sur lesquelles elle déterminait une sorte de dépression. Cette tumeur ne put être enlevée par refus de la malade, qui, deux ans après, la portait encore malgré les inconvénients ci-dessus signalés.

Autant qu'on pouvait en juger, ce néoplasme était un fibrome.

Les fibromes sont des tumeurs du larynx plus rares que les papillomes, car Von Bruns, dans sa statistique de 1100 cas, ne trouve guère que 346 fibromes c'est-à-dire 31, 4 %, et Fauvel, sur 300 polypes, 14 fibromes, c'est-à-dire 4, 5 %.

Krishaber (1) et Massei (2) pensent que ces néoplasmes constituent le quart des tumeurs laryngiennes. Moure est plus réservé sur ce point.

Le cas que nous présentons est également intéressant par le siège d'implantation occupé par le fibrome ; le lieu d'élection est en effet aux cordes vocales, mais le fibrome implanté à leur commissure, ainsi qu'il l'était ici, n'a guère été vu que 26 fois sur 346 cas, c'est-à-dire 8 %. Il n'est même pas impossible d'en trouver attenant à d'autres points de la région intra-glottique : bandes ventriculaires, ventricules de Morgagni, épiglotte, ré-

(1) Krishaber. — Polypes du larynx. (*Dict. encyclopédique des sciences médicales*, 2e série, t. I, p. 729, 1876.)

(2) Massei. — Sui neoplasmi laryngei studii casuistica. Napoli, 1885.

gion aryténoïdienne et replis aryépiglottiques. Moure [1] paraît en avoir observé un exemple, cependant, ces faits sont si peu habituels, qu'avant d'affirmer le diagnostic il faut écarter à bon escient celui des végétations tuberculeuses ou syphilitiques toujours fréquentes en cet endroit. (Schwartz). Nous pourrions citer l'exemple suivant : une femme jeune encore, dont la tuberculose laryngienne se manifestait ainsi silencieuse par trois noyaux polypeux ou nodules fibroïdes, gros comme des lentilles, implantés deux à droite, un à gauche sur les bandes ventriculaires, en imposait à prime abord pour des polypes fibreux du larynx. Mis en suspicion du diagnostic par la pluralité des tumeurs, n'ayant point oublié que le fibrome du larynx est unique dans l'immense majorité des cas, le diagnostic de tuberculose fut confirmé par la présence de bacilles dans les crachats. Enfin, dans notre cas, remarquons encore que le polype était pédiculé et que son insertion se faisait à l'aryténoïde par un pédicule assez long. Or, les fibromes, dont la base d'implantation est ordinairement faite au dépens de la membrane fibreuse élastique du larynx, sont le plus souvent sessiles.

Observation II. — *Fibrome de la corde vocale droite.* — Mme G..., couturière, 35 ans, a complètement perdu la voix depuis 6 mois, et, depuis quelques semaines souffre d'un enrouement très marqué dont elle éprouve une véritable fatigue pulmonaire et laryngienne. La lésion, telle que nous l'indique le laryngoscope à la première visite, (novembre 1896), est une petite tumeur sessile, blanc jaunâtre, grosse comme une lentille, implantée sur le tiers antérieur de la corde vocale droite. Le larynx étant très excitable, nous songeâmes avant de procéder à extraire la tumeur, à habituer la malade par des attouchements répétés. Mais la malade ayant appris qu'elle n'avait, actuellement du moins, rien à redouter de ce qui occasionnait ainsi la raucité de sa voix, remit à plus tard toute intervention projetée.

Cette tumeur, qui ressemblait beaucoup au nodule des chanteurs, *Sänger-Knoten* de Störk, nous a paru toutefois être de nature fibreuse, quoique étant un fibrome moins rare que le précédent.

(1) Moure. — Leçons sur les maladies du larynx, 1890.

Observation III. — *Papillome de la région inter-aryténoïdienne. — Excision, grattage.* — M. F..., croupier, obligé à un exercice professionnel de la voix, est atteint de raucité. — Poumon bon; un père probablement tuberculeux, mais l'état général du malade ne laisse actuellement rien prévoir de semblable.

L'examen laryngoscopique montre une tumeur située à la face interne de la région aryténoïdienne, un peu à gauche, sorte de tuméfaction rouge vineux, surmontée de granulations petites, papillomateuses, d'aspect gris blanchâtre et de consistance cornée. Par son faible volume et sa situation, cette tumeur ne déterminait aucune gêne de la fonction respiratoire du larynx, mais une modification de la voix, de raucité marquée dont le malade veut être guéri à cause de sa profession.

A cause de l'irritabilité particulière du larynx de ce malade, plus encore que par la situation de la tumeur, nous eûmes la plus grande peine à opérer. Elle fut cependant extraite au moyen de la pince de Schrœtter et l'éponge de Voltolini, qui, faite avec du coton hydrophile fortement serré sur un stylet laryngien, nous rendit dans ce cas un excellent service.

L'examen microscopique des fragments de cette tumeur indiqua qu'il s'agissait d'un papillome du type malpighien, ne présentant aucun globule corné ou de formation semblable. Certains points de sa surface paraissaient avoir subi la dégénérescence myxomateuse.

Nous avons eu l'occasion de revoir souvent le malade, or; l'altération ou raucité de la voix a persisté et trois mois après nous voyons paraître une tuméfaction de la bande ventriculaire, gauche en avant, c'est-à-dire, à un point diamétralement opposé, dont le diagnostic ne peut être affirmé, mais laisse penser à l'infiltration tuberculeuse, ou bien au début d'une tumeur maligne.

De toutes les tumeurs bénignes du larynx, les papillomes sont certainement les plus fréquentes, car, bien que Neuman et Leunox Brown aient émis qu'elles ne constituaient que les 2 et 2 1/2 °/₀ des cas, Brishaber (1), V. Bruns (2), Fauvel (3), pensent qu'elles constituent au moins la moitié. Toutefois, cette observation mérite d'être notée à cause du siège que la tumeur occupe. Les papillomes ont en effet un siège de prédi-

(1) Krishaber. — *Loc. cit.*
(2) Von B[illegible] laryngotomie.
(3) Fau[illegible].

lection qui se tire de la connaissance même de la structure du larynx. A ce sujet, Coyne (1) a montré que les cordes vocales inférieures étaient tapissées surtout au niveau de leur bord, d'une muqueuse papillaire à revêtement épithélial pavimenteux, que ces papilles diminuent de nombre et de grandeur de la partie moyenne vers les régions antérieures et postérieures, sur les faces supérieure et inférieure et qu'elles disparaissent au niveau de la région où commencent les glandes muqueuses. C'est là seulement qu'on doit rencontrer les papillomes et, en effet, on ne les rencontre presque jamais ailleurs que sur les cordes vocales inférieures, sur les parties antérieures et moyennes de ces cordes. Toutefois, en arrière, vers le bord antérieur du cartilage aryténoïde, l'épithélium reprend une forme stratifiée intermédiaire au véritable revêtement épithélial de la peau et à l'épithélium cylindrique; c'est là que nous avons observé notre papillome et il était unique. Fauvel, sur 207, cas ne signale qu'un fait semblable. Betz (2) en relate aussi une observation analogue à la nôtre. Il est bon d'ajouter que toutes les fois qu'il s'agit de papillomes multiples des cordes vocales, toutes les régions du larynx peuvent être simultanément couvertes de ces tumeurs et qu'il n'est point, en pareil cas, étrange d'en rencontrer sur la région aryténoïdienne.

Un mot encore à ce sujet. Stœrk, Fauvel, M. Mackenzie, P. Bruns admettent la transformation du papillome en épithélioma, tandis que Sokolowski (3) pense qu'une opinion semblable est impossible et ne peut être admise qu'à la suite d'examens hâtifs et incomplets. Tout en nous tenant sur la réserve, nous devons remarquer que le cas présent nous laisse quelque inquiétude pour l'avenir et nous permet de croire avec Cornil (4) à la possibilité de transformation du papillome en épithélioma.

Voici un cas dont le diagnostic a pu rester douteux tant à

(1) Coyne. — Recherches sur l'anatomie normale de la muqueuse du larynx, T., Paris 1876.

(2) Betz. — *Monatschrift für Ohrenheilkunde*, (mars 1892).

(3) Sokolowski. — (*Arch. für Laryng*). Bd 1893.

(4) Cornil et Ranvier. — Papillomes. Traité d'histologie pathologique, t. 1, p. 285.

cause de l'apparence du néplasme que faute d'un examen microscopique :

Observation IV. — *Kystes des cordes vocales.* — Mme V..., fleuriste, âgée de 25 ans, d'une santé générale parfaite fut atteinte, il y a quelques mois, d'une raucité croissante et aujourd'hui d'une véritable aphonie. La respiration, peu libre ordinairement, est parfois remplacée par de véritables crises asphyxiques. Son larynx peu facile à examiner tant à cause de la crainte de la malade que par la sensibilité pharyngienne excessive, présentait, à la place des deux cordes vocales, deux bourrelets fusiformes, d'aspect hyalin, pâle, mous, presque accolés l'un à l'autre et sous jacents aux bandes ventriculaires dont ils se distinguaient aisément et dont ils n'étaient séparés que par un interligne représentant l'entrée du ventricule de Morgagni. L'analyse des crcahats n'indiquait aucune tubercule. Nous n'avons pas revu la malade.

Malgré notre indécision sur la diagnose, nous nous sommes arrêtés à l'idée de kystes doubles des cordes vocales et ceci à cause de la ressemblance parfaite avec les néoplasmes de ce genre et aussi après examen bactériologique excluant tout idée de tuberculose. Moure (1), qui a fait de ces kystes une étude complète, fait remarquer leur ressemblance parfaite avec les polypes muqueux, dont on ne peut, dit Schwartz (2), les distinguer d'une manière certaine que par la ponction. — Ces tumeurs peu fréquentes, (3 % d'après Fauvel, 25 % d'après V. Bruns) sont formées d'une poche mince, recouverte par la muqueuse, renfermant une substance jaunâtre liquide ou visqueuse, ou sanguinolente. Par la ponction, elles s'affaissent et c'est là, ainsi que le broiement au moyen de pince, une méthode de traitement à employer quand on les rencontre. Résultat d'une dilatation kystique des culs de sac glandulaires, par suite du rétrécissement et de l'oblitération de leur canal cureteur, ils peuvent avoir une marche croissante et, selon leur siège, occasionner l'asphyxie. On les rencontre d'ordinaire sur l'épiglotte, riche en glandes, mais ils

(1) Moure. — Etude sur les kystes du larynx, Paris, 1898. (Extrait de la *Revue mensuelle de laryngologie*).
(2) Schwartz. — *Tumeurs du larynx*, Paris, 1886.

peuvent naître aussi sur les cordes vocales que, depuis Cogne [1], nous savons munies d'un appareil glanduleux remarquable. Tel est leur lieu d'élection.

Nous rapprocherons de l'observation de ces kystes le fait suivant autant à cause de sa rareté que de sa ressemblance avec les tumeurs précédentes.

Observation v. — *Fibromyxome de la corde vocale gauche. — Excision.* — M. G..., gardien de nuit, âgé de 32 ans, se plaint de raucité de la voix et de gêne dans le larynx. Il vient nous consulter en mai 1896 et l'examen nous fait découvrir sur le tiers moyen de la corde vocale gauche une tumeur de consistance gélatineuse demi-transparente, piriforme, lisse, sessile, et de la grosseur d'un petit pois. Après forte cocaïnisation du larynx, nous pûmes exciser ce néoplasme avec les ciseaux concaves de Schrœtter. Il ne s'écoula rien de l'incision, sauf que quelques gouttes de sang couvraient bientôt la corde vocale tandis que la surface de section de la tumeur se présentait comme une masse molle, grise, ayant l'aspect de la gelée. Cette tumeur nous parut être un fibromyxome.

C'est exceptionnellement que cette variété de polypes se rencontre dans le larynx quoique les avis soient partagés. Tandis, en effet, que Fauvel rapporte 53 observations de myxomes purs. Von Ziemssen avoue ne connaître que deux cas vraiment authentiques, celui de Von Bruns et celui de Mackenzie. Mais deux analogues ont été observés encore par Wagner [2] et Eeman [3], (de Gand).

Enfin un cas de Moure [4], dans lequel le myxome occupait toute la longueur des rubans vocaux et simulait un œdème de ces replis.

Toutefois, ces productions mollasses, rosées, lisses et sessiles qui constituent le myxome pur, peuvent emprunter au tissu fibreux des éléments pour constituer une tumeur mixte,

(1) Coyne. — (*Loc. cit.*)

(2) Clinton Wagner. — Myxomata of the left ventricule ; Spontaneons Expulsion. (*Archiv of laryngology*., p. 333, 1880).

(3) Eeman (de Gand). — Myxome hyalin de la corde vocale inférieure gauche (*Revue mensuelle de laryngologie*, 1886, p. 7.)

(4) Moure. — Leçons sur les maladies du larynx. 1890, Paris, p. 414. (*fig.* 36).

tel est le fait observé par Botey [1] qui était un énorme fibromyxome telangiectasique, ou encore un cas analogue de Moure. Ces néoplasmes semblent d'ailleurs avoir été bien plus fréquemment observés que les myxomes purs. Schwartz [2] en signale deux cas de Poyet. Le polype de notre observation paraît rentrer dans le même cadre.

Pour terminer cette série, je citerai le cas suivant, dont on peu discuter la nature de la tumeur, celle-ci ayant été égarée lorsqu'elle fut envoyée à Paris pour l'analyse.

Observation VI. — *Lipome de la région sous-glottique. — Laryngotrachéotomie.* — Au mois de mars 1895, notre excellent confrère le Dr Grinda E., nous fit appeler à l'hôpital auprès d'une jeune femme de 25 ans environ, couturière, dont l'état asphyxique était avancé. Un râle trachéal facilement entendu, ainsi qu'un tirage très violent et une cyanose marquée indiquaient aisément que l'air n'arrivait que très imparfaitement sur l'arbre respiratoire arrêté probablement aux voies supérieures par un obstacle matériel. Le laryngoscope qui, en pareil cas, fut d'un usage extrêmement difficile, nous permit de voir une tumeur assez volumineuse qui, par moment, venait paraître entre les bords libres des cordes vocales. D'un aspect jaunâtre, elle semblait retenue par un pédicule au-dessous de la commissure antérieure des vraies cordes. d'ailleurs en bon état. Cette malade, sans antécédents morbides était ordinairement d'une santé parfaite et ne se plaignait de la gorge que depuis quelques mois. L'état cyanosé et le volume de la tumeur nous encourageaient peu à une tentative d'extraction par les voies naturelles; aussi, après un simple essai infructueux, fut-il décidé qu'on choisirait la méthode extra laryngée. Comme les crises dyspnéiques de plus en plus fréquentes avaient épuisé la malade, le docteur Grinda et moi fîmes pour le moment une simple trachéotomie provisoire et l'opération fut terminée le lendemain par la libération de la tumeur qui ne put être extraite qu'avec une curette. Après l'avoir fragmentée en deux parties, nous pûmes retirer par les lèvres béantes de la plaie trachéale une tumeur du volume d'une petite cerise, à coque fibreuse, contenant en son centre une substance graisseuse encapsulée dans quelques

(1) Moure. — Leçons sur les maladies du larynx, 1890, Paris, p. 414 (*fig.* 36).
(2) Schwartz. — *Loc. cit.*

zones fibreuses secondaires. Cette tumeur était molle, pseudo-fluctuante, de couleur blanc jaunâtre, pédiculée, sphérique, laissant aux doigts une sensation souple et comme spongieuse. Le pédicule qui l'attachait au larynx n'était que la continuation de la coque fibreuse d'enveloppe. Il n'y a pas eu de récidive.

Bien que privés du diagnostic microscopique de ce néoplasme, nous pensâmes à un lipome, non-seulement à cause de son apparence extérieure, mais parce qu'une tumeur constituée intérieurement par de gros tractus fibreux encapsulant une matière graisseuse ne pouvait être autre chose. On aurait pu toutefois songer à l'adénome en dégénérescence graisseuse, mais, dans ce cas, la surface de section eût été plus grenue à cause des nombreux culs de sac glandulaires qui composent un néoplasme semblable, bien que l'aspect liquoreux des sécrétions fût en ce cas remplacé par une substance graisseuse.

Quelle que soit d'ailleurs l'opinion admise, il y avait là une tumeur laryngienne des plus rares et il est à regretter que les fragments égarés au laboratoire n'aient point permis de faire un diagnostic précis. Les adénomes sont des tumeurs, dont on ne rencontre que quelques cas, cités par Von Ziemssen, Mackenzie, Von Bruns, et qui n'apparaissent que dans des régions riches en glandes. Les lipomes du larynx sont des tumeurs plus rares encore. On n'en compte que trois cas : un de Von Bruns (1), un autre de Jones (2) et un autre de Schrœtter (3). Ces tumeurs exceptionnelles étaient, d'après leurs auteurs, extra-laryngées, siégeant au voisinage de l'épiglotte, ce qui se comprend lorsqu'on pense à l'absence de tissu adpeux ; et c'est une considération qui, dans le cas que nous signalons, a une valeur très grande contre notre diagnostic, car la présence d'un lipome là où était notre tumeur semble extraordinaire, sinon, ainsi que le dit Moure (4), probléma-

(1) V. Bruns. — 23 neue Beobachtungen von Kehlkopf polypen. Tubengen, p. 8, 1868.
(2) Jones. — Fatig tumour of the larynx (*the lancet*, 23 oct. 1880).
(3) Schrœtter. — (*Monatschrift für Ohrenheilkunde*, n° 6, 1884.
(4) Moure. — *Loc. cit.*

tique. Je répondrai simplement qu'à titre exceptionnel on peut trouver ce lipome dans un grand nombre de tissus et d'organes. Wirchow en signale dans les muscles, les os, les séreuses ; Cornil et Ranvier en ont trouvé de pédiculés sur la muqueuse de l'estomac et de l'intestin.

L'exposé de ces cas particuliers dont la rareté est justifiée, pouvant à la rigueur présenter quelque intérêt scientifique, on nous excusera de les avoir tirés de nos observations personnelles et parfois incomplètes pour les rapporter ici.

III

DE L'EMPLOI DE LA FRAISE ET DU TOUR ÉLECTRIQUE DANS LES INTERVENTIONS SUR LA MASTOIDE ET LE ROCHER

Par **E. LOMBARD**, interne des hôpitaux de Paris [1], et de la Clinique otolaryngologique de l'hôpital Lariboisière.

Nous présentons l'observation d'un malade atteint d'otite moyenne suppurée avec carie du rocher et chez lequel nous avons pratiqué l'opération de Stacke-Zaufal.

En elle-même, cette observation ne présente rien de particulièrement notable. Le malade est actuellement guéri de sa suppuration et les surfaces évidées sont complètement recouvertes et épidermisées. Seule, l'instrumentation que nous avons mise en usage nous semble devoir retenir l'attention.

Cette instrumentation n'est pas nouvelle, certes, et nous n'avons nullement la prétention d'enrichir ou de compliquer l'arsenal chirurgical. Le tour et la fraise électriques sont, en effet, usitées dans toutes les cliniques spéciales. Toutefois, il ne semble pas que les opérateurs aient marqué une grande préférence pour cet instrument. Presque tous s'en tiennent aux gouges de diverses formes et au maillet. La fraise offre-t-elle donc de si sérieux inconvénients, que son emploi ne se soit pas, en quelque sorte, plus vite généralisé? Certes, l'instrumentation est un peu plus compliquée et l'asepsie plus difficile à obtenir; mais surtout le maniement de la fraise, très simple d'ailleurs, est moins familier aux chirurgiens que celui de la gouge et du maillet. Cependant, il nous a paru que, dans bien

[1] Mémoire lu au Congrès de la Société belge d'otologie et laryngologie, Bruxelles, 18 juin 1898.

des cas (sinus à dénuder, dure-mère à explorer, apophyses éburnées), l'opération serait abrégée, facilitée par son usage. Nous nous contenterons de réunir les remarques les plus importantes qui nous ont été suggérées par l'emploi que nous en avons fait.

Nous nous servons d'un moteur électrique actionné par une batterie d'accumulateurs de 15 à 20 volts ou par le courant urbain dont la tension primitive de 110 volts est réduite par un rhéostat. Le moteur est muni d'un levier à déclanchement permettant l'arrêt instantané de la fraise. Relié à l'arbre du moteur par un bras souple, le manche qui supporte celle-ci est droit, entièrement métallique, et peut être maintenu plongé dans une solution antiseptique. D'ailleurs, nous l'enveloppons d'une compresse stérile par surcroît de précaution. Ces fraises sont cylindro-coniques, à talons arrondis. — Nous en avons de deux dimensions. L'une mesure un centimètre et demi de longueur et un centimètre de diamètre à la base. L'autre, un centimètre de longueur et quatre millimètres à la base. La tige qui réunit les fraises au manche est courte et forte.

Les différents temps de l'opération ne diffèrent en rien du procédé habituel. Incision cutanée, rugination du périoste et décollement des conduits membraneux. Où l'apophyse est spontanément trépanée, il y a une fistule. Partant de la fistule et marchant vers le siège présumé de l'autre, on atteint facilement ce dernier. Point n'est besoin de protecteur. On reconnaît l'aditus avec un stylet courbé et l'on attaque franchement avec l'extrémité de la fraise le mur de la logette, la paroi supérieure du conduit osseux. Il est nécessaire de s'arrêter de temps en temps pour tamponner à la gaze la surface osseuse. La fraise est plongée dans une solution antiseptique et brossée pendant les arrêts nécessités par l'hémostase. L'os est usé peu à peu et il est très facile de se rendre compte à chaque instant du chemin parcouru. On arrive progressivement vers l'attique et on découvre ainsi la logette. S'il n'y a pas de fistules, on attaque franchement au lieu d'élection avec la grosse fraise jusqu'à ce qu'on ait ouvert l'antrum. Si l'apophyse est éburnée, l'autre très réduit, mieux vaut, nous semble-t-il ouvrir, d'emblée l'aditus avec la fraise de 3 millimètres; on se dirige ensuite

en arrière vers l'antrum en avant vers l'attique. La grosse fraise, agissant surtout par son plein, est utilisée pour évider la mastoïde autour de l'antre jusqu'à sa pointe, pour aplanir la saillie de la racine transverse de l'arc zygomatique pour découvrir en la respectant la paroi du sinus si cela est indiqué.

L'opération est très rapide. Toute une mastoïde peut être évidée en quelques minutes. On n'a pas à redouter les échappées possibles avec la gouge même entre des mains exercées.

Les surfaces évidées sont parfaitement arrondies et il est facile, en travaillant du plein et du talon de la fraise, de limer et d'abraser toutes les parties anguleuses.

On a reproché à ces instruments animés d'un mouvement très rapide de s'échauffer facilement. En réalité, l'échauffement est très minime, si l'on n'appuie que modérément, ce qui est indispensable pour faire vite et bien. Le manche doit être tenu d'une main forme en son milieu : l'index de l'autre main guide la fraise en fixant l'extrémité du manche et s'oppose au déplacement transversal de l'instrument qui ne manquerait pas de se produire s'il n'était solidement immobilisé.

Ainsi conduite, l'opération est simple, facile et la durée en est singulièrement raccourcie. En somme, les avantages principaux de la fraise sur la gouge nous paraissent pouvoir se résumer ainsi :

1° Une plus grande précision. Il ne peut y avoir d'échappées. Elles ne sont pas dangereuses si elles se produisent;

2° On ne risque pas de blesser les organes à ménager, nerf facial, canal demi-circulaire, sinus, dure-mère. En admettant que l'on atteigne l'un de ces organes, la forme sphéroïdale de la fraise à son extrémité refoule l'organe sans le couper ou l'entamer. Pour abattre le mur de la logette, on peut se passer du protecteur et presque du stylet.

3° On évite l'ébranlement qui résulte des coups de maillet.

4° L'opération gagne en rapidité, ce qui n'est pas à dédaigner dans une intervention toujours longue pour être complète.

5° L'évidement est régulier, il n'y a ni angle, ni aspérités, ni esquilles.

6° Si l'apophyse est éburnée, ce qui est loin d'être rare dans

les vieilles otorrhées, la fraise en vient toujours à bout à la condition que le moteur soit bien actionné et d'une force suffisante.

Nous ferons suivre ces quelques considérations du résumé de notre observation.

Le nommé Glad..., âgé de 19 ans, se présente à la consultation de l'hôpital Lariboisière, le 15 avril, pour une affection d'oreille dont il souffre depuis longtemps. Actuellement, il se plaint de maux de tête et quelquefois, dit-il, de douleurs aiguës. Il paraît avoir été pendant son enfance porteur de végétations adénoïdes qui ont entraîné de la surdité sans écoulement, vers l'âge de 9 ou 10 ans. Pas d'antécédents morbides. Rien à signaler du côté des ascendants.

L'oreille suppure depuis huit ans. Le malade faisait depuis longtemps des lavages boriqués. Il y a huit ou neuf mois, apparurent des phénomènes aigus de rétention avec fièvre, céphalalgie, qui ont motivé une première intervention. On se contente d'ouvrir l'antre mastoïdien. Depuis cette époque, le malade a conservé une fistule au niveau du siège de la trépanation. Quand il se présente à notre examen, nous découvrons effectivement une fistule mastoïdienne suppurant abondamment. Cette fistule siège sur la face externe de l'apophyse un peu en arrière de la région antrale. La peau est à ce niveau rouge, décollée. Il y a même une véritable lymphangite de la région et du pavillon qu'il faut attribuer à l'absence de tout pansement.

Le conduit est rempli de pus contenant de petites masses blanchâtres de cholestéatomes. Après nettoyage, nous constatons que le tympan est détruit sauf en arrière et en haut où il reste quelques débris. Une vaste perforation occupe tout le segment antérieur. Le fond de la caisse est rouge, recouvert de granulations suppurant.

L'audition pour la parole est nulle, la montre n'est entendue qu'au contact. Le Weber est positif du côté malade. Le Rinne négatif.

En explorant la fistule avec un stylet, nous tombons sur une vaste dénudation osseuse surtout en arrière, ce qui nous conduit à croire que le canal osseux du sinus doit être intéressé. En somme, nous avons tous les signes d'une carie étendue du rocher avec cholestéatome et l'intervention nous paraît indiquée.

Opération le 20 avril. Incision classique à 5 millimètres en arrière du sillon rétro-auriculaire. A l'aide de la rugine, le pavillon

est décollé avec le conduit membraneux et rabattu en avant. Hémostase par tamponnement à la gaze iodoformée. Le stylet explorateur s'enfonce profondément en arrière vers le sinus, au milieu des fongosités et de l'os malade. Il importe de dégager la paroi veineuse. Cette particularité nous engage à nous servir de la fraise.

Le champ opératoire étant bien éclairé par la lampe électrique frontale, nous partons du siège même de la trépanation spontanée et nous nous dirigeons vers l'antre. A l'aide de la grosse fraise de 1 centimètre, celui-ci est découvert rapidement. L'entonnoir ainsi créé est agrandi en arrière; sans aucun incident, nous arrivons à dégager la paroi sinusienne qui est reconnue saine. La mastoïde est évidée jusqu'à la pointe.

Nous complétons avec la petite fraise en abattant la paroi externe de l'aditus et le mur de l'attique. Ce temps de l'opération est facilement exécuté. On ne risque, en effet, aucune échappée vers la profondeur (facial, canal demi-circulaire). Curettage de la caisse et des surfaces osseuses. Il existe à la fin de l'acte opératoire une cavité partout arrondie dans laquelle l'index promené dans tous les sens ne perçoit aucune aspérité.

Le conduit membraneux est ensuite fendu sur la sonde cannelée jusqu'à la conque et les deux lambeaux formés sont fixés par deux points à la lèvre postérieure de l'incision rétro-auriculaire. L'accollement des lambeaux aux surfaces osseuses est complété par le tamponnement à la gaze du conduit auditif.

Suture de l'incision cutanée et pansement sec.

22 avril. — Température 37°6. L'état général est satisfaisant.

25 avril. — Nous enlevons les points et changeons le pansement.

Les jours suivants, l'état du malade se maintient satisfaisant. Pas de température. Le pansement est renouvelé tous les cinq jours. Chaque fois, la plaie opératoire est touchée avec un petit tampon imbibé d'eau oxygénée. L'épidermisation fait de rapides progrès.

15 mai. — Il n'y a plus de suintement. La mèche iodoformée est sèche.

1er juin. — Les surfaces sont entièrement recouvertes. Le fond de la caisse est touché avec une solution de chlorure de zinc au 1/10. Depuis huit jours, le malade a repris ses occupations. Le pansement est réduit depuis plusieurs jours à une simple mèche de gaze modérément serrée, tamponnant le conduit et la conque et recouverte d'un gâteau d'ouate sèche maintenu par une bande.

15 juin. — Le malade peut être considéré comme guéri. L'audition est notablement améliorée. La montre est entendue à 5 centimètres.

D'une façon générale l'opération, nous a paru facilitée singulièrement par l'usage de la fraise. Nul doute que la gouge n'eût fait aussi bien et peut-être aussi vite. Mais, en raison de l'existence et de l'étendue des lésions osseuses en arrière vers le sinus et dans la profondeur, l'emploi de la fraise nous a paru devoir être préféré pour dégager la paroi vasculaire de son canal osseux.

IV

FAITS CLINIQUES

Par le Dr **Paul KOCH**, président de la Société des Sciences médicales du Grand-Duché de Luxembourg [1].

Un cas assez curieux de corps étranger de l'œsophage nous est fourni par le malade suivant :

Un vieux chiffonnier, de Weimers-Kinch, arrive en état d'ivresse dans mon cabinet, se plaignant d'avoir avalé un corps étranger dont il ignorait la nature; ce corps étranger ne serait pas descendu dans l'estomac. L'état dans lequel le malade se trouvait ne permettait guère d'avoir une anamnèse exacte. En désespoir de causé, j'introduis dans l'œsophage une sonde anglaise plus ou moins pointue et dure; effectivement, je trouvai au tiers moyen de l'œsophage un obstacle insurmontable. Vous savez tous, messieurs, que les corps étrangers d'un certain volume ne franchissent que difficilement l'œsophage à la hauteur du cartilage cricoïde ; mais que, cet endroit une fois passé, ils arrivent facilement jusqu'au tiers moyen de l'œsophage, endroit qui correspond au croisement de l'œsophage avec la bronche principale gauche. Le malade, ayant toujours la sonde dans l'œsophage, devint récalcitrant ; l'impatience me prit aussi et je fis avancer la sonde un peu énergiquement vers l'estomac : effort qui réussit.

Je demandai au malade si le corps étranger avait disparu ; la réponse fut négative. Voulant alors sortir la sonde de l'estomac, je ne réussis pas d'abord et il fallut employer le même effort en sens inverse de la première fois. La sonde sortie, je vois à ma grande surprise qu'elle avait perforé en son milieu un gros morceau de jambon dur et non mâché. Ce morceau de jambon avait été retiré de l'œsophage avec la sonde, tout-à-fait comme un

[1] Communication lue à la Société le 2 avril 1898.

bouchon est retiré d'une bouteille de vin par le tire-bouchon. Après cette scène amusante, le malade retourna gaiement à sa fête de village.

Un autre cas très intéressant contribue à compléter le chapitre des affections laryngiennes aiguës qui peuvent survenir dans le cours d'une attaque d'influenza.

Un homme robuste, d'une soixantaine d'années, atteint d'influenza, est pris subitement d'accès de dyspnée dont les symptômes démontrent l'origine tout-à-fait laryngienne. Ces accès ont débuté il y a trente-six heures ; ils augmentent en nombre et en intensité ; ils surgissent au moindre mouvement corporel et sous l'influence d'impressions psychiques : et, chaque fois que l'on tente d'examiner le pharynx et surtout le larynx. Au moment où le docteur Victor Weber et moi nous examinons le malade, la situation était telle que l'opération de la trachéotomie était indiquée. Comme nous n'avions pas d'instruments la main, le docteur Weber pratiqua des injections sous-cutanées de morphine à la partie antérieure du cou ; sous l'influence de ces dernières et d'un repos absolu, les accès diminuèrent en nombre et en intensité pour disparaître complètement en deux jours.

L'examen laryngoscopique très difficile avait montré les cordes vocales à peine rougies dans la position continuelle dite « de phonation ». Il est à noter que, dans les moments de repos relatif, cette position médiane des cordes vocales existait nécessairement aussi, à un degré moindre naturellement, pour atteindre son maximum au moment où l'on introduisait le laryngoscope dans la bouche. Cette image laryngoscopique caractéristique, les intermittences à peu près régulières, la voix à peine voilée, ce type de sténose laryngienne surtout inspiratoire permettaient d'exclure la diphthérie, le catarrhe exagéré, la paralysie totale des cordes vocales. Il ne restait qu'à admettre la laryngite catarrhale combinée avec la crampe des muscles laryngiens adducteurs, crampe dont l'intensité variait. La seule affection avec laquelle on aurait pu confondre la maladie en question, est la paralysie crico-aryténoïdienne postérieure dite paralysie respiratoire du larynx. On sait que les deux affections fournissent la même image laryngoscopique et qu'il existe des exemples où il est tout-à-fait impossible de décider si l'image laryngienne en question est le résultat d'une paralysie crico-aryténoïdienne postérieure ou bien d'une crampe des adducteurs. Vous connaissez sans doute la controverse tou-

jours pendante entre Félix Semon, de Londres, et Krause, de Berlin : le premier prétend que, dans la paralysie récurrentielle, les fibres nerveuses correspondant aux muscles crico-aryténoïdiens postérieurs sont entamées en premier lieu, c'est-à-dire avant les fibres récurrentielles qui innervent les muscles laryngiens adducteurs et que la dite position médiane des cordes vocales avec ses accidents fâcheux est l'expression d'une paralysie crico-aryténoïdienne postérieure. Krause, au contraire, est d'avis que cette position phonatrice des cordes vocales est le résultat d'une crampe des muscles phonateurs du larynx. Ces auteurs sont à la tête de deux camps de spécialistes qui sont en désaccord perpétuel, malgré toutes les expériences faites sur les animaux et malgré toutes les observations cliniques acquises : « et adhuc sub judice lis est ».

Pratiquement parlant, il est fort indifférent que l'image laryngoscopique classique soit le résultat d'une paralysie des muscles laryngiens respiratoires ou d'une crampe des muscles adducteurs phonateurs : Dans les deux cas, la sténose laryngienne existe et il faut la combattre. Dans notre cas spécial, les intermittences et la rapidité avec laquelle le rétrécissement est survenu plaident en faveur de la crampe des muscles phonateurs. Quoi qu'il en soit, en cas pareil on fit bien de pratiquer la trachéotomie d'urgence. Cette petite opération innocente conjure les grands dangers qui menacent le malade, tandis que les injections de morphine, malgré qu'elles aient agi chez notre malade, n'ont qu'une valeur secondaire.

Un autre exemple d'affection nerveuse d'origine centrale, observée dans le cours ou plutôt après l'influenza, est le suivant :

Un camionneur, de Chauxfontaines, âgé de 48 ans, est pris d'une forte attaque d'influenza avec pneumonie concomittente, en même temps que sa femme.

Cette dernière meurt à la suite de la complication pulmonaire, tandis que lui guérit; il n'avait jamais été épileptique, mais il abusait des boissons alcooliques depuis le décès de sa femme; il en abusait d'autant plus qu'on lui avait recommandé de bien manger et de bien boire après sa maladie. Il vint consulter, sans parler de sa maladie antérieure, pour des ulcérations de la langue qui l'empêchaient de parler et d'avaler. A l'inspection de la bouche, on s'apercevait que le tiers antérieur de la langue était

séparé au quart des deux tiers postérieurs, que les ulcérations dont le malade se plaignait n'étaient que l'empreinte exacte des dents correspondantes aux deux mâchoires et que le pharynx ainsi que le larynx étaient intacts. Toutes les dents étant saines sans exception aucune, l'image de la langue présentait sur ses deux faces une empreinte anatomique irréprochable de la denture sur le vivant. Enfin l'anamnèse révéla que, de temps en temps, pendant la nuit, le malade avait des cauchemars accompagnés de crampes musculaires, qu'après ces rêves et crampes qui duraient à peu près un quart d'heure, il se réveillait en grinçant des dents et en s'essuyant l'écume de la bouche, qu'après un de ces accès, il avait gardé les ulcérations pour lesquelles il vint consulter; le traitement ordinaire amena la guérison de l'affection locale et les symptômes nerveux ont disparu.

Les deux enfants d'une famille habitant la Madeleine ont donné l'occasion aux docteurs Lehnertz de Rodange et Loutsch de Pétange de confirmer de nouveau le principe posé dans le temps par Morell Mackenzie, avant la découverte de Klebs-Lœffler, avant le traitement de Pasteur, Roux et Behring : c'est-à-dire que le diagnostic d'une diphthérie primitive des fosses nasales est toujours d'un pronostic mauvais ; aujourd'hui, nous pouvons ajouter à ce principe de Mackenzie qu'il s'agit dans ces cas de poser le diagnostic bactériologique précoce et d'employer de suite les injections de sérum antidiphthérique, le cas échéant.

L'un des enfants en question avait présenté pendant quelques jours un écoulement nasal extraordinaire, ne ressemblant pas du tout à celui d'un coryza ordinaire, sans qu'il ait existé de fausses membranes ; malgré tous les traitements ordinaires, le petit malade succomba à l'infection générale. Pour le second enfant qui présentait tout-à-fait les mêmes symptômes cliniques, on pratiqua de suite le diagnostic bactériologique qui révéla le bacille de Klebs-Lœffler ; après l'emploi du sérum de Roux, la guérison ne se fit pas attendre.

L'expérience prouve du reste qu'en dehors de ces injections sérothérapiques, le traitement local, exécuté avec douceur, est de la plus grande importance et beaucoup plus efficace contre l'infection générale septique que dans les cas de diphthérie pharyngienne et laryngienne.

SOCIÉTÉS SAVANTES

ACADÉMIE DE MÉDECINE DE NEW-YORK

SECTION DE LARYNGOLOGIE ET RHINOLOGIE [1].

Séance du 3 mars 1898.

Président : J. WRIGHT.

Secrétaire : T. J. HARRIS.

1. W. K. SIMPSON. — **Intubation dans la diphthérie.** — Le tubage dans le croup diphthérique est certainement un des progrès les plus saillants de la médecine moderne, et, avec le traitement antitoxique, il a contribué à un abaissement notable du chiffre de la mortalité.

Bien que la trachéotomie réussit dans un certain nombre de cas, l'ennui d'opérer les jeunes enfants, les chances d'infection de la plaie et l'attention nécessitée par le traitement consécutif, faisaient que le chirurgien attendait aussi longtemps que possible pour intervenir. Ces délais étaient très préjudiciables pour les malades.

Avant l'apparition de l'antitoxine, le tubage a sauvé un grand nombre d'existences.

Le moment où l'on doit opérer à une importance vitale, surtout si l'on ne se sert pas de l'antitoxine. D'après la Société de Pédiatrie américaine, 60 % des cas de diphthérie laryngée n'auraient pas besoin du tubage si l'on avait employé l'antitoxine au début de la maladie. Les effets de ce traitement ne se manifestent qu'au bout de 24 heures ; s'ils tardent davantage et que la sténose apparaît, on aura immédiatement recours à l'intubation.

Combien de temps le tube doit-il séjourner dans le larynx ? Avant l'emploi de l'antitoxine, la durée était de six à sept jours. Maintenant cette période est réduite à trois ou quatre jours. Personnellement, S., dans la clientèle, préfère laisser le tube dans le larynx pendant cinq jours entiers à moins d'indications contraires.

Les principales indications pour le retrait prématuré du tube,

(1) D'après le *Laryngoscope*, mai 1898.

sont la pression qui pourrait déterminer une ulcération et les quintes de toux dues à l'obstruction du tube par des membranes ; ce qui arrive plus aisément par le traitement antitoxique vu l'exfoliation précoce de la membrane. Parfois, dans ces conditions, il ne sera pas nécessaire de réintroduire le tube. Dans de rares cas, une sténose plus ou moins tenace, force à laisser séjourner le tube pendant une période variant de quelques jours à quelques mois. O'Dwyer définit ainsi la cause de ces sténoses permanentes : elles sont dues le plus souvent à des traumatismes et parfois à des paralysies des cordes vocales. L'accident est dû à la mauvaise construction du tube, ou à sa dimension exagérée pour l'orifice du larynx ou mal nettoyé. La lésion siège près des cordes vocales dans la région sous-glottique du larynx. Exceptionnellement, le traumatisme est produit par la tête du tube des deux côtés de la base de l'épiglotte, près des bandes ventriculaires. O'Dwyer conseille l'usage de tubes en caoutchouc durci pouvant être portés indéfiniment sans donner lieu à des ulcérations ni exercer autant de pression que les tubes métalliques.

Simpson décrit ensuite la technique de l'opération. L'insertion bien effectuée du tube est immédiatement suivie d'une amélioration de la respiration et d'une toux caractéristique, d'un son métallique, due au mucus et à l'air passant au travers du tube. On peut provoquer cette toux en faisant avaler une cuillerée à thé de whisky ou de brandy dilué. Si, après l'introduction du tube, la respiration est plus embarrassée, cela provient de quelque membrane détachée. Ce fait est rare.

Des accidents surviennent aussi quand on introduit l'extrémité du tube dans un des ventricules du larynx ; on y obvie en employant des tubes du modèle le plus récent. Parfois le tube pénètre dans l'œsophage lorsque le malade fait des efforts pour avaler. Quand le tube traverse l'œsophage, il est ordinairement expulsé en l'espace de deux à cinq jours par la voie rectale.

L'extraction du tube est plus délicate que son introduction, elle demande une grande dextérité dans les doigts, surtout quand le tube est petit. Le malade absorbera une petite dose d'opium pour calmer la toux et l'irritation.

Après l'intubation, on nourrira l'enfant en maintenant sa tête inclinée selon la méthode de Casselberry, afin d'éviter que la sécrétion passe à travers le tube et puisse déterminer une pneumonie. L'alimentation sera liquide ou semi-solide.

On surveillera la respiration au cours de la maladie ; si elle est

normale, le pronostic sera favorable, si elle tend à s'accélérer, c'est l'indice d'une extension de la membrane.

Par ce traitement combiné, on obtient des résultats remarquables. Les recherches collectives de la Société américaine de Pédiatrie donnent une mortalité de 27, 24 % dans les cas soignés par le tubage et l'antitoxine, ce qui contraste avec les chiffres d'autrefois qui oscillent de 69,5 à 75 %.

2. D. B. Delavan. — **Intubation dans les sténoses chroniques.** — L'auteur dit que O'Dwyer a non seulement inventé, mais perfectionné son art, c'est dans ses travaux que l'on étudie le mieux le développement du tubage, surtout dans les sténoses laryngées chroniques, à propos desquelles il publia un article en 1886. Jusqu'en 1896, environ 100 observations ont été apportées, dont beaucoup de guérisons par la méthode d'O'Dwyer. Quand on essuie un échec, c'est le plus souvent de la faute de l'opérateur.

O'Dwyer a obtenu des succès par le tubage dans les cas suivants :

1. Sténoses cicatricielles dues à des lésions des parties molles du larynx.

2. Rétrécissement de l'espace sis entre les cordes par la tuberculose ou la syphilis.

3. A la suite de la trachéotomie, lorsque la canule a été longtemps portée et que la partie supérieure de la trachée est remplie de granulations.

4. Dans certains cas de papillomes du larynx, mais avec un résultat moins brillant.

5. En cas de membrane laryngienne.

6. Dans les ankyloses et arthrites déformantes des articulations crico-aryténoïdiennes.

7. Dans quelques affections laryngées nerveuses et dans les paralysies bilatérales des abducteurs.

8. Dans les déformations du larynx.

Dans ces divers cas, l'intubation enraye la dyspnée, amène l'absorption par la pression, dilate le tissu contracté, redonne de l'élasticité aux articulations ankylosées ; et dans les cas de paralysie sépare les cordes vocales pendant un temps assez long pour surmonter les difficultés du traitement.

En 1892, O'Dwyer dit que dans les cas chroniques, le tubage serait facilité par l'emploi du miroir laryngien.

Delavan rapporte un cas de dyspnée survenu au cours de l'accouchement chez une malade affectée de sténose laryngienne due

à un épaississement tuberculeux. L'introduction rapide du tube O'Dwyer sauva la mère et l'enfant.

3. C. H. Knight. — **Intubation dans les sténoses aiguës.** — Les brillants résultats du tubage dans la diphthérie ont presque fait oublier son utilité dans les sténoses graves. La scarification est souvent insuffisante pour améliorer l'œdème de la glotte, aussi le tubage serait-il l'opération idéale.

On fera l'intubation.

1° Pour les spasmes glottiques.

2° Dans les mauvais cas de laryngisme chez les enfants.

3° Quand on soupçonnera la présence d'un corps étranger dans la trachée.

En cas de plaies, traumatismes ou fractures du larynx, l'obstruction de la respiration peut être la conséquence de la formation d'un hématome, ou d'un emphysème, ou de l'introduction d'une parcelle de tissu, ou d'un fragment cartilagineux dans les voies aériennes supérieures. Habituellement la laryngite striduleuse réclame une médication générale ou locale, de sorte qu'on a rarement besoin d'intervenir chirurgicalement. Les cas de morts ne dépassent pas le chiffre de six ou huit. L'auteur a employé le tubage dans un cas de spasme laryngien survenu chez une femme d'âge moyen, quelques mois après l'ablation d'une tumeur thyroïdienne. Les crises de dyspnée s'atténuèrent sous l'influence du traitement, mais la malade craignait tellement de perdre la voix qu'elle insista pour être trachéotomisée. L'opération fut faite et la malade porte toujours sa canule.

Discussion.

H. W. Berg dit que quiconque a observé un grand nombre de cas de dyspnée laryngienne aiguë, en particulier ceux qui compliquent la diphthérie, a remarqué que, dans certains cas, lorsque le tube a séjourné quatre, cinq ou six jours et a été enlevé ensuite, il faut le réintroduire. Cette manœuvre devra être répétée plusieurs fois en raison du retour de la dyspnée. Cette dernière peut persister pendant des mois ; l'auteur a vu un malade obligé de porter son tube durant plus d'une année.

B. a observé plusieurs de ces cas à l'hôpital et un dans la clientèle ; deux fois il a eu la chance de les voir avec O'Dwyer, qui même s'était chargé spécialement d'un d'eux ; malgré le traitement, le malade dut conserver son tube pendant plusieurs mois. O'Dwyer attribuait la dyspnée prolongée à la contraction cicatri-

cielle ou aux adhérences dues aux ulcérations siégeant le long de l'extrémité inférieure du tube, vers le niveau du bord supérieur du cartilage cricoïde. Cette explication doit être exacte, car on a souvent de la difficulté à essayer de réintroduire le tube. Mais Berg a observé des cas où la réinsertion du tube était facile et où la dyspnée devait être imputable aux effets de la pression du tube sur les cordes vocales. O'Dwyer croyait que cette pression ne pouvait amener la paralysie des cordes vocales, qu'il attribuait à la paralysie post-diphthérique.

Le traitement employé par O'Dwyer, dans un cas, consistait à enlever le tube tous les jours pendant un temps assez long et à le remplacer par un plus petit. Ce procédé ne réussit pas toujours et parfois le malade rejette dans une quinte de toux le petit tube.

W. K. Simpson, à propos des cas où le tube doit être porté pendant longtemps, dit que O'Dwyer croit que la sténose peut être due à la disparition du cartilage cricoïde. Dans un cas de ce genre soigné par O'Dwyer, l'enfant succomba et à l'autopsie on constata la destruction totale du cartilage cricoïde.

Séance du 27 avril 1898 (1).

Président : J. Wright.

Secrétaire : T. J. Harris.

1. W. C. Phillips.— **Ulcération tuberculeuse du larynx, du nasopharynx et du tympan.** — Présente un homme de 26 ans, né au Japon, qui lui a été adressé le 24 mars par le Dr G. R. Elliott. Depuis le mois d'octobre 1897, il tousse et crache. On lui a administré de la créosote par la bouche, et des applications d'acide lactique au larynx. Deux ans auparavant on avait cru à l'existence d'un cancroïde. A l'examen on vit une ulcération limitée au côté droit du larynx et n'affectant pas l'épiglotte. La caractéristique de l'ulcération était l'absence presque totale d'infiltration. La déglutition était aisée, léger trouble de la phonation. On découvrit une ulcération de dimension modérée sur la voûte pharyngée, juste en arrière du vomer, s'étendant de deux côtés à la fosse de Rosenmuller. Vers le 1er janvier, apparut un écoulement de l'oreille droite qui persiste encore sans douleur. Destruction étendue de la

(1) D'après le *Laryngoscope*, juin 1898.

membrane tympanique. Les poumons étaient normaux, sauf une légère consolidation du sommet gauche avec prolongation de l'expiration. Sueurs nocturnes modérées, pas d'amaigrissement ni d'élévation de la température. Les crachats contiennent quelques bacilles tuberculeux. Le malade prend continuellement de la créosote depuis le mois de décembre et, durant le mois, dernier il a absorbé des doses croissantes d'iodure de potassium et du fer à doses massives. L'expectoration a diminué de moitié et, si l'ulcération ne s'est pas étendue, l'infiltration a augmenté.

On a essayé dernièrement des frictions mercurielles, mais jusqu'ici on n'a pas eu de résultat. Bien que sa santé ne se soit pas améliorée en apparence, son état général n'a pas empiré. Phillips est plutôt partisan de la syphilis que de la tuberculose. Pas de traitement local.

W. Freudenthal croit à la nature spécifique des ulcérations laryngée et naso-pharyngienne. Il a observé plusieurs cas d'ulcérations tuberculeuses qui toutes étaient douloureuses. Selon toute probabilité, le malade en question a acquis ultérieurement la tuberculose pulmonaire.

Phillips dit que son malade a des sueurs nocturnes et quelques bacilles dans les crachats, mais si cela ne prouve pas nécessairement l'existence de la phtisie pulmonaire, les signes physiques peuvent justifier le diagnostic. L'auteur n'a pas traité localement ces ulcérations qu'il incline à croire spécifiques.

F. J. Quinlan a vu récemment un cas de tuméfaction aryténoïdienne très prononcée, ayant l'aspect de la tuberculose initiale. Un côté du larynx était intact ; de l'autre côté on voyait une hypertrophie particulière des fausses cordes, et au centre de celles-ci une petite ulcération. Peu de signes subjectifs. L'examen des crachats fournit un résultat négatif.

2. T. P. Berens. — **Appareil pour appliquer la vaseline au nez.** — Montre un appareil simple et original pour appliquer au nez la vaseline liquide. Il consiste en un tube en T avec une attache se fixant au couvercle d'un tube ordinaire de vaseline. En pressant le tube, un peu de vaseline pénètre dans le tube en T et en comprimant brusquement un ballon de caoutchouc attaché à une branche du tube en T, la vaseline est projetée dans le nez avec une force considérable.

3. R. C. Myles. — **Kystes de l'épiglotte.** — Présente deux kystes extraits de la surface antérieure de l'épiglotte. L'un d'eux était

si développé que la malade éprouvait de la difficulté pour avaler et respirer. Ablation au serre-nœud afin d'éviter les récidives.

4. T. J. Harris. — **Cellulite orbitaire excessive consécutive à une opération de polypes du nez.** — Montre une femme d'environ 30 ans qui vint le trouver au Manhattan Eye and Ear Hospital pour des polypes entraînant l'occlusion nasale. Il remarqua que chaque fois qu'il retirait un polype il causait une douleur prononcée dans la région frontale. Aussi, au bout de quinze jours, décida-t-il de recourir à l'anesthésie générale pour enlever en une fois tous les polypes. Au cours de l'opération on s'aperçut que les polypes envahissaient tous les sinus aussi loin que la vue s'étendait, en tout cas, les deux sinus ethmoïdaux étaient complètement envahis, ainsi que le sinus sphénoïdal. On tenta l'extraction avec l'anse froide, puis on explora les sinus sphénoïdaux et ethmoïdaux avec le doigt désinfecté. Dans les derniers, H. trouva du tissu polypoïde et découvrit que les cellules ethmoïdales minces avaient été presque totalement perforées par la maladie. On fit grande attention pour ne pas causer de lésions au cours de ces manipulations et on réussit à atteindre facilement le globe de l'œil par derrière. L'auteur se borna au curettage antérieur des fosses nasales. Le lendemain matin on remarqua une cellulite s'étendant au maxillaire supérieur, avec une coloration noire. Le malade accusa de vives douleurs dans la région orbitaire et la température monta. En plus de la cellulite existait de l'ophthalmie marquée. Les oculistes de l'hôpital émirent l'avis qu'un caillot s'était formé derrière le globe de l'œil et qu'il faudrait très longtemps pour son absorption. En 8 à 10 jours la douleur cessa complètement. Deux ou trois jours après la paupière supérieure commença à enfler et, à la fin de la troisième journée, on découvrit de la fluctuation. Sous l'anesthésie, H. trouva dans la région de la glande lacrymale un abcès qui laissa échapper beaucoup de pus. Une sonde exploratrice fut introduite dans l'ethmoïde. Actuellement l'œdème de la paupière supérieure a disparu ainsi que la souffrance, mais la plaie n'est pas encore cicatrisée. Jamais le nerf optique n'a été atteint et on n'a vu aucune ecchymose de la paupière. La plus grande partie du pus était située superficiellement, bien que l'affection fût propagée à la région ethmoïdale.

5. J. O. Tansley présente un malade opéré trois semaines auparavant d'une **déviation de la cloison.**

6. R. C. Myles. — **Kyste de la voûte palatine et de la fosse nasale droite.** — Montre un malade ayant souffert d'une sténose nasale droite pendant quatre ou cinq ans. Le kyste mesurait environ un pouce 3/4 de diamètre horizontalement et verticalement et formait une sorte de canal à travers la voûte du palais. Evidemment l'os avait été absorbé par place. C'était sans doute un kyste dentifère.

7. J. Wright relate un cas extraordinaire qu'il a vu l'été dernier. Il s'agissait d'un homme ayant été soigné dans un dispensaire de New-York, où on lui avait dit qu'il était menacé de mort à tout instant et qu'en cas de dyspnée inquiétante, il devait s'adresser à Wright. Lorsque ce dernier le vit pour la première fois, les quatre cinquièmes du larynx étaient obstrués par un kyste ayant la dimension d'une noisette; la dyspnée n'était pas très prononcée. Rien n'avait été fait pour soulager le malade, mais un médecin consulté avait considéré la tumeur comme maligne. L'auteur envoya le malade au Manhattan Eye and Ear Hospital, dans l'attente d'une trachéotomie d'urgence. Etant en route pour l'hôpital, le malade sentit quelque chose se frayer un chemin dans sa gorge et se trouver mieux instantanément. A l'examen pratiqué à l'hôpital, on reconnut que la tumeur s'était affaissée et avait l'aspect typique d'une périchondrite syphilitique œdémateuse. Le malade guérit complètement par le traitement ioduré. Wright n'a jamais entendu parler d'un cas semblable.

8. J. Wright. — **Suppurations de l'antre.** — Présente un malade opéré deux ans auparavant, en Angleterre à travers l'alvéole d'une suppuration de l'antre. Un dentiste de Londres introduisit un obturateur et recommanda au malade de la retirer deux fois par semaine et d'injecter l'antre avec du peroxyde d'hydrogène. L'appareil consistait en une spirale concave renfermée dans une plaque de vulcanite, et construit de manière à faire l'office de corps étranger, extrêmement bien calculée pour entretenir la suppuration dans l'antre. Quand Wright vit le malade pour la première fois, il avait de la fièvre et un écoulement profus à travers le nez. L'orifice était trop étroit pour permettre un drainage. On fit l'opération supra-alvéolaire suivie d'une large ouverture. Le malade se porta bien pendant les huit jours qui suivirent l'intervention, puis fut atteint d'un violent mal de gorge. On prescrivit au malade de conserver un pansement pendant trois semaines. En quinze jours l'écoulement avait cessé.

9. F. A. Bottome. — **Traitement de l'enrouement chez les chanteurs et les orateurs.** — Chacun sait que la raucité est commune à beaucoup d'états pathologiques, mais l'auteur insiste sur les soins à donner aux chanteurs enroués. Ces derniers sont constamment exposés à de brusques variations de température en allant et venant entre leur loge et la scène. Au début, le traitement local sera inutile. Pour faire disparaître la congestion, le malade prendra un bain de pied sinapisé puis se mettra au lit. Après une dose de dix grains de calomel, on pourra donner de l'aconit et appliquer à l'extérieur le rouleau de Leiter. Des pulvérisations pourront être faites dans la gorge. Le malade ne parlera pas, il fera connaître ses désirs par écrit. Vingt-quatre heures de ce traitement suffisent à provoquer une amélioration, on aura alors recours aux toniques. Les préférences de B. sont pour la teinture de chlorure de fer à la dose d'un demi-drachme dans de la glycérine et de l'eau à prendre après les repas. Ce traitement sera continué pendant quelque temps trois fois par jour en augmentant les doses. Si le larynx est congestionné, on pulvérisera du nitrate d'argent. Souvent on voit seulement une ligne étroite congestionnée le long des bords de la corde, alors on appliquera une solution mentholée au moyen d'une sonde. Par cette méthode, le malade se trouve d'habitude si bien qu'il désire essayer sa voix, ce qu'il fera avec modération, dans le médium seulement, en montant et descendant la gamme.

L'accumulation soudaine de mucus, sur ou entre les cordes vocales, est une cause fréquente d'enrouement même chez des chanteurs paraissant se bien porter. On combattra cet inconvénient par des inhalations de menthol prises avant que le malade ait besoin de chanter ou de parler.

Parfois on observe des paralysies temporaires des cordes vocales. L'auteur en a vu deux cas, dont l'un chez un clergyman ayant eu pendant la nuit une quinte de toux qui dura près d'une heure. A l'examen on vit les cordes dans la position cadavérique. L'affection dura six semaines. Le second cas concernait une choriste de l'Opéra qui, après avoir chanté étant enrhumée, vit sa voix disparaître. Pas d'inflammation du larynx, mais adduction impossible. Guérison par la faradisation.

Le traitement des formes chroniques ou de la raucité provoquée par un abus de la voix ne devait pas figurer dans ce travail, mais une exception est faite en faveur des nodules des chanteurs.

Suivant Bottome, ces nodules proviennent d'une mauvaise mé-

thode de chant et disparaissent quand on a rétabli l'émission correcte des sons.

Myles trouve cette communication très pratique, mais l'auteur a été plus heureux que lui en soignant des choristes. M., qui a une grande expérience du traitement local de la gorge des chanteurs d'opéra, a obtenu les meilleurs résultats dans les cas aigus par une inhalation à la température de 140 à 160° E., de vapeur d'une mixture composée d'une cuillerée à thé de teinture de benjoin dans une pinte d'eau. Souvent, lorsque le médecin insiste pour que le chanteur cesse ses représentations, il lui fait perdre sa position et quelquefois le résultat n'est pas très satisfaisant. M., a remarqué que des chanteurs affectés de sténose nasale, avaient une tendance marquée à avoir des nodules. Dans ces cas, il se sert d'acide nitrique qui amène assez souvent la guérison en trois jours. Quand l'affection nasale s'améliore, la voix redevient meilleure et en six ou huit mois, dans les cas chroniques, les nodules disparaissent entièrement.

Quinlan dit que dans un travail lu il y a quelque temps devant la section, il a insisté sur la fatigue laryngienne. Nous savons tous que cet état est dû à du surmenage et résulte ordinairement d'avoir négligé l'emploi des résonnateurs des voies aériennes supérieures, nez et sinus. Il se produit un épaississement et les moindres variations de température sont suivies de tuméfaction locale, obligeant le chanteur à forcer ses muscles extrinsèques pour émettre des sons, ce qui, en augmentant l'épaississement, donne naissance aux nodules. Dans ces cas, on attachera de l'importance à la situation de l'épiglotte à la base de la langue à laquelle elle est parfois retenue par une masse de tissu lymphoïde. Solis Cohen décrit ce fait comme un emprisonnement d'un certain volume de sons. Chez une personne ayant à lutter contre l'état de son amygdale linguale, l'effort constant pour mouvoir l'épiglotte embarrassée cause de la fatigue avec congestion et hypertrophie des parties. Les fausses cordes sont gonflées et les malades parlent difficilement. Souvent les traitements employés échouent. Si l'on pouvait réduire la masse et rendre la liberté à la valve, on éviterait le surmenage laryngien. L'auteur est partisan du traitement général et opposé à toute irritation pouvant entraîner la congestion, mieux vaut produire des transpirations. On soignera cette glande de la même façon que les fosses nasales, le pharynx et la cavité naso-pharyngienne. Q. relate l'observation d'un homme affecté depuis quelque temps d'un hématome important de la corde; il continuait à chanter à l'Opéra, et était exténué à la fin de cha-

que représentation. On conseilla l'intervention qui fut repoussée par le malade qui guérit toutefois sans avoir recours à la chirurgie, en maintenant seulement ses fosses nasales libres.

B. Douglass a toujours remarqué que chez les chanteurs enroués la corde vocale était fort peu congestionnée. Il a expérimenté une grande quantité de remèdes dans une série de cas de laryngites aiguës tant à l'hôpital qu'en ville. L'émétique tartrique l'aconit et la poudre de Dower, la quinine et la belladone lui ont toujours causé des mécomptes. Il en est arrivé à croire que l'essentiel est de maintenir le malade couché à une température égale pendant vingt-quatre heures et de faire trois séances de massage par jour. Le malade sera soumis à la diète liquide. Ce traitement est plus efficace que tous ceux qui ont été employés jusqu'à ce jour. D., a souvent été frappé du fait que, tandis que les cordes ne semblaient pas rougies, leur bord libre était œdématié, et que la muqueuse recouvrant les aryténoïdes était enflammée. Le traitement était surtout dirigé contre la congestion aryténoïdienne. La cocaïne, en tombant, ferait contracter les cordes ; une solution à 4 °/₀ suffit pour la région aryténoïde. On pourra employer ensuite une solution de deux grains de chlorure de zinc ou de cinq grains de nitrate d'argent. D. conseille de ne parler qu'à voix basse. Les vaporisations réussissent quand il existe des collections muqueuses sur les cordes.

Bottome a limité son mémoire aux cas où les fosses nasales sont dans de bonnes conditions. Dans les cas d'otite moyenne, la membrane tympanique serait violemment congestionnée et il faudrait borner ses efforts à faire circuler le sang dans d'autres parties du corps par de l'aconit ou des bains de pieds sinapisés. On agira de même pour les laryngites aiguës. Les malades devant être exposés aux courants d'air durant vingt-quatre ou quarante-huit heures ne prendront pas d'inhalations et se borneront aux toniques, surtout du fer à haute dose. Les choristes pourront aller sur la scène, mais remueront les lèvres sans chanter tant que leur enrouement n'aura pas disparu. Beaucoup de chanteurs disent aux médecins qu'ils ne veulent pas qu'on emploie sur eux le nitrate d'argent contre lequel ils ont des préventions, non justifiées, puisque ce remède réussit dans certains cas. On obtient souvent un réel soulagement avec une solution de menthol à un drachme par once, en inhalations dans le larynx. Cette catégorie de malades est facilement découragée et la première chose à faire est de leur remonter le moral.

1er CONGRÈS HISPANO-PORTUGAIS DE CHIRURGIE

Tenu à Madrid du *18 au 20 avril 1898* (1).

Cisneros. — **Traitement du cancer du larynx.** — C. dit que le cancer du larynx est une affection locale qui, soignée à temps, doit guérir comme une autre maladie. La marche du cancer intra-laryngé est lente, aussi le principal argument à invoquer contre l'intervention est la gravité de l'opération. Les premiers cas traités chirurgicalement ont donné de mauvais résultats, parce que l'intervention fut tardive et totale, aussi dirait-on que le mérite du chirurgien consistait à ce que le malade ne succombât pas au cours de l'opération. C. cite le cas de Bottini où se déchaîna une véritable tempête de sang difficile à réprimer. Depuis, on a perfectionné la technique, on fait des résections partielles moins dangereuses et même l'extirpation complète s'effectue mieux. C. a opéré 19 cas : deux extirpations totales, trois partielles, une laryngo-fissure, trois laryngotomies infra-hyoïdiennes. Un des malades qui subit l'ablation totale, mourut à la suite d'une récidive de la tumeur, l'autre succomba au bout de huit jours à une pneumonie. Les trois extirpations partielles furent suivies de décès ; le premier en quinze jours mourut d'une pneumonie, le second succomba le troisième jour par suite de l'introduction de l'eau dans la trachée, et le troisième mourut le 18e jour, la sonde œsophagienne ayant pénétré dans le médiastin, par suite de la maladresse d'un praticien. Deux survécurent quatorze et seize mois, mais le néoplasme se reproduisit, un autre vécut 4 ans et demi sans récidive et succomba à une pneumonie ; chez un malade opéré en novembre 1891, la récidive s'est produite récemment. Trois ont été perdus de vue ; quant aux trois autres opérés en janvier dernier, ils sont encore vivants. Sur les trois malades qui subirent la laryngotomie infra-hyoïdienne, un vécut, et les autres moururent au bout de peu de temps.

Urüñuela. — On a beaucoup parlé du cancer laryngien, et il reste peu de chose à dire ; les interventions précoces sont difficiles puisqu'elles sont rarement acceptées ; du reste, le plus souvent au début il n'existe que de la raucité sans dysphagie ni douleur, du moins très accusée et on rejette l'opération avec

(1) D'après la *Otorino laringologia espanola*, juin 1898.

une trachéotomie préliminaire. Dans un cas récent, vu aussi par Forns, un confrère avait émis des doutes sur l'existence d'une tumeur intra-laryngienne. La lésion était limitée à la moitié gauche de l'organe (repli ary-épiglottique, bande ventriculaire et épiglotte). L'intervention immédiate fut proposée, mais repoussée. Un autre spécialiste tenta d'extraire la tumeur avec une pince et vit survenir, à la suite de ses tentatives, de la périchondrite et de l'infiltration. U. consulté déclara la tumeur inopérable.

Au début de la maladie, l'intervention est limitée et sans danger, mais, en général, les opérations ont lieu tard, quand il existe de l'infiltration et de l'infarctus ganglionnaire, et s'effectuent mal, puisqu'on enlève des parties insuffisantes (thyroïdes ou cricoïdes), aussi la survie de ces opérés est-elle moindre que celle des trachéotomisés. S'il faut intervenir, on retirera tout le larynx et les ganglions correspondants, ou bien on se bornera à la trachéotomie. Souvent on râcle la tumeur afin d'en extraire un fragment pour l'examen histologique, c'est un procédé qu'il faut proscrire, attendu qu'il avive l'affection.

Forns distingue le cancer endo-laryngien du cancer extra-laryngien. Pour le premier, il faut faire un diagnostic précoce dès que le malade se plaint d'être un peu enroué. L'examen du larynx et l'examen histologique du papillome nous renseignerons sur le diagnostic et l'opportunité d'une opération endo-laryngée. Lorsque le malade accuse de la douleur et que le diagnostic est aisé, il est déjà trop tard pour intervenir par les voies naturelles, et il faudra recourir à la laryngo-fissure avec extirpation de la tumeur, à l'ablation partielle ou totale du larynx, suivant l'extension de la tumeur. Quand celle-ci est extra-laryngée et qu'il existe de l'infarctus ganglionnaire, il est préférable de se borner à la trachéotomie pour combattre les symptômes accompagnant la sténose laryngienne.

SOCIETÉ HONGROISE D'OTOLOGIE ET LARYNGOLOGIE

Séances des 24 février et 3 mars 1898 (1).

Président : v. Navratil.

Secrétaire : Polyak.

1. Onodi. — **Présentation d'une coupe cérébrale provenant d'un nouveau-né ayant une perforation, mais ayant conservé la phona-**

(1) D'après le compte-rendu du Dr Polyak.

tion. — Le Prof. Tauffer eut la bonté de me confier le nouveau-né qui, après l'extraction, respirait et criait. A l'examen du cerveau on reconnut qu'à côté des lésions des hémisphères, le cerveau était séparé de la moelle sur la hauteur des quadrijumeaux antérieurs. Les quadrijumeaux postérieurs et le pont de Varole sont intacts, les parties voisines des quadrijumeaux antérieurs et des pédoncules cérébraux sont détruites.

Ces remarques faites sur un cadavre humain concordent avec nos recherches sur les animaux chez lesquels, en détachant complètement le tronc cérébral sur la hauteur des quadrijumeaux antérieurs, la phonation persiste.

O. montre une coupe cérébrale sur laquelle la section de la moelle au-dessus de la région du vague détermina la perte de la phonation et ne laissa subsister que la respiration.

2. Onodi. — **Nerfs laryngiens respiratoires et phonatoires.** — Pièce provenant d'un cheval, démontrant que l'on a pu suivre les faisceaux isolés respiratoires et phonatoires dans le tronc du récurrent au cou, à la partie supérieure de la poitrine, par les relations sympathiques dans le tronc du vague ; et ayant permis de reconnaître que la double fonction du larynx, la respiration et la phonation s'effectuent par la transmission des centres musculaires aux faisceaux nerveux isolés.

La longueur des faisceaux laryngiens isolés respiratoires et phonatoires atteint 66 centimètres, jusqu'aux points sympathiques où ils se rejoignent. Sur le trajet se détachent des rameaux trachéaux. Les faisceaux isolés respiratoires et phonatoires dans le tronc du vague ont 22 centimètres de long et sont faciles à suivre. La difficulté de l'isolement réside dans la courbe formée par le récurrent à l'origine du vague pour atteindre le larynx au-dessous des gros vaisseaux entre la trachée et l'œsophage.

Là sont les relations sympathiques, l'anse de Vieusseni et les rameaux cardiaques.

3. v. Navratil. — **Observations de cordite vocale inférieure hypertrophique.** — I. B. J., 15 ans, paysan. Enroué depuis quatre mois, son état s'est beaucoup aggravé depuis cinq semaines. Difficulté pour respirer, et, depuis huit jours, accès de dyspnée. Le 8 janvier 1898, trachéotomie basse avec anesthésie par infiltration de Schleich.

Les deux cordes vocales sont pâles, légèrement épaissies, mobiles. Au-dessous des cordes vocales, des deux côtés bourrelets

d'un rose pâle obstruant l'ouverture au point que même lors de la plus profonde inspiration il ne subsiste qu'une fente large de 5 millimètres. Diagnostic : cordite hypoglottique hypertrophique simple. Depuis quinze jours on pratique l'intubation et la fente est déjà élargie de plus d'un millimètre.

II. K. S., 37 ans, journalier. Reçu pour la première fois le 24 février 1897. A cette époque, il était enroué depuis neuf mois et avait la respiration courte. On diagnostiqua une laryngite hypertrophique hypoglottique. Les cordes vocales se meuvent librement mais l'espace sous glottique est rétréci par la tuméfaction rose pâle des muqueuses de la région sous cordale et de la paroi pharyngée antérieure. Par suite d'étouffements, on pratique la trachéotomie dans la nuit du 28 février. Le malade demeure quelque temps dans le service, puis il quitte l'hôpital portant une canule. Il a repris son travail, mais depuis quelques semaines il se plaint de douleurs dans le larynx et en avalant.

Rentrée dans le service le 18 février 1898. Pas trace de syphilis, la poitrine est intacte. L'aspect laryngien a changé depuis l'an dernier. Les cordes vocales sont épaissies, d'une pâleur sale. La muqueuse recouvrant les cartilages aryténoïdes est gonflée. L'articulation crico-aryténoïdienne gauche ankylosée, la corde vocale gauche immobile. Au-dessous de la corde vocale, le larynx est rempli par un tissu rigide, jaune pâle, serré, obstruant l'orifice. Intubation impossible, c'est à peine si sous l'influence de la cocaïne on peut introduire une bougie élastique.

Diagnostic : sclérome. Vu l'insuccès du bougirage on fera la laryngofissure.

III. L. O., 58 ans, pharmacien, admis le 18 février 1898. Enrouement remontant à six mois, respiration courte depuis six semaines avec légers accès de suffocation. Battements de cœur il y a quelques années. Hypertrophie du cœur gauche avec dyastolie. Endocardite et endoartérite chronique déformante.

Les deux cordes vocales sont mobiles. Au-dessous, tuméfaction dans l'orifice laryngien ; les cordes se touchent pendant la phonation. Voix rauque, inspiration difficile, bruyante. Malgré les dénégations du malade, l'hypertrophie de la muqueuse fait songer à syphilis. En effet, des frictions d'onguent gris sur le cou et l'iodure de potassium à l'intérieur font régresser l'hypertrophie.

Zwillinger. — Je me suis occupé de cette question dès 1887, dans un article publié dans la *Wiener Klin. Wochens.* J'ai parlé des affections produisant ces bourrelets sous-glottiques et ai trouvé que la dénomination n'était juste qu'au point de vue clini-

que. Nos connaissances étaient encore incomplètes ; depuis, Stœrk a écrit dans son récent ouvrage que la blénorrhée décrite par lui n'est autre chose que le sclérome. Je ferai observer que dans quelques cas de bourrelets scléromateux, on remarque des signes d'atrophie importants au point de vue diagnostique.

On est en présence de sclérome dans les deux premières observations, mais dans la troisième je crois qu'il s'agit d'une périchondrite syphilitique.

Baumgarten, d'après ce qu'il a entendu, voit que Navratil, chez le second malade, n'a pas grande confiance dans le tubage et veut pratiquer l'excision complète.

B. est d'avis qu'un procédé complète l'autre, car nous savons que le sclérome, même localisé au larynx, ne guérit pas radicalement par l'excision et que des récidives surviennent. *Sokolowski* conseille dans ces cas de faire suivre l'extirpation de l'intubation, ce qui est facile. B. est également partisan de l'excision puisque par la suite on peut recourir au tubage.

Polyak. — Je désire ajouter quelques réflexions générales sur le diagnostic bactériologique du sclérome. La présence de bacilles dans les sécrétions ou les cultures n'est pas une garantie pour le diagnostic, car les bacilles du sclérome de Fresch, ainsi que le bacille de Friedlaender, ou les coques de l'ozène de Lœwenberg et les diplobacilles de Fraenkel-Weichselbaum se rencontrent aussi dans la sécrétion normale des muqueuses des voies aériennes supérieures. Les bacilles du sclérome n'ont une véritable importance diagnostisque que lorsque nous les trouvons dans le tissu des coupes à l'aide de procédés de coloration caractéristiques, et surtout quand nous les rencontrons dans les cellules de Mickulicz ou dans les fentes lymphatiques. Comme au début du sclérome, il est rare que nous puissions pratiquer une excision, le diagnostic positif est très malaisé et la plupart du temps nous devons nous contenter d'un diagnostic probable basé sur les symptômes cliniques.

Morelli a été le premier en Hongrie à décrire un cas de ce genre, et Babes et Hutyra ont constaté une atrophie centrale dans le tissu extirpé des tumeurs nasales et pharyngées. Plus récemment, M. après avoir incisé la tumeur a recueilli du pus sur une aiguille stérilisée, l'a plongé dans la gélatine et a obtenu des cultures pures ; aussi croit-il que l'examen histologique est superflu, de simples cultures suffisent pour éclaircir le diagnostic douteux.

Nemai. — Il ne faut pas confondre la cordite vocale inférieure hypertrophique avec le sclérome. Je me souviens d'un malade at-

teint de sténose qui s'améliora à la suite de la trachéotomie, il se produisit un mieux immédiat et la tuméfaction se résorba. L'origine est parfois le sclérome, mais dans d'autres cas on observe une hypertrophie du tissu cicatriciel de cause ignorée et des bourrelets qui sont dus à l'irritation entretenue par la canule après la trachéotomie. Je soigne actuellement une jeune fille trachéotomisée pendant son enfance, on distingue sur le troisième anneau trachéal et au point d'introduction de la canule deux bourrelets, qui, s'ils étaient situés plus haut, donneraient l'impression d'une cordite inférieure hypertrophique. Au point de vue clinique, le sclérome est une tumeur bosselée, tandis que la cordite inférieure hypertrophique est lésée et semble un épaississement de la corde vocale.

Polyak. — Je n'ai pas dit qu'il était difficile dans la plupart des cas de faire la sélection des bacilles du sclérome dans les cultures. Morelli m'a mal compris ; moins antiseptiquement on recueillera la sécrétion et plus sûrement on reconnaîtra les bacilles ; mais j'ai dit que ce n'est que lorsque nous le trouvons dans des coupes de cellules de Mickulicz que le bacille a une importance réelle.

Morelli. — On trouve aussi des bacilles dans le tissu.

Navratil. — Le tubage est indiqué dans la cordite vocale inférieure hypertrophique qui n'est pas de nature scléromateuse et où la dilatation peut amener la guérison. Nous savons que le sclérome, au contraire, ne guérit pas par la dilatation dont les effets ne sont que transitoires. Aussi conseillerai-je l'extirpation dans les cas de sclérome ; jusqu'à présent sur trois cas opérés je n'ai observé aucune récidive.

4. v. Navratil. — **Papillomes multiples ayant récidivé cinq fois.** — J'ai retiré quatre fois en 1891, 92, 93 et 95 des papillomes du larynx au nommé B. K., tailleur, âgé de 25 ans.

Les deux premières fois, le papillome siégeait à la commissure antérieure, la troisième fois dans le ventricule de Morgagni gauche, au voisinage de la commissure, et la dernière fois au même point, mais dans le ventricule droit. A chaque intervention on enlevait un papillome gros comme une noisette. Après l'opération, le malade quittait l'hôpital avec le larynx dégagé, les cordes vocales et la voix intactes. Mais le papillome récidivait sans cesse.

Quand le malade revint pour la cinquième fois, la partie supérieure du larynx renfermait plusieurs papillomes gênant la respiration et la déglutition. Je vais pour la dernière fois les exciser par la voie endo-laryngée, mais s'ils récidivent, je fendrai le larynx et

extirperai aussi la muqueuse basale, ce qui m'a pleinement réussi dans de nombreux cas. Je ferai remarquer que les papillomes ne se sont multipliés qu'à la dernière récidive.

Polyak pose une question au point de vue de la pathologie générale. Navratil prétend que l'excision des papillomes et de leur muqueuse basale par la laryngofissure prévient toute récidive. Nous avons observé le même fait par des interventions intra-laryngiennes en employant des instruments tranchants sectionnant le papillome à sa base, mais de nouveaux papillomes peuvent reparaître, même à une certaine distance des premiers.

Navratil n'est pas d'avis, dans les cas de papillomes isolés, de fendre le larynx et d'extirper la muqueuse pour empêcher la récidive, car on peut obtenir le même résultat par la méthode endolaryngienne; mais dans les cas de papillômes multiples, on excisera toute la muqueuse laryngienne pour empêcher la récidive.

5. v. Navratil. — **Paralysie de la corde vocale consécutive à l'extirpation d'un goître.** — V. J., 22 ans, domestique, reçu le 21 décembre 1897. Le 11 janvier 1898, on extrait un goître gros comme le poing, existant depuis trois ans, par l'incision transversale de Kocher sous l'anesthésie par infiltration de Schleich. Au cours de l'opération, on retire aussi un fragment du récurrent gauche mesurant 2 centimètres et demi et enclavé dans le kyste. Depuis l'intervention, le larynx est demeuré intact, à part une paralysie récurrentielle gauche complète. Dans les derniers temps, l'électrisation a provoqué une amélioration notable. Les fonctions de la corde vocale et de l'articulation crico-aryténoïdienne sont presque normales. Je crois que les extrémités des nerfs se sont de nouveau réunies. J'ai déjà observé après vingt strumectomies des paralysies analogues qui rétrocédaient ensuite.

6. v. Navratil. — **Trachéotomie dans la périchondrite tuberculeuse.** — Journalière âgée de 32 ans, ayant séjourné à l'hôpital du 26 juillet au 22 août 1897.

La malade est reçue pour des accès de suffocation. Trachéotomie immédiate. La sténose laryngienne est produite à part l'ankylose de deux articulations crico-aryténoïdiennes par le gonflement inflammatoire des deux ventricules et des replis ary-épiglottiques, surtout du côté droit. Catarrhe des deux sommets, particulièrement à droite. La malade est enceinte de six mois. Température du matin 37,6, le soir 38,8, les crachats ne contiennent pas de bacilles. Sous l'influence du traitement, la fièvre a

cessé et la sécrétion a diminué. La tuméfaction du layrnx et l'ankylose de l'articulation crico-aryténoïdienne gauche ont disparu dès la troisième semaine. La malade peut respirer quand la glotte est ouverte et la canule fermée. Au bout de quatre semaines, elle quitte l'hôpital, mais en raison de l'état de grosseur avancée et des couches qui peuvent aggraver l'affection tuberculeuse du larynx, je laisse la canule et recommande à la malade de revenir après sa délivrance. Cet événement s'est produit il y a deux mois, et maintenant le larynx est absolument sain, à part la motilité restreinte de l'articulation crico-aryténoïdienne gauche.

7. Polyak. — **Syphilis laryngée gommeuse.** — Homme de 42 ans, employé dans des mines de charbon, entré le 10 février 1898 à l'hôpital Saint-Jean. Le 10 avril 1897, en travaillant au fond d'une fosse, il est resté plongé dans l'eau jusqu'à la ceinture ; le lendemain il est pris de maux de gorge et, deux mois après, sont apparues la raucité et la dyspnée. Peu à peu le malade avala avec peine et la toux survint la nuit, accompagnée de violents maux de tête. Ni crachats sanguinolents, ni fièvre, ni sueurs. En juillet et en novembre, accès d'oppression. La dyspnée a augmenté, le malade crache beaucoup, n'a pas d'appétit et maigrit. Ulcération de nature inconnue vingt-deux ans auparavant, jamais de traitement mercuriel.

Le 11 février 1898, le malade n'a pas de fièvre, mais il a perdu l'appétit. Dyspnée et douleurs à la déglutition, le larynx est très sensible quand on le palpe extérieurement. Légère parésie du côté gauche du voile. L'épiglotte a augmenté trois fois de volume, très infiltrée, revêtue de muqueuse injectée couleur pourpre, porte au milieu de son bord une perforation cicatricielle en coin, et tout près un fragment cartilagineux à bords cicatriciels recouverte d'une muqueuse tuméfiée injectée. Sur le bord libre et à la partie pétiolaire de l'épiglotte, la muqueuse est transparente et brille comme de la graisse. Le cartilage aryténoïde, les ligaments aryépiglottiques, les ventricules et les cordes vocales sont très infiltrés et injectés et rétrécissent notablement le haut et le milieu du larynx.

Le diagnostic était hésitant entre la syphilis et la tuberculose. Malgré un ramollissement du sommet je m'arrête à la syphilis. Je ne décrirai pas ici l'aspect de cette forme de syphilis laryngée gommeuse, ayant l'intention de m'étendre ultérieurement plus longuement sur ce sujet.

Le malade a reçu jusqu'ici trois injections de sublimé à espaces

de cinq jours, à la dose de 0,05, préconisée par Łukascewicz et Irsai, la dernière injection a été faite il y a deux jours. Les douleurs à la déglutition ont disparu en deux jours, l'état général s'est beaucoup amélioré, seuls les liquides déterminent encore quelquefois la toux, la dyspnée s'est notablement amendée, l'appétit est meilleur, le larynx n'est plus sensible, toux rare pendant la nuit et cessation de la céphalalgie.

La tuméfaction laryngienne a diminué, mais l'affection n'est pas complètement enrayée.

8. Polyak. — **Tumeur de la fosse nasale droite.** — Femme de 45 ans reçue le 21 février. La maladie débuta il y a six ou sept ans au cours d'une grossesse sous forme de coryza avec obstruction nasale temporaire et continua après la délivrance. Il y a deux ans, un confrère de province constata l'existence d'une tumeur nasale grosse comme une lentille, il tenta deux fois l'extraction avec le serre-nœud, mais ne put la saisir, de violentes hémorragies survinrent et le nez s'oblitéra de plus en plus. Un autre confrère de province extirpa, il y a dix mois, en plusieurs séances avec la pince des parcelles nasales tuméfiées, cette opération donna lieu à une violente hémorrhagie. Trois jours après l'intervention, violents maux de tête qui persistèrent trois semaines. Depuis, la tumeur a augmenté, le nez est devenu plus gros et la narine gauche s'est bouchée.

Examen le 22 février : la fosse nasale droite est très gonflée à l'extérieur, dans l'orifice nasal droit tout à fait en avant se trouve une tumeur épaisse assez lisse, érodée à la pointe, saignant peu, remplissant complètement le nez et comprimant la cloison à gauche. On peut entourer la tumeur avec la sonde par le haut, par le bas et au milieu, mais vu sa dimension il est impossible de la saisir avec l'anse, et en arrière du côté des choanes elle forme une tumeur grosse comme une noisette dans l'espace naso-pharyngien.

Par le sondage, on reconnaît que la nature provient du cornet inférieur extraordinairement hypertrophié. Quant à la nature de la tumeur, c'est peut-être un fibro-sarcome. J'en ai excisé avant-hier un fragment important avec la curette pour faire l'examen histologique. Selon le résultat de cet examen, on décidera du mode opératoire.

Morelli. — Je demande quelle est l'opération indiquée par Polyak, car je suis intervenu dans des cas semblables. La tumeur est si importante, qu'il faut se demander si l'on doit choisir le procédé de Langenbeck ou la méthode que j'ai employée, quand après

la résection de la voûte palatine j'ai perforé la tumeur avec un tour. J'ai fait cette opération il y a sept ans et le malade peut toujours travailler.

Polyak dit que cliniquement la tumeur semble un fibro-sarcome, l'examen histologique n'est pas encore terminé ; et c'est seulement quand on en connaîtra le résultat que le Dr Ludwik décidera par quel moyen il opèrera.

9. Krepuska. — **Ostéite mastoïdienne non otitique.** — L. J. 58 ans, souffre depuis deux mois de bourdonnements de l'oreille gauche. Il y a dix jours sont apparus des maux de tête, et au dessous du pavillon de l'oreille une tuméfaction augmentant de volume chaque jour. Jamais auparavant le malade n'a eu d'écoulement ni de maux d'oreille.

Etat actuel : Oreille droite intacte. Sur le temporal gauche on voit un gonflement s'étendant à la partie inférieure du pariétal et à la base de l'apophyse mastoïde, repoussant le pavillon, grosse comme un poing d'enfant, la peau du pavillon est normale à part une légère rougeur derrière et au-dessus, elle est plus dure sur les bords, peu fluctuante en arrière du pavillon et assez sensible à la pression. Par suite de l'enflure de la paroi supérieure, le conduit auditif externe est très rétréci, de sorte que l'œil ne peut y pénétrer qu'après qu'on a relevé la paroi supérieure avec la sonde. La peau du conduit auditif externe est normale, non macérée, recouverte d'un léger exsudat semi-liquide. En raison de la tuméfaction, il est impossible de distinguer le tympan. La partie médiane de l'apophyse mastoïde est un peu tuméfiée, mais l'extrémité osseuse est revêtue d'épithélium normal et insensible. Rien du côté de la jugulaire et du cou. Pas de fièvre.

La situation de l'abcès et l'absence de signes de suppuration aiguë de la caisse et d'une ancienne affection auriculaire prouvent qu'on a affaire ici à une inflammation osseuse primitive du rocher et peut-être plutôt de la paroi squameuse. Il est probable que c'est une ostéo-périostite syphilitique superficielle ou une ostéite tuberculeuse. L'opération fournira un diagnostic définitif.

10. Polyak. — **Nécrose syphilitique du vomer.** — Pièce provenant d'un homme de 34 ans qui me consulta pour la premiere fois le 23 janvier 1897. Le malade contracta il y a trois ans une syphilis grave qui donna lieu à des éruptions réitérées malgré plusieurs cures mercurielles. Deux ans auparavant, apparition de céphalées incessantes et d'insomnies, en même temps des croûtes

fétides sortent du nez. En quelques mois, ces accidents cessent. Depuis un an les maux de tête et les croûtes ont reparu, une odeur infecte s'échappe du nez. Parfois aussi le malade crache des croûtes sèches du pharynx nasal et du nez. On l'a traité comme un ozéneux et on a reconnu aussi une perforation de la cloison cartilagineuse.

Après avoir nettoyé le nez qui est rempli de croûtes fétides et dont la muqueuse ulcérée saigne facilement, on voit que la cloison cartilagineuse est inctacte, mais par contre la cloison osseuse est entièrement détruite. Le vomer est encastré dans des croûtes et entièrement détaché dans la cavité nasale postérieure, on le remue aisément avec la sonde.

Le malade très poltron refusa toute opération et prit pendant dix semaines de l'iodure de potassium à haute dose, se lava le nez plusieurs fois par jour et alla travailler à la campagne. Il revint le 21 novembre, la mauvaise odeur du nez avait complètement disparu ; les ulcérations étaient cicatrisées. J'ai saisi les gros os avec une pince, les ai repoussés dans la narine gauche, puis je les ai retirés à travers l'orifice nasal.

L'os était nécrosé et d'un côté il portait un éperon assez important.

11. Zwillinger. — **Polype hémorrhagique de la cloison.** — L'auteur montre une pièce provenant de la narine droite d'un homme de 50 ans qui vint le trouver pour une obstruction nasale datant d'un an, lui coupant souvent la respiration, et provoquant des hémorrhagies du côté droit. Par la rhinoscopie antérieure, on vit une tumeur d'un bleu rougeâtre occupant la plus grande partie de la portion antérieure de la fosse nasale droite, par le sondage on reconnut qu'elle provenait de la surface droite de la cloison cartilagineuse. L'ablation de la tumeur avec le serre-nœud fut suivie du retour de la respiration. Le Dr Polyak se chargera de l'examen histologique de la tumeur que Z. considère comme un polype hémorrhagique.

12. Szenes. — **Occlusion d'une perforation tympanique obtenue par des cautérisations à l'acide trichloracétique.** — J. G., 29 ans, employé de banque, se présente le 16 novembre 1896 ; depuis l'âge de 11 ans, otorrhée gauche consécutive à la scarlatine qui a résisté à tous les traitements employés ; la suppuration cessait pendant quelques jours pour récidiver ensuite. Le malade fut soigné par plusieurs confrères de Budapest et à la Polyclinique de Gottstein à Breslau.

Oreille droite normale.

A gauche, on voit au fond du conduit auditif externe du pus verdâtre ; après le lavage et l'assèchement de l'oreille on distingue une perforation grosse comme une lentille sur la moitié postérieure du tympan. Au moyen d'une sonde de Meyer introduite à travers la perforation, on reconnaît qu'il n'existe ni carie, ni nécrose des osselets ou des parois de la caisse ; au moyen du miroir intra-tympanique de Botey je m'assure de l'absence de végétations sur la muqueuse de la caisse.

Pouvoir auditif normal à droite. A gauche la montre n'est perçue que contre l'oreille, au moyen de la conduction osseuse ; C4, C3 et C2 sont transmis par la conduction aérienne, après avoir frappé avec le marteau à percussion et C1, C et A ne sont perçus que par les os, le chuchottement n'arrive pas à l'oreille gauche, la voix normale est mieux entendue par le cornet acoustique. Malgré cette divergence apparente dans l'audition des deux côtés, le malade ne latéralise pas plus par une oreille que par l'autre les tons du diapason vertex.

Il s'agit donc d'une otite moyenne suppurée chronique gauche, affection trop fréquente à la suite de la scarlatine.

Au début on lava et on sécha l'oreille gauche, puis on y introduisit des bandes de gaze d'abord sublimée puis iodoformée, la suppuration s'atténua au point que je pus pour la première fois, le 21 décembre, cautériser à l'acide trichloracétique les bords de la perforation tympanique. Le lendemain il se produisit un léger suintement de la caisse qui fut arrêté en deux jours par des irrigations. Les cautérisations successives eurent lieu les 2, 13, 21 et 29 janvier et les 6 et 15 février 1897 et furent suivies d'une sécrétion minime, la perforation se rétrécit de plus en plus et finit par s'oblitérer totalement le 27 février. Depuis j'ai revu le malade quelquefois et aujourd'hui, au bout d'une année, il se trouve parfaitement. La suppuration de la caisse est complètement enrayée, à la place de la perforation tympanique on voit une cicatrice brillante adhérente à la paroi interne de la caisse et qui ne remue pas, même sous l'influence du spéculum pneumatique de Siegle. L'état de l'audition a peu varié. Si l'on songe que pendant 18 ans le malade avait souffert d'une suppuration de la caisse, qui ne cessait qu'à de rares intervalles, tandis que la perforation permanente du tympan se reproduisait très fréquemment, la cicatrisation peut être considérée comme une guérison.

L'acide trichloracétique a été découvert par Dumas en 1839 et bientôt employé pour des cautérisations par divers spécialistes.

Okuneff, en 1895, attira de nouveau l'attention sur son pouvoir curatif dans les affections de l'oreille, du larynx et du nez, s'appuyant sur les résultats obtenus six ans auparavant par S. von Stein. Hal'asz en 1896 et Gomperz à la réunion des otologistes autrichiens (juin 1896) ont vanté les mérites de ce produit ; Alt publia les expériences faites à la clinique de Gruber à Vienne, et enfin Barnick vanta les mérites de l'acide trichloracétique dans l'occlusion des perforations tympaniques, d'après des observations recueillies à la Clinique otologique de Habermann, à Graz.

Tous les auteurs s'accordent à reconnaître le pouvoir régénérateur de l'acide trichloracétique, mais il faut signaler la douleur produite par son application et qui persiste malgré qu'on fasse précéder la cautérisation de l'anesthésie cocaïnique. Mais ordinairement la sensibilité dure peu, le plus souvent à peine dix minutes.

Scherjeninoff a fait à l'Institut Pathologique de Fribourg en Brisgau des recherches expérimentales sur la réaction consécutive aux cautérisations et il conclut que l'usage de l'acide trichloracétique aux consultations externes n'est pas contre indiqué.

Krepuska a essayé ce remède et a vu les malades de Gomperz. Si certaines perforations se ferment sans employer l'acide trichloracétique, il en est aussi qui résistent à ce moyen. Ce n'est pas un spécifique.

On peut se demander aussi quelle est la valeur de l'occlusion si l'ouïe n'en retire aucun bénéfice.

Je crois que Szenes fait erreur en croyant que la fermeture de la perforation entraîne la cessation de la suppuration. L'oblitération du tympan n'est indiquée que lorsque l'affection a évolué dans la caisse et que l'oreille n'est plus irritée ; sans quoi il peut survenir une inflammation durant un mois et la cautérisation n'aurait aucun effet. Szenes signale du reste la nécessité de la cocaïnisation préalable afin de calmer la douleur.

On peut employer de deux manières l'acide trichloracétique. Stein se sert des cristaux, Gomperz trempe un tampon d'ouate dans une solution concentrée d'acide hygroscopique et touche avec précaution les bords de la perforation en évitant la muqueuse de la caisse. Gomperz rapporte un cas de restauration des couches externe, interne et moyenne du tympan. Mais les cautérisations à l'acide trichloracétique comme les autres empêchent le tympan de se souder, la partie cicatricielle se trouvant entre les couches épithéliales externes et les couches muqueuses internes, la membrane tympanique est détruite et il se forme une nouvelle surface de la plaie avec des vaisseaux se prolongeant ; à la place du tympan se

forme une membrane ressemblant à du papier à cigarette huilé, très rétractée, immobile et transparente au point que l'on distingue au travers la teinte humide du promontoire, comme si la membrane n'existait pas. Voilà le côté physiologique de l'action du médicament que je n'emploie plus, obtenant les mêmes résultats par d'autres moyens.

Pourquoi fermons nous une perforation tympanique ? Une scarlatine peut provoquer de vives douleurs d'oreille, même attaquer les os, et il est indifférent pour l'ouïe que le tympan soit clos ; Gomperz a dit qu'il fallait choisir les cas où l'on provoque l'occlusion ; par exemple les perforations dans lesquelles l'insertion de tampons glycérinés donne lieu à des troubles auditifs passagers, où quand la perforation est accompagnée de bourdonnements qui cèdent à l'oblitération. Certaines perforations sont nécessaires et jouent le rôle d'une soupape de sûreté. On peut préserver la caisse avec de l'ouate. Dans combien de cas Szenes a-t-il employé l'acide trichloracétique ?

Szenes. — Dans 46 cas, vingt et une fois l'occlusion fut complète, huit malades sont encore en traitement ; sur les dix-sept autres, une partie a renoncé à la cure et le reste n'a pas guéri.

Krepuska. — Ce sont de beaux résultats et il est fâcheux que Szenes ne puisse montrer ses malades ; mais on se demande si, par les moyens simples tels que le nettoyage et la cautérisation des granulations, on n'aurait pas obtenu la cicatrisation ainsi que cela m'est arrivé ; dans certains cas, la cause de la suppuration est plus profonde et sa cessation est suivie de guérison de la perforation ou de destruction.

Quant au malade présenté, il n'a rien gagné au traitement, puisqu'il n'entend pas mieux et souffre au contraire de bourdonnements. L'oreille ne suppure plus, mais ce n'est pas le fait de l'oblitération tympanique. La cicatrice adhère au promontoire et on peut craindre d'autres soudures qui entraîneraient des troubles de l'équilibre, aussi se demande-t-on si l'état du malade n'a pas empiré. Je ne crois pas à l'avenir de l'acide trichloracétique. Le principal est une antisepsie soigneuse et de ne fermer la perforation que si la caisse est indemne et si l'occlusion est indiquée.

Tomka signale une troisième indication dangereuse pour l'existence ; la desquamation. Si dans ce cas on obtint l'oblitération, le malade est à l'abri d'affections auriculaires graves. La cicatrisation tympanique est avantageuse en ce qu'elle éloigne de l'oreille les influences néfastes. Il n'est pas certain que seules les adhé-

rences entraînent des troubles auditifs qui peuvent être dus aussi à l'insertion de membranes entre les osselets.

Szenes. — Chez mon malade les osselets sont soudés les uns aux autres.

Nemai a déjà présenté en 1894 des malades soignés par l'acide trichloracétique. La cautérisation est plus forte qu'avec le nitrate d'argent, aussi forte qu'avec l'acide chromique; ce n'est pas un poison. J'applique les acides dans les inflammations parenchymateuses des amygdales, quand la tonsillotomie est impossible, puis à la suite de la galvano-caustique pour activer la cicatrisation des plaies. Ce remède est un styptique puissant et peut servir après le curettage de granulations purulentes.

Szenes n'assigne pas de valeur spécifique à ce médicament; lorsque l'affection de la caisse est enrayée et le tympan perforé, il peut survenir un retour de la suppuration qui réclame la fermeture de la perforation. On ignore toujours on siège l'affection de caisse Gomperz a obtenu de bons résultats avec l'acide trichloracétique et moi de même. Il est bien entendu que les cas compliqués de maladies des os, d'affections pharyngées ou de végétations adénoïdes sont justiciables d'une thérapeutique spéciale.

La suppuration de la caisse est guérie quand la perforation tympanique est cicatrisée. Naturellement la cicatrice n'offre pas la même résistance que le tissu sain, mais le danger est moindre que sans cicatrice. En cas de synéchies, on s'aidera de l'opération de Politzer. Il est secondaire que l'ouïe ne s'améliore pas au bout de dix-huit ans, le principal est que l'écoulement cesse.

Krepuska. — Szenes me comprend mal. J'ai parlé de deux choses. En général, le tympan peut se refermer spontanément, par exemple après l'ablation de végétations adénoïdes. Szenes répond qu'il ne cautérise pas les cas de ce genre.

Szenes. — La cessation de la suppuration entraîne la régénérescence du tympan.

Krepuska. — Szenes guérit-il la perforation tympanique ou l'affection de la caisse ? D'habitude on ne cautérise le tympan qu'après que l'écoulement est tari ; lorsque la guérison de la suppuration et la cicatrisation de la perforation sont simultanées, le remède n'agit pas comme cicatrisant. Szenes a dit que l'oreille suppurait encore en octobre.

Baumgarten s'explique que Szenes enraye d'abord la suppuration et ferme la perforation seulement lorsque l'oreille est sèche.

Krepuska. — Naturellement, mais Szenes ne l'a pas dit.

NAVRATIL. — Certainement Szenes veut guérir d'abord l'otorrhée et seulement activer la cicatrisation de la perforation qui ne s'est pas produite spontanément.

SZENES. — Oui.

ANALYSES

I. — *OREILLE*

Contribution à l'anatomie chirurgicale de la cavité tympanique, par R. LAKE (*Lancet*, 13 novembre 1897).

Ceux qui ont eu fréquemment l'occasion d'ouvrir la cavité tympanique ont dû être toujours frappés de son irrégularité et de ses relations avec le sinus latéral; les rapports avec le tympan lui-même et avec le nerf facial sont presque constants et sont seulement affectés par la dimension de l'antre, que cette dimension soit ou non le résultat d'une maladie. Les mensurations exactes de vingt-huit temporaux sains ont décidé l'auteur à former une série de types obtenus par des coupes. Les sections horizontales passaient à travers la fosse supérieure du conduit. Chaque coupe a été fidèlement reproduite et les tracés superposés pour être comparés. On forma ainsi des groupes et un type fut dessiné dans chaque catégorie. On adopta trois divisions principales : 1° Celles où le sillon du sinus latéral doit être ouvert et le sinus dégagé pendant l'opération mastoïdienne; 2° les cas d'opération de l'antre, il est probable que le sinus est dégagé, mais on ne le voit pas; 3° les cas où le sinus demeure invisible durant l'opération.

Dans un seul cas sur six, on attendit pour dégager le sinus.

L'exploration du sinus est entièrement exempte de danger lorsqu'on prend des précautions antiseptiques; quand l'ouverture du sinus est bourrée de gaze iodoformée pour enrayer l'hémorrhagie, on n'a aucun accident; il n'en est pas de même lorsqu'on perfore le sinus avec un drill qui peut léser l'os.

Tout en faisant des réserves sur l'exactitude approximative des mensurations, on a trouvé que la profondeur de l'attique dépassait légèrement les 3/10 d'un pouce, prise en ligne directe depuis le point d'élection et la distance du point le plus voisin du sinus, 0,40 pouce en moyenne, avec un minimum de 0,2 pouce et un maximum de 0,7; cette dernière mensuration démontre nettement que le dégagement du sinus par la continuation de l'ouver-

ture de l'antre, n'est pas, d'ordinaire, le procédé chirurgical de choix, mais la voie la plus brève pour arriver au sinus qui, souvent, est situé à moins d'un quart de pouce de la fosse supérieure du conduit.

Les résultats sont expliqués par des diagrammes accompagnant le mémoire. SAINT-CLAIR-THOMSON.

Topographie crânio-cérébrale de la région auriculo-mastoïdienne. par L. Bonomo (*Archivio ital. di otol. rhin. e laring.*, 1897) (4e fasc.).

Ce travail est des plus intéressants, et les nouvelles données présentées par l'auteur peuvent rendre de très sérieux services au point de vue opératoire. Il nous paraît impossible d'en donner une analyse. Il s'agit, en effet, de points de repères précis formant entre eux diverses lignes limitant des espaces auxquels correspondent certains organes.

Nous ne pouvons donc que renvoyer le lecteur au travail original où il trouvera deux figures très claires qui lui permettront de bien saisir la description. H. DU F.

L'examen de l'audition des employés de chemins de fer. par de Rossi (*Archivio ital. di otol. rin. e. laring.*, 1897) (no 1-3).

En Italie, les Compagnies de chemins de fer ont le tort grave de ne pas se préoccuper suffisamment de l'audition de leur agents. On peut citer nombre d'accidents qui n'ont eu pour causes que la surdité d'un employé. Sous l'influence de la répétion de sons aigus et intenses, l'audition diminue chez les mécaniciens et chauffeurs. Il peut même se faire qu'ils n'entendent pas les pétards.

L'auteur regrette qu'en Italie il n'y ait encore aucun travail statistique sérieux.

Il importe, cependant, de faire ce qui a été accompli en Allemagne en suivant la méthode de Zwaardemaker.

De plus, les médecins des compagnies devraient être tous capables d'examiner l'audition des agents. H. DU F.

L'anesthésie locale dans les maladies de l'oreille et des premières voies respiratoires. Observations cliniques sur l'eucaïne. par G. Ferreri (*Archivio ital. di otol. rin. e laring.*, 1897) (no 1-3).

Pour les opérations pratiquées sur l'oreille et les premières voies respiratoires, l'anesthésie générale n'est indiquée que dans un petit nombre de cas.

Elle n'est réellement indispensable que pour l'opération de Stacké, la craniectomie, la laryngofissure, la laryngectomie, etc...

Afin d'éviter les inconvénients présentés par la cocaïne, l'auteur s'est servi de l'eucaïne.

D'après ses expériences, cette dernière devrait être préférée à la cocaïne pour les raisons suivantes :

1° Les solutions d'eucaïne ne se décomposent pas par l'ébullition, tandis que la cocaïne se transforme en benzoïlergonine et en alcool méthylique ;

2° L'eucaïne est moins toxique que la cocaïne ;

3° Elle se conserve sans altération en solution pendant longtemps sans perdre son pouvoir anesthésique ;

4° Elle est mieux tolérée que la cocaïne ;

5° Appliquée sur la muqueuse de la caisse du tympan, elle a une action plus prolongée et, quoi qu'on en ait dit, diminue l'hémorrhagie ;

6° Elle coûte moins cher que la cocaïne. H. DU F.

Un cas d'épithélioma pavimenteux lobulé en dégénérescence colloïde du lobule de l'oreille, par F. Coudray et G. Dubar (*Bull. de la Soc. Anat. de Paris*, fasc. 14, juin, juillet 1897).

Cette localisation est rare, le malade, homme de 27 ans, présente une tumeur noirâtre, d'aspect corné, appendue au lobule de l'oreille droite, cette tumeur s'est développée lentement, elle est conique, et la base se confond avec le lobule ; sa hauteur est d'environ 1 à 2 centimètres ; elle est colorée en noir en bas et en rouge violacé en haut ; dans le bas, elle est très dure et cornée, tandis que sa partie supérieure est charnue. La séparation des deux parties de la tumeur est très nette en avant où il existe un sillon, moins accentuée en arrière ; pas de ganglion pré-auriculaire.

Jamais de traumatisme antérieur.

En arrière de la branche montante du maxillaire inférieur, existe une induration d'apparence ganglionnaire, autant au-dessous de la mâchoire. A gauche, pléïade ganglionnaire.

Ablation de la tumeur ; quatre points de suture.

Examen de la tumeur : la partie inférieure, noirâtre, est très dure, difficile à sectionner, tout à fait exsangue. Le tissu ressemble à de la corne. Pas de parties crétacées.

La section de la portion supérieure, ou charnue, est grisâtre. Le tissu est ramolli, gris noirâtre et rappellerait l'épithélioma.

Examen microscopique : globes épidermiques entourés de

cellules du corps muqueux, en d'autres points, îlots de cellules du corps muqueux normales à la périphérie, au centre, se trouve de la dégénérescence colloïde. A. G.

Massage pneumatique vibratoire de la membrane du tympan dans le traitement de la surdité progressive, par Max Breitung (*Deutsche medizinal-Ztg.*, 1897, n° 77).

Le massage vibratoire est produit à l'aide d'une pompe pneumatique à moteur électrique figurée et décrite par l'auteur.

Les résultats obtenus sont infiniment inférieurs à ceux que donne le massage mécanique et les effets en sont suprenant, pour peu qu'on ne s'attarde pas à des scléroses trop avancées.

L'auteur dit incidemment qu'un très grand nombre des scléroses graves sont, à son avis, d'origine syphilitique, remontant au deuxième ou troisième ascendant. L'alcool et le tabac sont responsables de nombres de cas de diminution névritique de l'ouïe.

M. N. W.

Une plaie rare de la membrane du tympan, par Stanley Berling (*Brit. med. journ.*, 1897, p. 1189).

L'auteur fut appelé une nuit auprès d'un garçon de 18 ans, blessé dans une rixe; une tache de sang marquait l'oreiller à l'endroit de l'oreille droite et le sang continuait encore à couler goutte à goutte; le lendemain, l'auteur vit à l'otoscope une incision de la membrane du tympan, juste en arrière du manche du marteau ; les bords en étaient réunis et il n'y avait aucune lésion de l'oreille externe ni du conduit auditif. Le blessé avait eu le temps d'apercevoir, avant de perdre connaissance, un couteau dans la main de son adversaire ; l'auteur, dans son rapport, conclut à la possibilité d'une blessure du tympan sans lésion du conduit, mais la cour considéra le fait comme improbable ; peu après, on trouva sur le lieu de la rixe un couteau répondant au souvenir du blessé, à lame si usée qu'elle n'avait plus qu'un quart de pouce de large. M. N. W.

Emploi de l'eau oxygénée dans le traitement des otorrhées, par Buys et Labarre (*La Policlinique*, n° 21, p. 447, 1er novembre 1897).

« Découverte par Thénard, en 1808, l'eau oxygénée ne fut em-
« ployée en thérapeutique qu'en 1882-1883, par Baldy, qui lui re-

« connut des qualités antiputrides incontestables et l'appliqua, avec « succès, dans le traitement des plaies. Tout récemment, avec « Politzer, à Vienne, et Lermoyez, à Paris, l'eau oxygénée prit une « grande importance dans la pratique oto-laryngologique qui, en « même temps que son pouvoir microbicide, utilisa encore sa « vertu hémostatique clairement démontrée par de récentes expé- « riences de M. Georges Gellé ».

Depuis six mois, B. et L. emploient l'eau oxygénée dans le traitement des otites purulentes avec des résultats vraiment remarquables.

L'eau oxygénée est l'antiseptique idéal pour le traitement des écoulements de l'oreille. Elle a un pouvoir bactéricide supérieur à celui du sublimé (Miquel), elle n'est pas irritante, enfin, elle n'est pas toxique, ce qui permet de laisser ce médicament entre les mains de tous les malades.

L'eau oxygénée doit être fraîche et titrant 12 volumes. Voici comment elle doit être employée. Le malade peut laver l'oreille à fond avec une seringue chargée d'eau salée bouillie, puis, vidant dans l'oreille, il remplit de nouveau tout le conduit d'eau oxygénée tiédie et conserve ce bain un quart d'heure, après quoi il vide de nouveau l'oreille, en ayant soin de protéger les parties voisines contre l'action dissolvante du médicament. Ce bain n'est aucunement douloureux, mais il donne au malade la sensation d'un bouillonnement intense dû à la mise en liberté de l'oxygène, signe caractéristique qui indique la bonne qualité de l'eau oxygénée.

Suivent des observations qui démontrent la cessation rapide des écoulements purulents aigus ou chroniques de l'oreille, ce phénomène si constant qu'elle ne fait défaut que trois fois sur soixante observations. Mais cette action ne se produit qu'après enlèvement mécanique préalable des résultats par les lavages.

L'eau oxygénée, ainsi employée, ne nuit pas à l'épidermisation, la perforation tympanique se cicatrisent bien sous son influence.

En présence de cet effet si simple et si rapide, les auteurs se sont demandés si l'eau oxygénée n'a pas une façon spéciale d'agir qui la distingue des antiseptiques ordinaires. Des expériences instituées dans ce sens montrent que ce corps, au lieu de coaguler le pus en flocons visqueux et adhérents, comme le fait le sublimé, « segmente le pus en petits éléments, roulant les uns sur les autres, très mobiles en un mot ».

« A la lumière de ces faits, on comprend sans peine les avan- « tages de l'eau oxygénée ».

Deux mots résument ses propriétés spéciales : l'eau oxygénée nettoie l'oreille et pénètre le pus.

De la tuberculose de l'oreille moyenne, par SCHWABACH (*Berliner Klinik*, 1897, fasc. 114).

La fréquence de la tuberculose de l'oreille chez les tuberculeux n'est pas bien établie ; l'auteur a trouvé seize fois des lésions sûrement tuberculeuses en étudiant anatomiquement les oreilles de vingt-trois phthisiques ; dans les autres cas, l'otite était simple. Les femmes sont atteintes beaucoup plus rarement que les hommes.

A côté de la forme typique de l'otite tuberculeuse, qui amène sans souffrance une destruction étendue du rocher, on peut observer le début aigu de l'affection, et c'est à tort que cette forme a été niée. S. apporte deux observations personnelles, dans lesquelles l'otite tuberculeuse a débuté de la façon la plus aiguë ; des bacilles ont été trouvés dans le pus, dans l'un de ces cas, l'otite a guéri comme une otite moyenne aiguë. D'ailleurs, l'absence de bacilles dans le pus ne permet nullement de nier la tuberculose, ainsi que l'établissent des examens nécroscopiques multiples faits par l'auteur. Le travail de S. est basé sur plusieurs centaines d'observations cliniques, dont quatre-vingt-dix suivies pendant longtemps et vingt-sept examens anatomo-pathologiques.

M. N. W.

Des lésions de l'organe de l'ouïe dans la leucémie, par SCHWABACH (*Zeitschrift f. Ohrenheilkunde*, 1897, p. 103).

La monographie est basée sur dix observations recueillies dans la littérature et 5 cas inédits de l'auteur. Il résulte, de ces quinze observations, que les hommes sont atteints plus souvent (10 : 5), que l'âge dominant va de 30 à 40 ans ; la forme de l'affection est une surdité plus ou moins prononcée, rapidement croissante en général, accompagnée de bruits subjectifs et souvent de vertiges ; dans un certain nombre de cas, cette triade symptomatique constitue le syndrome de Ménière. Les cas aigus appartiennent au début de la leucémie, tandis que les cas chroniques surviennent longtemps après le début de la maladie. Les lésions anatomiques consistent en amas de leucocytes et en hémorrhagies qui se forment aussi bien dans les espaces médullaires du rocher que dans les diverses parties de l'organe de l'ouïe, de l'oreille interne surtout ; plus rarement, l'oreille moyenne est atteinte, exceptionnellement

l'oreille externe ; il semble qu'un tiers au moins de tous les cas de leucémie étudiés à ce point de vue spécial, présentent des lésions de l'oreille. L'auteur ne partage pas l'opinion de Gradenigo, quant au développement des lésions leucémiques dans les oreilles antérieurement enflammées — l'examen histologique ne justifie pas cette manière de voir. Le syndrome de Ménière s'explique par des hémorrhagies labyrinthiques ; des extravasations sanguines sont aussi responsables de la surdité subite, d'origine tympanale ou nerveuse. M. N. W.

Un cas de surdité verbale pure terminée par aphasie sensorielle, suivi d'autopsie, par J. Déjerine et P. Sérieux (Comptes-rendus hebd. des séances de la Soc. de Biol., 24 décembre 1897).

En 1884, Lichtheim (*Deuts. Arch. f. klin Med.*, p. 204-268) a décrit, sous le nom de *surdité verbale sous-corticale*, une forme d'aphasie, dans laquelle les symptômes présentés par le malade se réduisent à la perte de la compréhension de la parole parlée et à l'impossibilité de répéter les mots ainsi que d'écrire sous dictée.

Cette formule d'aphasie, que l'un de nous a proposé de désigner sous le nom de *surdité verbale pure* (Voir thèse de Mirallié : *De l'aphasie sensorielle*, Paris, 1896) — car ici le langage intérieur est intact — est, en réalité, rare, surtout si on met à part les cas dans lesquels il existait des lésions de l'appareil auditif, en particulier du labyrinthe, lésions qui, ainsi que l'a indiqué Freud (*Labyrinthtaubheit und Sprachtaubheit*, Wiesbaden, 1895), peuvent donner lieu à une symptomatologie des plus analogues (Cas rapporté par Helot, Houdeville et Halipré, *Revue Neurol.*, p. 353, 1896).

Il existe actuellement quatre observations de surdité verbale pure, dans lesquels l'appareil auditif périphérique ne peut être incriminé, cas de Lichtheim, Pick (obs. III, (*Arch. f. f. Psych.*, Bd 23, 1892, p. 896), Sérieux (*Rev. de méd.*, 1893, p. 733), Ziehl (*Deuts. Zeits. f. Nervenh.*, Bd 8, p. 258, 1896). Lichtheim, se plaçant au point de vue de la physiologie pathologique, émit à propos de son observation, l'hypothèse d'une lésion sous-corticale siégeant dans le lobe temporal gauche et isolant le centre de l'audition générale du centre auditif des mots. Jusqu'à aujourd'hui, nous ne possédons qu'une seule autopsie de surdité verbale pure due à Pick. Dans ce cas, il existait une double lésion des lobes temporaux (ramollissement), s'étendant à droite à l'insula et à l'opercule frontal. La lésion pénétrait dans la substance blanche, surtout à droite où elle avait détruit la capsule externe et le puta-

men. La description de la lésion est, du reste, un peu sommaire et purement microscopique.

Le cas que nous rapportons a trait à une femme qui présenta pendant plusieurs années le tableau typique de la surdité pure. Puis, peu à peu, le langage intérieur s'altéra et apparurent les symptômes de l'aphasie sensorielle classique qui allèrent en progressant également.

La première partie de l'observation de cette malade a été publiée par l'un de nous, en 1893, et comprend une période de cinq ans, de 1887, date du début de l'affection, à 1892. A cette époque, le tableau clinique était le suivant : surdité verbale et musicale, intégrité de la parole spontanée, perte de la faculté de répéter les mots ; écriture spontanée et d'après copie, normale, écriture sous dictée, nulle ; lecture mentale et à haute voix, normale. Intégrité du langage intérieur. En 1892, toutefois, commencèrent déjà à apparaître des symptômes indiquant que la surdité verbale pure évoluait vers l'aphasie sensorielle : paraphasie et paragraphie, d'abord légères et s'aggravant peu à peu et trouble de la lecture mentale. A partir de cette époque, les symptômes d'aphasie sensorielle allèrent en augmentant, la malade devint jargonaphasique, perdit la compréhension du langage écrit, son écriture devint incompréhensible, sa signature même était altérée. L'acuité auditive du côté gauche, la malade étant depuis longtemps privée de l'ouïe du côté droit par suite d'otite, s'altéra petit à petit, et aboutit à une surdité très marquée. L'intelligence s'affaiblit notablement. La malade succomba en mars 1895, à l'âge de 55 ans, huit ans après le début de l'affection.

Vient ensuite le résultat de l'autopsie et celui de l'examen histologique.

Cette observation, qui fera ultérieurement l'objet d'un travail plus étendu, est importante à plusieurs points de vue : 1° tout d'abord, l'autopsie tranche définitivement la question de la localisation de la surdité verbale pure, en montrant que cette dernière relève d'une lésion *purement* verticale. Ici, en effet, il s'agit d'une altération cellulaire-poliencéphalite chronique, tandis que dans le cas de Pick, la lésion était à la fois corticale et centrale. Notre observation constitue même le premier cas d'aphasie et, dans l'espèce, surdité verbale pure terminée par aphasie sensorielle, relevant d'une lésion purement cellulaire ; 2° notre cas, comme celui de Pick, montre que, dans la surdité verbale pure la lésion est bilatérale et siège dans la région temporale, dans le centre cortical de l'audition commune ; 3° étant donné cette localisation,

il paraît probable que dans la surdité verbale pure, il s'agit non pas d'une séparation du centre auditif commun d'avec le centre auditif des mots, mais bien d'un affaiblissement dans les fonctions du centre auditif commun. Cette opinion est corroborée par ce ce fait que, chez notre malade, l'ouïe, pendant longtemps intacte, s'altéra progressivement avec le temps ; 4° la transformation lente et progressive de la surdité verbale pure en aphasie sensorielle, constatée chez notre malade, est une particularité sur laquelle il y a lieu d'insister. Pendant lontemps, en effet, le langage intérieur fut intact chez elle, et ce n'est que peu à peu que le centre auditif verbal s'altéra, et qu'alors apparurent l'alexie, la jargonaphasie, la paragraphie.

Etant donné le degré des lésions de la corticalité temporale, dont l'intensité allait en décroissant d'avant en arrière, il est aisé de comprendre que le centre auditif verbal, qui siège à la partie postérieure du lobe temporal gauche, ait été pris après le centre auditif commun, situé plus en avant. Les altérations de la corticalité temporale allaient, en effet, en décroissant d'intensité depuis la pointe temporale jusqu'à la base d'insertion du pli courbe, et avaient, par conséquent, atteint en dernier lieu, et peu à peu, la région dont les lésions déterminent les symptômes de l'aphasie sensorielle.

Note sur un cas d'audition colorée, par A. Grafé, professeur à l'université de Liège (*Rev. de méd.*, mars 1897).

G. cite un nouveau cas dans lequel l'émission par le sujet ou l'audition de la voyelle a évoquait l'image du noir et celle de la voyelle i l'image du rouge. Il émet l'hypothèse que l'aptitude à établir de semblables relations chez des individus qui y sont prédisposés de naissance, remonte à des habitudes ancestrales transmises par voie d'hérédité. Peut-être pourrait-on trouver une application de ces phénomènes pour procurer aux aveugles nés des images colorées ou aux sourds-muets des images auditives.

LOMBARD.

Des exercices acoustiques dans les cas de surdi-mutité, chez les enfants en bas âge, par Gellé (Soc. de biologie, 23 oct. 1897).

La possibilité d'éveiller et de développer le sens de l'ouïe, chez les sourds-muets, est un fait reconnu depuis Itard, et démontré récemment par Urbantschich.

C'est à l'aide du micro-phonographe de Dussaud, appareil très

précis et répétant à satiété les sons, que Gellé a fait ses intéressantes expériences, et voici les conclusions auxquelles il est arrivé : 1° les exercices acoustiques, au moyen du micro-phonographe, rendent possible l'instruction des sourds-muets, dans la très grande enfance ;

2° L'excitation des nerfs auditifs et des foyers nerveux de l'ouïe a une action supérieure à tout autre procédé d'éducation, parce qu'elle suit les voies naturelles du développement de la faculté du langage, d'où le réveil de l'audition et de la parole. A. G.

Les exercices méthodiques de l'ouïe à l'école des sourds-muets. par M. Brunner (*Wien. klin. Woch.*, 1897, p. 780).

L'auteur, directeur d'une école de sourds-muets, a étudié la psychologie et la physiologie de l'apprentissage auditif des sourds-muets ; il met bien en lumière la différence entre la surdi-mutité congénitale et l'infirmité acquise au point de vue de l'éducation de l'ouïe, il va de soi que l'infirmité acquise est de beaucoup la moins grave, car les vertiges d'impressions auditives antérieures à la perte de l'ouïe, persistent évidemment dans les centres nerveux, la voix est frayée et les sensations auditives nouvelles sont perçues avec moins de difficulté. Les sourds-muets éduqués ont évidemment leur centre auditif remplacé au point de vue fonctionnel par un centre visuel et tactile, puisque les paroles et les sens se traduisent pour eux par l'impression visuelle des mouvements des lèvres ou autres gestes et par les sensations vibratoires. Ce centre visuel tactile est utilisé dans l'éducation de l'ouïe en ce sens que l'on prévient l'enfant des sons, ou plus tard des mots, que l'on va lui faire entendre ; il relie ainsi les sensations que lui procurent habituellement les mots avec celles que recueille son oreille ; pendant longtemps il « traduit » évidemment la sensation auditive en sensation visuelle et tactile jusqu'à ce que le développement progressif de l'ouïe ait conduit à une transmission directe des perceptions auditives au centre de la parole. Le développement intellectuel des sourds-muets gagne énormément à l'acquisition de notions auditives si imparfaites qu'elles soient, un grand nombre de mots et d'idées cessent d'être lettres mortes pour eux.

M. N. W.

Cholestéatome de l'attique datant de vingt ans simulant une affection mastoïdienne, par A. Bronner (*Lancet*, 23 octobre 1897).

Les points intéressants de l'observation sont : 1° que l'attique

avait souffert pendant vingt ans sans que la cavité mastoïdienne eut été atteinte; 2° qu'une affection de l'attique ait pu déterminer des attaques répétées de périostite mastoïdienne; 3° que le cholestéatome ait élu domicile dans l'attique et non dans les cellules mastoïdiennes, ainsi que cela se produit généralement; 4° que la plaie demeura ouverte et guérit sous les granulations, par la méthode de Mc Ewen et V. Horsley. Le procédé adopté d'habitude consiste à essayer de maintenir une large ouverture permanente au-dessus ou derrière l'oreille. SAINT-CLAIR THOMSON.

Pneumatocèle de la région mastoïdienne, par M. LANNOIS (*Société des sciences médicales de Lyon*, 1897).

M. LANNOIS montre un malade ayant autrefois présenté des suppurations de l'oreille et qui depuis quelques années voyait, quand il riait un peu fort, se produire en arrière de l'oreille un gonflement caractéristique de la pneumatocèle mastoïdienne. Il y a un mois, la tumeur s'est enflammée, et par l'incision on n'a pas trouvé l'orifice de sortie de l'air. La guérison a été traversée par un accès d'épilepsie jacksonienne que, faute de mieux, on a cru pouvoir rattacher au saturnisme; l'intégrité actuelle de l'oreille ne permet pas, en effet, de penser à un abcès sous-duremérien d'origine otique.

M. Lannois rappelle que la pneumatocèle mastoïdienne peut résulter de la trépanation spontanée de la mastoïde au cours d'une suppuration des cellules mastoïdiennes (deux observations personnelles) en dehors de cette étiologie, il faut incriminer l'existence d'une fissure osseuse congénitale; dans le cas particulier, on n'en a pas constaté.

Ce cas paraît être le premier où la suppuration se voit produite spontanément, par infection propagée à travers la trompe et la caisse. R. ÉTIÉVANT.

Sur l'ouverture des cavités de l'oreille moyenne, par GRADENIGO (*Archivio ital. di otol. rin. e laring.*, 1897, 4e fasc.).

L'auteur trouve que l'on a une tendance à ouvrir la caisse trop facilement sans se rendre un compte exact de la nécessité de l'opération.

L'acte opératoire offre toujours dans ces cas certains dangers et n'a pas toujours pour résultat d'amener une guérison radicale.

Au point de vue du procédé, l'auteur trouve inutile le plus sou-

vent d'exagérer les dimensions de l'incision en arrière du pavillon en la prolongeant en avant vers l'apophyse zygomatique.

Il a fait construire, en outre, un crochet spécial pour maintenir le pavillon.

Enfin, à moins d'indications spéciales, il suture immédiatement la plaie rétro-auriculaire et laisse en place le premier pansement quatre jours au plus. H. DU F.

De l'évidement pétro-mastoïdien dans les suppurations anciennes de l'oreille, par REYNIER (de Paris) (Congrès français de chirurgie, XIe session, 1897, *Rev de chir.*, n° 11).

L'A. opère par le procédé le plus habituellement employé ; mais contrairement à M. Broca, il se sert de préférence de la gouge à main avec laquelle on risque moins de blesser le sinus. Pour éviter les fissures et les esquilles déterminées quelquefois par l'usage du ciseau. M. Reynier utilise un protecteur muni d'une fraise actionnée par un moteur électrique. Après curettage de la caisse et de l'aditus, les cavités sont lavées à l'eau oxygénée et tamponnées avec de la gaze iodoformée.

M. Reynier a opéré ainsi quatorze malades et chez onze d'entre eux il a obtenu une guérison durable et l'amélioration de l'audition. E. L.

L'évidement pétro-mastoïdien appliqué au traitement chirurgical de l'otite moyenne chronique sèche, par MALHERBE (de Paris) (Congrès français de chirurgie, XIe session, 1897, *Revue de chir.*, n° 11).

L'A. communique le résultat de onze nouvelles opérations. L'opération est indiquée dans les otites scléreuses n'ayant encore envahi que l'appareil de transmission. La disparition de la perception des sons aigus est d'un pronostic grave pour l'intervention.

Les malades dont l'acuité auditive n'est pas tombée trop bas en retirent un grand bénéfice. L'amélioration porte surtout sur les sons à tonalité élevée, et l'audition augmente pour l'oreille non opérée ; on note aussi la disparition des bruits subjectifs.

E. L.

Contribution à l'étude de l'étiologie des complications cérébrales d'origine otique, par G. GERONZI (*Archivio ital. di ot. rin. e laring.*, 1897, n° 1-3).

Il est bien établi aujourd'hui, que dans les cas de suppurations

de l'oreille moyenne, *les injections par le conduit ou par la trompe, les cautérisations, l'ablation d'un polype...*, etc., peuvent amener parfois des complications graves et déterminer la mort.

Les observations avec autopsie, démontrant clairement les dangers d'intervention, considérées comme inoffensives, sont encore rares, aussi doit-on savoir gré au Dr Geronzi d'avoir publié la relation d'un cas bien observé et très net au point de vue de la marche des accidents.

Il s'agit d'un jeune garçon de 12 ans, atteint depuis la première enfance d'otite moyenne purulente droite.

Depuis un mois, il se plaint de maux de tête, son caractère est devenu taciturne, et il a le sommeil agité. Cet état est allé en s'aggravant, et depuis quatre jours, il a un peu de fièvre le soir.

A l'examen, on trouve dans le conduit auditif droit un volumineux polype.

L'auteur enlève cette tumeur avec le serre-nœud. Le malade retourne dans sa famille.

Le soir même, les douleurs de tête augmentent, la fièvre apparaît plus intense et le surlendemain il est pris de délire. Puis les poumons se prennent; douleurs très vives à la nuque; mort huit jours après l'ablation du polype.

Autopsie. — L'examen des lésions permet de porter le diagnostic suivant : « Otite moyenne purulente chronique droite. — Carie des « osselets. — Abcès de l'attique avec une petite perforation de la « membrane de Shrappnell. — Végétations polipoïdes sortant de « l'attique. — Méningite circonscrite à la région du *Tegmen antri.* « — petit abcès sous-dural. — Encéphalite circonscrite à la partie « inférieure de la troisième circonvolution temporale. — Pneumo- « nie par embolie. — Pleurésie fibrineuse. — Abcès de la rate. »

L'auteur examine ensuite quel a pu être le rôle pathogénique de l'ablation du polype. Il est évident qu'il n'a pu créer de toutes pièces les complications cérébrales. Mais, étant données les lésions de la caisse préexistante, on peut concevoir qu'il ait provoqué un coup de fouet, et que l'état infectieux aigu consécutif ait été produit par l'absorption du pus par les vaisseaux de la tumeur qui avaient été sectionnés.

L'auteur rapproche avec raison son observation de celle récemment publiée par le Dr Rimini (*Bollett. delle Malatt. d'orecchio*, avril 1897) et que nous avons déjà analysée dans ce journal.

H. DU F.

Un abcès du lobe temporo-sphénoïdal ouvert et drainé par le conduit auditif osseux, par Adolph Bronner (*Brit. med. journ.*, 1897, p. 465).

Le procédé classique qui consiste à trépaner le crâne au-dessus et en arrière du conduit auditif pour ouvrir un abcès cérébral a de grands inconvénients, quant au drainage et en général au traitement post-opératoire; l'auteur apporte un nouveau cas à l'appui de la méthode de Watson Browne. Chez un homme de 28 ans, atteint d'un abcès cérébral d'origine otitique, l'auteur rabattit le pavillon de l'oreille par en bas, enleva ce qui restait du tympan et des osselets et ouvrit à l'aide du ciseau la paroi supérieure du conduit auditif osseux ; en remontant à travers la racine du zygomatique, il ouvrit la fosse cérébrale moyenne et trouva à l'endroit habituel, à un pouce de profondeur, un volumineux abcès. Un drain fut placé dans l'abcès et maintenu d'abord à travers l'orifice osseux ; puis, au bout de dix jours, l'oreille fut remise en place et le drain passé à travers une ouverture dans la paroi postéro-supérieure du conduit cutané. Dans ces conditions, l'écoulement se fait facilement, le drain peut rester en place longtemps sans causer de gêne et le trajet est facile à trouver, ce qui compense les difficultés de l'opération. M. N. W.

Abcès cérébral à la suite d'otite grippale, par Vouzelle (*Bull. de la Soc. anat. de Paris*, fasc. 9 avril 1897).

Homme de 26 ans, entré pour des accidents cérébraux consécutifs à une otite grippale. Le malade fut trépané à deux reprises, et il succomba.

A l'autopsie, dans le lobe temporal on reconnaît un abcès gros comme un œuf de pigeon, en communication avec le prolongement sphénoïdal du ventricule latéral, par un orifice assez étroit. Le doigt, plongé dans la substance latérale, lors de l'intervention, était arrivé à quelques millimètres en avant du foyer.

De l'observation actuelle, il semble résulter d'abord le fait que la trépanation de l'apophyse mastoïde est formellement indiquée en présence de phénomènes généraux graves, malgré l'absence de symptômes au niveau de la mastoïde, tels que rougeur, empâtement de la peau, douleur à la percussion.

L'auteur dit de plus que c'est vers la base du rocher que doivent se faire les recherches, l'abcès en étant très voisin. A. G.

Sur le diagnostic de l'abcès cérébelleux otique, par GRADENIGO (*Archivio ital. di otol. rin. e laring.*, 1897 (nº 1-3).

Les abcès encéphaliques consécutifs aux otites moyennes purulentes siègent soit dans les circonvolutions temporo-sphénoïdales, soit dans le lobe latéral du cervelet, et, dans les deux cas, au voisinage de l'os temporal malade.

On a jusqu'ici confondu dans une même description ces deux sortes d'abcès.

Cependant les différences pathogéniques anatomiques et thérapeutiques qui les séparent, justifient une description spéciale pour chacun d'eux. C'est pour ce motif que l'auteur n'envisage dans ce travail que l'étude de l'abcès cérébelleux.

L'abcès cérébelleux est moins directement en rapport avec les lésions osseuses que l'abcès cérébral.

L'infection se propage soit par la fossette sigmoïde, soit par le labyrinthe à travers le conduit auditif interne.

Souvent coexiste avec l'abcès cérébral la thrombose du sinus ou la leptoméningite.

Le diagnostic différentiel de ces lésions est des plus difficile.

Ni la névrite optique, le nystagmus latéral, la titubation, les vertiges, la rigidité de la nuque, etc., ne sont des symptômes spéciaux à l'abcès cérébelleux.

Le siège des lésions que l'on peut rencontrer au cours d'une opération peut donner des indications plus précises. On est autorisé à admettre en effet que « si, dans un cas d'otite moyenne « purulente chronique avec symptômes d'abcès endocrânien, on « rencontre pendant l'opération une carie de la fossette sigmoïde « avec thrombose du sinus ou bien une labyrinthite purulente », il est probable qu'il existe un abcès cérébelleux.

Acland et Bellanger ont récemment appelé l'attention sur plusieurs symptômes qui appartiendraient spécialement à l'abcès cérébelleux. Ces symptômes sont :

1º La paralysie du membre supérieur du côté lésé avec faiblesse musculaire des membres inférieurs.

2º L'exagération du réflexe rotulien du côté malade.

3º La déviation conjuguée des globes oculaires vers le côté opposé à la lésion.

D'après l'auteur, ces symptômes ne sont pas constants.

On voit que la symptomatologie de l'abcès du cervelet est encore obscure et que de nouvelles observations sont nécessaires.

C'est afin de contribuer à élucider cette question que le prof.

Gradenigo donne la relation de 5 cas d'abcès cérébelleux qu'il a rencontrés.

OBSERVATION I. — Homme de 59 ans, atteint d'otite moyenne subaiguë gauche.

Symptômes. — Difficulté des mouvements de latéralité du cou ; douleurs à la pression de l'apophyse mastoïde, réflexes patellaires normaux ; rien du côté des yeux ; fièvre modérée. Ce malade est opéré et meurt.

Il existait : thrombose du sinus ; abcès périjugulaire au cou ; abcès cérébelleux et leptoméningite.

Dans ce cas, l'abcès cérébelleux est resté à l'état latent.

OBSERVATION II. — Homme de 53 ans ; atteint d'otite moyenne purulente gauche, datant de trois mois.

A l'autopsie, on trouva : thrombose des deux sinus latéraux et des deux sinus caverneux ; abcès périjugulaire à gauche ; abcès cérébelleux. Dans ce cas, il n'y avait aucun symptôme particulier à l'abcès du cervelet.

OBSERVATION III. — Fillette de 12 ans atteinte d'otite moyenne purulente chronique bilatérale.

A l'autopsie, on trouva un abcès entradural et un abcès cérébelleux sans autres lésions.

Les symptômes observés furent : douleur localisée à la nuque du côté malade ; rigidité de la nuque ; paralysie du membre supérieur correspondant ; déviation de la tête vers le côté opposé ; nystagmus horizontal.

Pendant l'opération, l'auteur fonctionna le cervelet avec une aiguille de Pravaz ordinaire et il ne s'écoula pas de pus. Il fait à ce sujet une remarque importante. Il a pu vérifier en effet à l'autopsie que le pus était trop épais pour être aspiré par l'aiguille. Il en résulte que l'on doit considérer ce procédé d'exploration comme insuffisant et se servir d'un trocart ou mieux du bistouri.

OBSERVATION IV. — Homme de 62 ans atteint d'otite moyenne purulente chronique droite.

A l'autopsie, on trouve : Leptoméningite due au diplocoque de Fraenkel ; infiltration purulente de l'écorce du lobe cérébelleux correspondant. Pas d'abcès.

Les seuls symptômes spéciaux qui aient été notés sont : la déviation conjuguée des globes oculaires vers le côté opposé à la lésion et le nystagmus horizontal.

L'auteur se demande si on doit les considérer comme se rapportant à l'infiltration purulente de la substance corticale du cervelet.

OBSERVATION V. — Homme de 20 ans atteint d'otite moyenne purulente chronique droite. Ce malade fut opéré et guérit.

Il existait : cholestéatome du temporal droit, avec usure d'une partie de la fossette sigmoïde ; papillite optique bilatérale.

Se basant sur ces lésions, l'auteur avait soupçonné la présence d'un abcès cérébelleux.

Aussi, au cours de l'opération, il explora le cervelet avec une grosse aiguille creuse.

Il ne rencontra pas de pus, et comme le malade a guéri, on doit admettre qu'il n'y avait pas d'abcès. Il fait remarquer à ce propos l'innocuité des ponctions exploratrices. H. DU F.

II. — *LARYNX ET TRACHÉE*

Poids des cartilages du larynx et leur teneur en substance sèche, en graisse et leur cendre, par HUGO BERGEAT (*Archiv. f. Laryngol*, Bd. VI, p. 199, heft. 2).

Cartilage thyroïde. — La moitié droite est en général plus volumineuse. Le poids moyen de tout le cartilage est chez l'homme de 6,541 (6,730 chez les sujets non tuberculeux, 6,353 chez les tuberculeux), chez la femme de 3,646 (3,745 chez n. T. ; 2,542 chez T.). Les poids extrêmes sont chez l'homme 9,122 et 3,330 (n. T) et chez les femmes 5,259 (n. T.) et 2,542 (T.).

Cartilage cricoïde. — Poids moyen : Homme 4,295 (4,443 n. T, 4,146 T.) chez la femme 2,859 (2,912 n. T, 2,279 T.) ; les poids extrêmes sont : homme 6,258 — 2,621, femme 4,374 — 1,891.

Cartilage aryténoïde. — Ils sont souvent équivalents, mais quelquefois ils diffèrent considérablement, 44 % surtout chez les tuberculeux, poids moyen : homme 0,308 (0,321 n. T. 0,296 T.), femmes 0,188 (0,191, n. T., 0,149 T.). Les poids extrêmes sont : homme 0,407 — 0164 pour un seul, 0,785-0,339 pour les deux, 0,294-0,125.

Epiglotte. — Poids moyen : hommes, 1,407-1,406, femmes, 0,870 (0,872 n. T. 0,856 T.). Les extrêmes sont hommes : 2,657-0,608, femmes 1,157-0,689.

Le poids de tout l'appareil cartilagineux est chez l'homme 12,859 (13,221 n. T. 12,497 T.), chez les femmes 7,821 (8,011 n. T. 5,725 T.).

Dans la tuberculose le poids semble donc diminué. Le cartilage thyroïde représente environ la 1/2 du poids total, le cricoïde, le 1/3, l'épiglotte, le 1/10, les deux aryténoïdes ensemble le 1/20.

Le poids sec, l'épiglotte mise à part, augmente avec l'âge. La substance muqueuse est la plus abondante dans les anneaux de la trachée, puis dans les càrtilages thyroïde, cricoïde, aryténoïde et épiglottique. La teneur en cendres et en graisses est sans influence sur la richesse en mucine. Celle-ci est en moyenne dans la proportion de 15-30 °/°.

Le poids des cendres augmente, très irrégulièrement il est vrai, avec l'âge. La calcification ou ossification augmente plus tôt qu'on ne le croit (homme de 17 ans mort d'accident). Le poids de la graisse peut être très élevé et atteindre jusqu'à 17 °/₀ et il n'y a pas de rapport exact entre la calcification et la teneur en graisse.

Sur le cartilage thyroïde, les premières taches calcaires apparaissent non au niveau du bord postérieur, mais au niveau du foramus thyroïdien. Chez les femmes c'est dans l'aryténoïde, au point d'insertion du processus vocal, que commence l'ossification. Sur l'épiglotte on trouve des taches au niveau du pétiole. Il faut noter la symétrie des points d'ossification.

L'ossification est un processus physiologique, elle se rencontre au niveau des point d'insertion des téguments et des muscles, et si l'on note des différences entre l'homme et la femme, c'est que dans les deux sexes, ce ne sont pas les mêmes muscles qui sont mis le plus souvent en action. PAUL TISSIER.

Étude sur les muscles internes du larynx chez l'homme, par EDM. MEYER (*Archiv. f. laryngol.* Bd. VI, heft. 3, p. 428).

On a divisé la musculature du larynx en de nombreux muscles petits et infimes sans tenir compte de la physiologie particulière de l'organe de la voix.

Il ne faut pas accepter pour la division des muscles du larynx, comme principe général, leur insertion sur un des cartilages ou sur un autre, ni sur les anomalies d'insertion, mais on doit s'inspirer de l'histoire de leur développement et prendre en considération les importantes données tirées de l'anatomie comparée.

C'est en se guidant sur ces principes que l'on peut grouper les muscles internes du larynx de la façon suivante :

Ancien muscle *a*) Cricothyroïdien.

— *b*) Cricoaryténoïdien postérieur, ces deux muscles ne représentant qu'un seul muscle indivisible.

— *c*) Sphincter de la glotte qui, bien que disposé en une quantité de fascicules en raison de ses insertions cartilagineuses, doit cependant être

considéré d'une façon d'ensemble, si l'on se base sur les données de l'embryogénie et de la physiologie. PAUL TISSIER.

Expériences sur la tension des cordes vocales, par RETHI (*Wien. klin. woch.*, 1897, p. 220).

L'auteur a expérimenté sur des chiens trachéotomisés et curarisés à l'aide d'un appareil construit sur les indications du professeur Exner et composé essentiellement d'une sorte de pince dont les deux branches sont articulées comme celle des ciseaux et qui met en œuvre la résistance des cordes vocales lorsqu'on écarte les branches. Etant donné un certain écartement, la contraction des cordes tend à fermer les ciseaux et à séparer leurs deux branches de deux autres lames qui se trouvent à leur contact et qui dans cette situation forment un circuit électrique ; le courant est interrompu lorsque la contraction de la glotte arrive à vaincre la résistance des ressorts qui unissent chaque paire de branches de ciseaux. En électrisant tel ou tel muscle du larynx on mesure la force de la contraction ; l'auteur a traduit en poids les résultats ainsi obtenus : la tension des cordes vocoles relâchées est de 10-15 grammes ; les cricothyroïdiens donnent une tension de 210 à 470 grammes chez les divers sujets ; les thyro-aryténoïdiens 100 à 215 grammes, le crico-aryténoïdien postérieur 70 à 115 grammes, le cricothyroïdien et le thyro-aryténoïdien internes 565 grammes, le cricothyroïdien et le crico-aryténoïdien postérieurs 560 à 985 grammes. M. N. W.

Sur le centre phonatoire d'Onodi, recherches expérimentales, par GRABOWER (*Archiv. f. Laryngol.* Bd. VI, heft. 11, p. 42).

Les résultats des expériences d'Onodi ont été contredits par Klemperer. Mais pour inattaquable que soit l'expérience sur laquelle s'appuie ce dernier auteur, il faut remarquer qu'elle est unique. Il a paru utile à G. de reprendre la question. L'expérience de R. démontre seulement que le centre des mouvements d'adduction des cordes vocales ne se trouve certainement pas dans l'espace compris entre les tubercules quadrijumeaux postérieurs et une ligne virtuelle tirée un millimètre au-delà. Mais ne se trouve-t-il pas plus bas. Onodi fixe comme limite inférieure jusqu'à 8 millimètres.

G. a repris l'expérience sur sept chiens précédemment examinés au point de vue du larynx. Le procédé opératoire consiste à mettre

à nu la membrane obturatrice, à faire sauter les parties osseuses voisines et surtout l'occipital. Le cervelet fut détruit en grande partie avec l'appareil de Lehmann, puis ce qui restait relevé ; on met ainsi à jour le plancher du quatrième ventricule qui sectionne à la hauteur voulue.

Les sections portant sur toute la largeur du ventricule et à une notable profondeur pratiquées à 1, 2, 3, 4, 7, 8, 9 et 12 millimètres en arrière des tubercules quadrijumeaux postérieurs ne déterminèrent aucun trouble de la voix, ni des mouvements des cordes vocales. Il faut en conclure que le centre de phonation indiqué par Onodi n'existe pas.

Sur les derniers chiens G. eut l'idée de détruire encore plus bas le plancher du quatrième ventricule et 2 millimètres plus bas, il trouva le centre cherché.

La section tranversale du plancher du quatrième ventricule pratiquée à 14 millimètres plus bas que les tubercules quadrijumeaux postérieurs, entraîna l'abolition de la fonction phonatrice des cordes vocales, toute émission sonore spontanée et réflexe devint impossible. Tout au plus à la suite d'excitations périphériques notait-on un bruit bas d'expiration. L'examen du larynx montra l'écartement des cordes vocales qui avaient perdu toute fonction adductride.

Mêmes résultats avec une section portant à 16 millimètres, avec cette différence cependant que les mouvements d'abduction parurent très exagérés, les cordes venant s'aplatir contre la paroi au moment de l'inspiration.

Il est donc acquis que le centre phonatoire commence à 14 millimètres des tubercules quadrijumeaux postérieurs et s'étend jusqu'à 750 millimètres plus bas. Ce point correspond à l'union du tiers antérieurs avec le tiers moyen de l'aile grise. Rappelons que par la méthode d'excitation Horsley et Semon ont indiqué un centre de phonation dans l'aile grise.

Sur une coupe du bulbe partant à ce niveau on se rend compte qu'à ce niveau apparaissent nettement les premières cellules du noyau moteur du nerf vague.

L'abduction exagérée notée dans les sections portant à 16 millimètres montre l'antagoniste des centres adducteurs et abducteurs et qu'à l'état normal la mesure de l'abduction est maintenue dans certaines limites par les adducteurs innervé en même temps que par les nerfs abducteurs. PAUL TISSIER.

Bases d'une lémoscopie générale. Étude de l'inspection visuelle des grosses voies aériennes avec remarques sur le terme autoscopie, par A. Kirstein (*Archiv. für Laryngologie*, Bd. VI, heft. 3, p. 482).

Sous le nom de grosses voies aériennes, K. désigne le canal qui s'étend de la bouche à la bifurcation des bronches ; la lémoscopie (λαῖμος cou) est le terme général qui désigne l'inspection de ce canal d'une façon générale. Il y a deux modes d'inspection : autoscopique et entoptrique, deux méthodes paralinguale et catalinguale. PAUL TISSIER.

Sur les dénominations d'autoscopie, de lémoscopie et sur la préférence à accorder au terme d'isthmia aux voies aériennes supérieures, par B. Fraenkel (*Archiv. f. Laryngol.* Bd. VI, heft. 3, p. 489).

F. critique au point de vue étymologique et visuel le terme d'autoscopie et à celui de lémoscopie préfère isthmiascopie, le terme d'isthme s'appliquant d'une façon générale aux voies aériennes supérieures. PAUL TISSIER.

Le développement de la voix par le diapason et l'emploi de ce moyen pour la guérison des parésies des cordes vocales, par E. W. Maljutin (*Archiv. f. Laryngol.* Bd. VI, heft. 2, p. 193).

On sait que si l'on applique un diapason sur le vertex, la voix émise à l'unisson l'est plus facilement et prend plus d'ampleur, plus de sonorité. M. a appliqué le diapason vertex au traitement d'une parésie vocale de nature indiscutablement hystérique et en a obtenu de bons résultats.

Il explique l'action du diapason exclusivement par l'action mécanique du son sur les cordes vocales. Il compare le fait à la mise en vibration des touches d'un piano par un son venu du voisinage et ne croit pas devoir invoquer plus pour l'homme que pour le piano une action psychique. PAUL TISSIER.

Sur la valeur hygiénique du chant, par Barth (*Archiv. für Laryngologie*, Bd. VI, heft. 1, p. 67).

L'analyse physiologique du chant montre qu'il augmente les mouvements respiratoires et active les échanges gazeux dans les poumons, élevant ainsi la capacité vitale ; par suite des efforts musculaires nécessités par l'intensité plus grande des mouvements

respiratoires, il fortifie les muscles de la respiration, c'est-à-dire presque tout l'ensemble de la musculature du tronc. Il exalte l'élasticité des parois thoraciques, il acccélère la respiration, augmente la quantité de sang contenue dans les poumons et décharge le cœur dont il facilite l'action. L'augmentation de l'excrétion d'acide carbonique d'une part, de l'absorption d'oxygène d'autre part et aussi celle de l'élimination d'eau ont pour conséquence naturelle d'activer les échanges ; la soif et l'appétit augmentent, la teneur en hémoglobine des globules rouges s'accroît. Les mouvement étendus du diaphragme et des parois abdominales favorisent la digestion, empêchent les stases et activent la sécrétion des glandes intra-abdominales.

Les cordes vocales acquièrent, bien que devenant plus volumineuses, une contractilité et une mobilité plus grandes, le tissu élastique devient plus fort, les cartilages du larynx s'ossifient plus tard. En même temps la voix devient plus forte et plus sonore.

Le nez devient plus perméable, la muqueuse du pharynx plus lisse et les soins plus méticuleux donnés à la bouche favorisent la digestion. L'oreille gagne en acuité auditive simple en même temps qu'en acuité auditive musicale.

Les exercices de chant répétés quotidiennement n'ont pas seulement une valeur prophylactique, ils possèdent aussi une action curative. Cette dernière est surtout marquée chez les sujets prédisposés héréditairement à la tuberculose. On sait que la tuberculose du poumon attaque tout d'abord les sommets, c'est-à-dire le segment du territoire pulmonaire le moins ventilé, on est donc en droit de penser que l'insuffisance de la ventilation pulmonaire favorise la germination des bacilles de la tuberculose. D'autre part, les sourds-muets qui n'émettent aucun son, meurent très souvent phtisiques. Chez quarante-neuf sourds-muets dont la cause de la mort peut être établie, trente-deux succombèrent à la tuberculose du poumon (Meissner) d'où l'indication de préférer pour ces sujets au langage des signes, le langage des sons. Le chant est la meilleure gymnastique du poumon. Il u'y a pas à craindre l'empyème, puisque le chant favorise le développement du tissu élastique. Un second point à relever au point de vue de la tuberculose, c'est l'effet ou l'action empêchante produite par le chant, par suite de l'accélération de la circulation.

Il est d'observation courante que dans une même famille, les sujets qui chantent sont les plus forts. B. Fraenkel a rarement vu la tuberculose chez les chanteurs. Il en est de même de Schmidt et de Semon.

Les essais de pneumo-thérapie qui ont donné de bons résultats se résument en dernière analyse à une gymnastique respiratoire : le chant remplissant les mêmes indications devrait être préféré dans tous les cas où la pneumo-thérapie est indiquée.

Non seulement le chant n'est pas nuisible chez les cardiaques à lésion valvulaire, mais il est un moyen puissant de fortifier le myocarde et de guérir les troubles de compensation. Le chant rendrait aussi des services dans les maladies de la nutrition.

PAUL TISSIER.

Sur la question de l'opération radicale dans les tumeurs malignes du larynx ; étude particulière de la thyrotomie, par FÉLIX SEMON (*Archiv. für Laryngologie*, p. 375, Bd VI, Heft. 23).

Dans ce travail, S. plaide surtout en faveur du traitement du cancer du larynx par la thyrotomie suivie de l'extirpation des parties molles avec ou sans résection du cartilage.

La voie endolaryngée nécessite un diagnostic précoce, une habileté consommée de la part de l'opérateur, l'existence d'une tumeur à limites bien nettes qu'on puisse enlever en empiétant sur les tissus sains. Enfin le malade doit être suivi pendant longtemps, La voie sus-hyoïdienne est indiquee dans les cas de néoplasme épiglottique et de replis erytmo-épiglottiques ; l'extirpation totale est réservée aux cas graves où la tumeur s'est développée à la partie postérieure du larynx, ou encore dans un où le diagnostic est trop tardif, ou enfin dans les cas de cancer extrinsèque où le néoplasme s'est développé en arrière du cricoïde.

On a reproché à l'ablation par la thyrotomie, la fréquence de récidives, cela ne semble pas fondé si l'opération est faite avec soin, dans les cas où le diagnostic est fait de bonne heure, ce qui devient de plus en plus la règle.

Se pose en principe, 1° l'étendue sur laquelle portera l'intervention, c'est-à-dire la question de savoir si elle se bornera aux parties molles ou non, ne peut, dans beaucoup de cas, être résolue avec certitude, qu'après l'ouverture du larynx ; 2° si désirable qu'il soit de conserver au malade une bonne voix, il ne faut pas se laisser aller à une fausse sentimentalité. Le premier devoir de l'opérateur est d'en tirer toute la tumeur, de couper dans le tissu sain pour éviter les récidives. Il faut surtout, dans les opérations radicales, chercher à éviter les complications septiques; on s'arrangera de façon à ce qu'il ne pénètre pas de sang dans les voies

aériennes. Comme anesthésique, on aura recours au chloroforme, l'éther ayant tendance à irriter la muqueuse respiratoire.

Il est intéressant de relater la technique de Semon :

Après désinfection de la peau, large incision des parties molles jusque près du sternum. Tout écoulement de sang étant arrêté, on ouvre la trachée et on place immédiatement la canule de Hahn tant on est sûr au point de vue aseptique. Pour donner le temps à l'éponge de se gonfler et d'obturer la trachée, on attend dix minutes pendant lesquelles on met à nu avec la rugine et le bistouri la lame du cartilage thyroïde du côté malade.

L'hémorrhagie arrêtée, on ouvre le larynx sur la ligne médiane au bistouri, ou, s'il y a calcification, avec une petite cisaille ou une petite scie. L'on fait écarter les deux lames, non avec un rétracteur mais avec deux forts fils de soie.

On tamponne, par le larynx, le pharynx inférieur avec une éponge munie d'un fil, pour éviter le mucus : lorsqu'il n'en tombe pas, on n'emploie pas de tampon.

L'opérateur s'éclaire alors, soit avec une petite lampe électrique, soit avec le miroir frontal, et on badigeonne tout l'intérieur du larynx deux fois à une, deux minutes d'intervalle, avec une solution de cocaïne à 10, 20 %, on fait ainsi un trait sur les capillaires et on évite la toux réflexe. Au bout de deux à trois minutes on entoure la tumeur de deux incisions elliptiques ou demi-circulaires, allant jusqu'au périchondre, elles doivent être au moins distantes de 1 centimètre et demi à 1 centimètre trois quarts de la tumeur ; si l'on s'aperçoit que la néoplasie s'étend plus loin qu'on ne le supposait, il faut être prêt à enlever une partie du cartilage, ou même à pratiquer l'hémilaryngotomie.

Dans les cas simples, on enlève le néoplasme, soit en une fois, soit en plusieurs fois, avec des ciseaux recourbés, puis, tout étant bien enlevé, on curette avec la curette de Volkmann.

L'hémostase étant complète, les petits vaisseaux même étant liés ou tordus, on insuffle sur toute la muqueuse de la poudre d'iodoforme et on sutureta thyroïde au crin ou au fil d'argent (en cas de calcification), en assurant une coaptation parfaite ; on peut aussi réunir de même les deux moitiés du cricoïde qu'on est, en général, obligé de sectionner, on décanule le malade et on réunit les parties molles, sauf à la partie tout à fait inférieure où l'on ne serre pas les fils d'atteinte, afin de laisser un orifice qui servira de drain.

Le malade doit rester vingt-quatre heures dans le décubitus latéral complet. On ne permet au malade que quelques gouttes

d'eau prises avec une tasse, et on le soutient par des lavements alimentaires. Le troisième jour est le jour critique ; si le quatrième jour le malade va bien, tout danger est, en général, écarté.

On le voit, il n'y a pas grand'chose de nouveau dans ce procédé opératoire auquel s'attache cependant une importance de premier ordre.

Du 3 mars 1886 au 21 juin 1896, Semon a pratiqué ou fait pratiquer seize opérations radicales par la voie externe. La première (extirpation unilatérale) fut pratiquée par E. Hahn, la deuxième (hémilaryngectomie) par William Mac Cormac, la troisième (thyrotomie avec extirpation d'un petit segment cartilagineux), et la quatrième (thyrotomie), par H. Butlin, et les douze autres, par Semon.

Ces premiers cas furent opérés, un par la laryngotomie unilatérale, ou par la pharyngotomie sous-hyoïdienne, trois par la thyrotomie avec ablation des parties de cartilages, et sept par la thyrotomie seule.

Dans un cas, l'examen microscopique ne put décider s'il s'agissait d'un fibro-sarcome ou d'un fibrome analogue au molluscum de la peau. Les 14 autres cas étaient : 1 cas de cancer vitreux, 1 cas de fibro-sarcome caverneux, et 12 cas d'épithélioma.

Sur ces 16 cas, cinq morts : 1 cas hémilaryngotomie, par Mac Cormac, mort le troisième jour de pneumomie septique bilatérale ; 2e cas, thyrotomie pratiquée par Butlin, mort le deuxième jour de pneumonie septique, très vraisemblablement due à la pénétration de lait dans les voies aériennes ; 3e cas, thyrotomie, par Semon, mort au bout de vingt-quatre heures d'intoxication par l'éther ; l'anesthésique avait été administré par le rectum, à l'autopsie, vive inflammation des bronches et de presque tout le tractus intestinal ; 4e cas, pharyngotomie sous-hyoïdienne, par Semon, mort le quatrième jour de septicémie ; à l'autopsie on trouva de l'œdème et de la congestion du cerveau ; 5e cas, thyrotomie, par Semon, chez un homme de 72 ans ; mort le sixième jour des suites de l'aggravation d'un vieux catarrhe bronchique avec syncope cardiaque terminale.

Sur treize thyrotomies, il y eut donc trois morts opératoires, c'est dire qu'il ne s'agit pas d'une opération tout à fait sans danger.

Des onze malades qui survécurent, chez un on ne peut savoir s'il y a eu récidive : tuméfaction de la région opérée, constatée au bout de quatre mois. Le malade mourut au bout de dix mois, et le médecin attribue les accidents à une suppuration, chez les

neuf autres chez lesquels le diagnostic de cancer fut histologiquement confirmé, il n'y eut aucune récidive ; 6 ans 3/4, 5 ans 3/4, 6 ans 2 mois, 5 ans 1 mois, 3 ans 3 mois, 2 ans 2 mois, 1 an 5 mois, 1 an 2 mois, 1 an. Sauf dans 2 cas, la voix s'améliora à la suite de l'opération. PAUL TISSIER.

De la guérison définitive du cancer du larynx après l'extirpation de cet organe, par GRAF (de Berlin) (26e congrès allemand de chirurgie, Berlin, 1897. (*Rev. de chir.*, 11, 1897).

G. donne les résultats de quarante-huit opérations pratiquées depuis 1883, à la clinique de Von Bergmann.

L'opération était précédée d'une trachéotomie et d'un tamponnement de la trachée. On isolait avec soin la plaie du larynx et celle de la trachée pour prévenir les infections possibles du côté des voies aériennes ou du médiastin. La guérison définitive a été obtenue quatre fois à la suite d'extirpation partielle, quatre fois à la suite d'extirpation unilatérale, et deux fois à la suite d'extirpation totale du larynx. E. L.

Sténose laryngée grave par paralysie complète du récurrent gauche avec introflexion de la région aryténoïdienne, par J. DIONISIO (*Archivio ital. di otol. Rin. e Laring*, février 1897).

Jeune fille de 15 ans, chez laquelle la voix est devenue rauque depuis deux ans.

Il y a un an environ, la respiration a commencé à être difficile. Cette dyspnée augmente pendant la marche et l'effort. Légère hypertrophie de la glande thyroïde ayant débuté quatre ans auparavant.

A l'examen laryngoscopique, on constate les symptômes suivants :

Flexion en avant et en dedans de la région aryténoïdienne gauche ; le sommet de l'aryténoïde repose sur la corde vocale droite ; il reste inerte pendant les mouvements respiratoires et phonatoires ; paralysie de la corde vocale gauche ; pendant les accès de toux, le pli ary-épiglottique gauche est projeté en haut.

La dyspnée était due à la position de l'aryténoïde formant une sorte de soupape.

L'auteur en fit l'ablation avec les pinces coupantes de Landgraf. Ce traitement fut long et difficile à cause des hémorrhagies et du spasme de la glotte qui suivaient chaque tentative opératoire.

Au bout de cinq mois, la respiration redevient normale, mais la voix resta rauque à cause de la paralysie de la corde vocale.

Le malade mourut plus tard à la suite d'une métrorrhagie.

L'auteur fait ensuite remarquer que l'intérêt principal de cette observation consiste dans la position anormale présentée par l'aryténoïde.

Ce fait n'est pas signalé dans les traités ordinaires, et il n'a trouvé que deux ou trois observations publiées ayant quelque analogie avec ce cas. H. DU F.

Méthode de traitement des sténoses chroniques du larynx. — Un premier cas de guérison, par C. Corradi (de Vérone) (*Archivio ital. di ot. Rin. e Laryng.*, février 1897).

L'auteur rappelle qu'en mars 1895, il a publié un premier travail, dans la *Gazette des sciences médicales*, de Venise, dans lequel il proposait un nouveau procédé permettant d'introduire des cylindres de laminaire dans le larynx et de les laisser en place un certain temps. Il ajoutait qu'il était possible aussi d'y mettre en permanence des tubes métalliques creux, et que ces tubes étaient préférables à ceux dont on se sert ordinairement, et même à ceux de Schrötter.

Cette méthode nouvelle a été exposée ensuite dans ce journal (septembre 1895), et dans la *Suisse Romande*.

L'auteur donne maintenant la relation d'une observation d'un cas de sténose laryngée qu'il a ainsi traitée et guérie.

Elle a trait à une fillette de 4 ans qui fut atteinte, en février 1894, de croup, et à qui l'on dut pratiquer d'urgence la trachéotomie.

L'enfant guérit, mais il survint une atrésie du larynx qui rendit l'ablation de la canule impossible. Après avoir suivi divers traitements sans succès, elle fut conduite à l'hôpital de Vérone, le 7 février 1895.

On constate alors que la respiration est impossible par les voies naturelles.

L'examen laryngoscopique montre que l'épiglotte retombe sur le larynx. En faisant pencher la tête fortement en arrière, on aperçoit une masse rougeâtre.

Une sonde en gomme élastique, introduite par la plaie trachéale et dirigée de bas en haut arrive avec beaucoup de difficulté à traverser la glotte.

La dilatation fut d'abord essayée au moyen des tubes en ébonite de Schrötter, mais sans succès.

Ce fut alors que l'auteur appliqua sa méthode avec les cylindres de laminaire. Au bout de deux mois, ceux-ci furent remplacés par des tubes métalliques spéciaux. Plus tard, il employa les tubes d'O'Dwyer.

La guérison fut complète à la fin d'octobre, c'est-à-dire après neuf mois de traitement.

Quant aux détails de cette méthode, nous ne pouvons que renvoyer le lecteur au travail original de l'auteur paru *in extenso* dans le numéro de septembre 1895 de ce journal.

Nous devons ajouter, en terminant cette analyse, que le Dr C. Corradi vient de mourir à 37 ans, trop tôt enlevé à la science et à la spécialité des maladies de l'oreille et du larynx où il s'était fait un nom à juste titre.

Ses qualités d'expérimentateur et de clinicien lui avaient valu récemment le titre de *Docent*. H. DU F.

Paralysies laryngées chez les tabétiques, par DEJERINE (*Gazz. degli Ospedali*, 1897, vol. 11, p. 1142).

Dans le premier cas observé par Dejerive, les crises laryngées survenaient surtout la nuit. Pendant la crise, le pouls devenait plus fréquent, et quand la dyspnée était trop forte, pouvait même survenir une syncope A l'examen laryngoscopique, paralysie des muscles crico-aryténoïdiens postérieurs, paralysie de l'adduction des cordes vocales postérieures. Les muscles vocaux fonctionnent bien, et, quoiqu'il ne pénètre dans l'appareil respiratoire, qu'une très petite quantité d'air, le timbre de la voix est normal.

Dans le second cas, le spasme de la glotte a été le symptôme initial du tabes. Le malade ne respire que par la glotte interlaryngée aryténoïdienne, il respire lentement avec précaution. Par les émotions, la fatigue, la quantité d'air qui passe à travers la glotte devient insuffisante et le malade étouffe. Le timbre de la voix n'est pas modifié. Ces crises laryngées furent prises pour de l'asthme et traitées comme telles. Lui aussi a de la tachycardie atteignant 130 à 150 pulsations.

Cette tachycardie accompagnant les crises laryngées est importante. Elle ne peut être que la conséquence d'une lésion bilatérale des pneumogastriques.

La première malade présente l'ictus laryngé.

1° Cette très intéressante clinique n'ayant pas encore, croyons-nous, été publiée en France, nous l'analysons, d'après le journal italien Ictus de Charcot, avec chute et syncope. Aucun n'offre l'ictus téta-

nique des muscles laryngés respiratoires beaucoup plus rare et obligeant à la trachéotomie. Chez tous deux, les muscles respiratoires sont atteints, et les muscles vocaux sont intacts. Une troisième malade tabétique, offrant le facies de Hutchinson a, outre des crises laryngées, une paralysie du muscle crico-aryténoïdien latéral. La voix est altérée, aphone ; la malade conserve la faculté de tousser.

L'apparition des crises comme symptôme initial dans un cas est un fait intéressant pour le diagnostic. Comme évolution, peu à peu, les crises spasmodiques ont diminué de fréquence. Mais, en même temps, la dyspnée continue augmentant. Les crises, à la période d'incoordination motrice, deviennent rares.

La paralysie peut s'atténuer. Une des malades chez qui on songeait, au début, à la trachéotomie, s'est fort améliorée. Au laryngoscope, la corde vocale est devenue notablement plus mobile.

Les lésions semblent essentiellement des lésions de névrites périphériques. Dans trois cas, Dejerine a vu les lésions des filets nerveux du thyroaryténoïdien interne et du cricoaryténoïdien latéral aller en diminuant d'intensité de la périphérie au centre. Les cellules nucléaires du pneumogastrique et du spinal étaient pourtant altérées.

Comme traitement, le nitrate d'argent, l'ergot de seigle sont sans action. L'antipyrine peut être employée dans les crises d'ictus, mais souvent la trachéotomie est la suprême ressource.

A. F. PLICQUE.

Possibilité du traitement des vomissements incoercibles par le tubage laryngé, par Chas. Lyman Greene (*Brit. med. journ.*, 1897, p. 1058).

En étudiant la physiologie du vomissement chez l'adulte, l'auteur arrive à la conclusion que la condition essentielle d'un vomissement efficace est l'occlusion de la glotte, il sera donc rendu impossible par le tubage ou la trachéotomie. Quelques expériences faites sur le chien par Russel Wilcox confirment ces vues théoriques ; d'autre part, les individus trachéotomisés ne rendent pas d'aliments pendant que l'on pratique le cathétérisme du larynx (pour sténose par exemple), malgré de violents efforts ; c'est que l'épiglotte est relevée et la rétention de l'air rendue impossible. Aussi, l'auteur propose-t-il de se servir de tubes laryngés spéciaux qui assurent l'expiration facile, quelle que soit la position de l'épiglotte. La gravité des vomissements incoercibles justifierait l'essai de ce moyen de traitement. M. N. W.

INDEX BIBLIOGRAPHIQUE

ANGLETERRE

Nez et Sinus

T. Thomas. Exostose du sinus frontal (*Liverpool med. inst.*; in *Brit. med. journ.*, 17 octobre 1896).

F. Elvy. Traitement du catarrhe naso-pharyngien aigu (*Brit. med. journ.*, 7 novembre 1896).

S. C. Noble. Un cas de léontiasis osseux (*Brit. med. journ.*, 5 décembre 1896).

W. E. S. L. Finny. Rhinoplastie pour lupus (*Brit. med. journ.*, 5 décembre 1896).

Bond. I. Sarcôme nasal opéré le 12 juin dernier. — II. Angiôme de la cloison (Comptes rendus de la Soc. lar. de Londres, 11 novembre 1896).

Cresswell Baber. Mucocèle du sinus frontal ; opération radicale ; guérison (Comptes rendus de la Soc. lar. de Londres, 11 novembre 1896).

Saint-Clair Thomson. Ecoulement de liquide cérébro-spinal d'une narine (Comptes rendus de la Soc. lar. de Londres, 11 novembre 1896).

J. Macintyre. Emploi des rayons X dans les affections du nez, de la gorge et du thorax (*Practitioner*, janvier 1897).

P. Mc Bride. I. Photographie d'un cas de destruction rapide du nez et de la face. - II. Corps étranger du nez (Comptes rendus de la Soc. lar. de Londres, 9 décembre 1896).

L. Turner. Papillôme de la cloison (Comptes rendus de la Soc. lar. de Londres, 9 décembre 1896).

J. Horne. Fibrôme de la narine droite, avec examen microscopique par une ancienne méthode histologique aidant au diagnostic rapide (Comptes rendus de la Soc. lar. de Londres, 9 décembre 1896).

W. Williams. Sténose nasale congénitale (Comptes rendus de la Soc. lar. de Londres, 9 décembre 1896).

J. B. Ball. Remarques sur quelques points du diagnostic et du traitement des affections nasales (*Clin. journ.*, 30 décembre 1896).

J. B. Ball. Occlusion de la fosse nasale postérieure droite (Comptes rendus de la Soc. lar. de Londres, 8 mai 1895).

C. A. Parker. Ulcération tuberculeuse du nez et du pharynx (Comptes rendus de la Soc. lar. de Londres, 8 mai 1895).

Pegler. C es histologiques contribuant à l'histologie de l'hyperplasie des cornets (Comptes rendus de la Soc. lar. de Londres, 8 mai 1895).

C. J. Symonds. Polypes de l'antre (Comptes rendus de la Soc. lar. de Londres, 8 mai 1895).

A. Coleman. Pose d'un nez artificiel (*Brit med. journ*, 29 juin 1895).

H. J. Dadysett. Opération de l'ablation des cornets pratiquée pour la première fois dans l'Inde : ses effets sur les affections de l'oreille (*Journ. of lar. rhin. and otol.*, août 1895).

D. B. Delavan. Traitement chirurgical des affections des cellules ethmoïdales (*Brit. lar. rhin. and otol. ass.*, 25 juillet 1895).

H. Luc. Contribution au traitement chirurgical des sinus accessoires du nez (*Brit. lar. rhin. and otol. ass.*, 25 juillet 1895).

E. J. Moure Considérations cliniques sur le traitement de l'empyème du sinus frontal (*Brit. lar. rhin. and otol. ass.*, 25 juillet 1895).

Guye, Luc, Zuckerkandl, Mc Bride, A. Hodgkinson, S. Spicer, W. Hill, Bosworth. M. Schmidt, W. H. Daly, J. N. Mackenzie, D. Newman, R. Lake, W. Williams, A. W. de Roaldes. Discussion sur l'étiologie des polypes muqueux du nez (*Brit. med, journ.*, 24 août 1895).

D F. Keegan. Rhinoplastie aux Indes (*Brit. med journ.*, 12 octobre 1895).

W. Scheppegrell. Hémorrhagie alarmante à la suite de l'ouverture de l'antre d'Highmore par l'alvéole (*Journ. of lar. rhin. and otol.*, septembre 1895).

A. Gouguenheim. Déviation et perforation de la cloison nasale (*Medical Week*, 18 octobre 1895).

C. Ziem. Traitement opératoire et diététique des suppurations des cavités accessoires du nez (*Journ. of lar. rhin. and otol*, octobre et novembre 1895).

S. Spicer. Obstruction cicatricielle des fosses nasales antérieures (Comptes rendus de la Soc. lar. de Londres, 9 octobre 1895).

C. J. Symonds. I. Ulcération tuberculeuse de la cloison. — II. Affection tuberculeuse de la cloison (Comptes rendus de la Soc. lar. de Londres, 9 octobre 1895).

W. Hill. Affection du sinus frontal (Comptes rendus de la Soc. lar. de Londres, 9 octobre 1895).

F. Semon. Polypes importants du nez extraits par la narine droite chez une femme de 19 ans (Comptes rendus de la Soc. lar. de Londres, 9 octobre 1895).

W. Spencer Watson. Polypes du nez associés à la tachycardie enlevés après la disparition de l'obstruction nasale (*Brit. med. journ.*, 2 novembre 1895).

G. Stoker. Méthode d'extraction des tumeurs naso-pharyngiennes empêchant l'hémorrhagie du pédicule (*Brit. med. journ.*, 2 novembre 1895).

S. Boyd. Résection temporaire du maxillaire supérieur pour une tumeur naso pharyngienne (*Med. soc. of London*, 11 novembre ; in *Brit. med. journ.*, 16 novembre 1895).

T. Barr. Du traitement des végétations adénoïdes du naso-pharynx (*Lancet*, 14 septembre 1895).

Bowlby. Deux cas d'opération de fibro-angiôme naso-pharyngien (*Lancet*, 12 octobre 1895).

Pinder. Un cas d'empyème de l'antre d'Highmore ayant duré sept ans (*Lanret*, 19 octobre 1895).

Saint-Clair Thomson. Antiseptiques et médication intra-nasale (*The Practitioner*, décembre 1895).

W. Hill. Régénérescence du tissu sur la crête inférieure après l'ablation des cornets (Comptes rendus de la Soc. lar. de Londres, 13 novembre 1895).

A. A. Kanthack. Empyème du sinus maxillaire (Comptes rendus de la Soc. lar. de Londres, 13 novembre 1895).

E. Law. Obstruction nasale par suite de déviation nasale et d'autres causes (Comptes rendus de la Soc. lar. de Londres, 13 novembre 1895).

Dalby (Sir William). Tumeurs adénoïdes du pharynx (*Lancet*, 30 novembre 1895).

W. H. Brown. Fracture ethmoïdale avec méningite de la base (*Lancet*, 14 décembre 1895).

G. Stoker. Un cas d'ozène syphilitique (*Brit. lar. rhin. and otol. ass.*, 18 octobre ; *Journ. of lar. rhin. and otol.*, décembre 1895).

E. Law. Cas d'affection bilatérale de l'antre (*Brit. lar. rhin. and otol. ass.*, 18 octobre ; *Journ. of lar. rhin. and otol.*, décembre 1895).

Bark. Présentation de coupes d'un rhinolithe montré auparavant à la Société (*Brit. lar. rhin. and otol. ass.*, 18 octobre ; *Journ. of lar. rhin. and otol.*, décembre 1895).

Cresswell-Baber. Papillôme nasal (Comptes rendus de la Soc. lar de Londres, 11 décembre 1895).

L. Lawrence. Polypes du nez et du pharynx nasal (Comptes rendus de la Soc. lar. de Londres, 11 décembre 1895)

W. R. H. Stewart. Fibrôme étendu de la cloison nasale (Comptes rendus de la Soc. lar. de Londres, 11 décembre 1895).

Milligan. Affections nasales et laryngées (*Manchester pathol. soc.*, 15 janvier ; in *Brit. med. journ.*, 1er février 1896).

Saint-Clair Thomson et **R. T. Hewlett.** Présence de micro-organismes dans l'air inspiré (*Lancet*, 11 janvier 1896).

A. Bronner. Gros polype nasal extrait du naso-pharynx d'un homme de 33 ans (Comptes rendus de la Soc. lar. de Londres, 8 janvier 1896).

Saint-Clair Thomson. Fibrôme (fibro-sarcôme ?) de la cloison cartilagineuse. Examen microscopique (Comptes rendus de la Soc. lar. de Londres, 8 janvier 1896).

Haring. Sarcôme des fosses nasales (*Pathol. soc. of Manchester* ; in *Brit. med. journ.*, 29 février 1896).

J. Sendziak. Contribution à l'étiologie des tumeurs hémorrhagiques de la cloison (*Journ. of lar. rhin. and otol.*, mars 1896).

G. Stoker. Cas d'affections nasales et auriculaires traitées au moyen de l'oxygène (*Brit. lar. rhin. and otol. ass* ; in *Journ. of lar. rhin. and otol.*, mars et octobre 1896).

Mayo Collier. Etiologie de l'obstruction nasale (*Brit. lar. rhin. and otol. ass.* ; in *Journ. of lar. rhin and otol.*, mars 1896).

W. Permewan. Le naso-pharynx en relation avec la voix (*Liverpool med. chir. journ.*, février 1896).

B. J. Baron. Affection nasale associée à l'épilepsie (*Brit. med. journ.*, 14 mars 1896).

H. Marson. Un cas de lupus guéri par l'extrait thyroïdien (*Brit. med. journ.*, 21 mars 1896).

R. Parker. Rhinoplastie (*Liverpool med. int.*; in *Brit. med. journ.*, 21 mars 1896).

J. Wilson. Hypertrophie des cornets *Liverpool med. int.*; in *Brit. med. journ.*, 21 mars 1896).

J. W. Bond. Larves dans le nez (Comptes rendus de la Soc. lar. de Londres, 11 mars 1896).

L. Lawrence. Tumeur naso-pharyngienne (Comptes rendus de la Soc. lar. de Londres, 11 mars 1896).

Spencer. Enrouement chronique chez un malade atteint de rhinite chronique et de pharyngite (Comptes rendus de la Soc. lar. de Londres, 11 mars 1896).

P. H. Abercrombie. Valérianate de zinc dans la fièvre des foins (*Brit. med. journ.*, 18 avril 1896).

R. H. Woods. Modification à la rhinoplastie indienne (*Royal. acad. of med. in Ireland*; in *Brit. med. journ.*, 18 avril 1896).

W. Hill. Tuberculose nasale (*Brit. lar. rhin. and otol. ass.*; in *Journ. of lar. rhin. and otol.*, juin 1896).

Bond. Sarcôme nasal récidivant (Comptes rendus de la Soc. lar. de Londres, 13 mai 1896).

L. Lack. Guérison d'une suppuration de l'antre et du sinus frontal (Comptes rendus de la Soc. lar. de Londres, 13 mai 1896).

H. Tilley. Coupes de polypes guéris du sinus frontal (Compte rendu de la Soc. lar. de Londres, 13 mai 1896).

E. Cresswell-Baber. Notes sur le diagnostic de l'abcès latent du sinus maxillaire (*Brit. med. journ.*, 2 juin 1896).

Wickham. Un cas de rhinosclérome (4e Congrès intern. de dermatol., Londres, août 1896).

M. R. Brown. Relation des affections aiguës du nez et de la gorge avec les troubles digestifs (*Journ. of lar. rhin. and otol.*, septembre 1896).

A. Bronner. Importance du diagnostic précoce de l'obstruction nasale chez les enfants (*Brit. med. journ.*, 12 septembre 1896).

W. Downie. Note sur un cas d'occlusion membraneuse congénitale de la narine gauche chez un enfant (*Glasgow med. chir. soc.*; in *Glasgow med. journ.*, octobre 1896).

P. Abercrombie. Résection des cornetl dans 66 cas de sténose nasale (*Journ. of lar. rhin. and otol.*, octobre 1896).

R. H. Woods. Spéculum destiné à faciliter l'examen de l'espace rétro nasal dans les cas difficiles (*Brit. lar.rhin. and otol. ass.*; *Journ. of lar. rhin. and otol.*, octobre 1896).

B. J. Baron. Abcès du sinus frontal (*Brit. lar. rhin. and otol. ass.*; *Journ. of lar. rhin. and otol.*, octobre 1896).

NOUVELLES

Le Dr W. K. Simpson a été nommé professeur de laryngologie au collège des médecins et chirurgiens de l'Université de Colombie à New-York.

L'Association médicale du comité de New-York a décidé de nommer un comité chargé d'aviser aux moyens de perpétuer d'une manière durable la mémoire du Dr J. O'Dwyer.

Le Dr J. E. Newcomb, de New-York, a été nommé professeur de laryngologie à l'Université Cornell.

Nous lisons, dans l'*Allgemeine Wiener med. Zeitung*, qu'à la suite de la retraite du Prof. J. Gruber, les deux cliniques d'otologie de l'Université de Vienne sont réunies sous la direction du Prof. A. Politzer.

Le Prof. P. Scheck, de Munich, qui enseignait jusqu'ici la balnéothérapie, la climatothérapie et la laryngo-rhinologie, se consacrera désormais à des cours de cette dernière spécialité.

Le Congrès dentaire national s'est réuni à Lyon, les 12, 13 et 14 août 1898.

Vin de Chassaing (Pepsine et diastase) Rapport favorable de l'Académie de médecine, mars 1864. Contre les affections des voies digestives.

Bromure de potassium granulé de Falières. Approbation de l'Académie de médecine, 1871. Contre les affections du système nerveux. Le flacon de 75 grammes est accompagné d'une cuillère mesurant 50 centigrammes.

Phosphatine Falières. Aliment très agréable, permettant, chez les jeunes enfants surtout, l'administration facile du phosphate bicalcique assimilable. Une cuillerée à bouche contient 25 centigrammes de phosphate.

Poudre laxative de Vichy. (Poudre de séné composée). Une cuillerée à café délayée dans un peu d'eau, le soir en se couchant. Excellent remède contre la constipation.

L'Eau de la Bourboule est éminemment reconstituante. Elle réussit dans tous les cas de bronchite chronique. En outre, les maladies de la peau cèdent à son usage en boisson, surtout si l'on y joint les compresses ou les lotions continuées avec persévérance.

Grains de Cèbes. Poudre Manuel. Granules ferro-sulfureux Thomas.

L'eau de Gubler, Chatel-Guyon, tonique et laxative, relève les fonctions de l'estomac et de l'intestin.

Champagne eupeptique de Choubry. Dyspepsie et vomissements post-opératoires.

Sirops Laroze iodurés. Sont seuls bien supportés par l'estomac les iodures Laroze chimiquement purs à base de potassium, sodium, strontium et fer associés au sirop Laroze d'écorces d'oranges amères.

Sirops Laroze bromurés. Sont seuls bien tolérés les bromures Laroze chimiquement purs à base de potassium, sodium, strontium et le Polybromure associés au sirop Laroze d'écorces d'oranges amères.

OUVRAGES ENVOYÉS AUX *ANNALES*

An etiologie study of atrophic diseases of the upper air passages based upon an examination of twohundred cases (Etude étiologique des affections atrophiques des voies aériennes supérieures basée sur l'examen de 200 cas), par J. L. Goodale (Extrait du *Journ. of. the Amer. med. Ass.*, 26 février 1898).

On the treatmeut of certain forms of cervical lymphadenitis by the introduction of medicinal substances into the crypts of the fancial tonsils (Sur le traitement de certaines formes de lymphadénites cervicales par l'introduction de substances médicinales dans les cryptes des amygdales), par J. L. Goodale (Extrait du *Boston med. and. Surg. Journ.*, 19 mai 1898).

Iaarverslag der Gemeentelijke Universiteits Polikliniek voor Keelziekten se Amsterdam, 16 sept. 1896 — 15 sept. 1897 (Statistique de la Polyclinique universitaire pour les maladies de la gorge à Amsterdam, du 16 septembre 1896 au 15 septembre 1897), par H. Burger et H. C. A. Campagne (Tiré à part du *Geneesk. Courant*, 24 avril 1898).

Beiträge zur Diagnose und Therapie des Larynx krebses (Contribution au diagnostic et du traitement du cancer laryngien), par O. Chiari (Tiré à part des *Archiv. f. lar.*, Bd 8, h. 1, 1898).

I. L'ossigeno nelle suppurazioni croniche dell'orecchio medio (L'oxigène dans les otites moyennes suppurées chroniques). — II. L'esame dell'udito nei militari di marina (L'examen de l'audition chez les marins), par T. Rosati (Extraits des *Ann. di med. Navali*, fasc. 4 et 6, 1898).

Sirop et Pâte Berthé à la *codéine*. — Calmants pectoraux et somnifères très efficaces contre toutes les souffrances des femmes et des enfants.

Le Gérant : G. Masson.

SAINT-AMAND (CHER). — IMPRIMERIE DESTENAY, BUSSIÈRE FRÈRES.

Tome XXIV. — N° 10. — Octobre 1898.

MÉMOIRES ORIGINAUX

I

HÉMORRHAGIE SOUS-MUQUEUSE DES CORDES VOCALES INFÉRIEURES

Par J. GAREL, Médecin des Hôpitaux de Lyon.

Quelques publications récentes sur l'hémorrhagie sous-muqueuse des cordes vocales inférieures nous ont donné l'idée de faire connaître un petit nombre d'observations recueillies dans notre pratique.

Les accidents hémorrhagiques du côté du larynx se présentent sous des aspects assez variés. On peut observer tour à tour des hémorrhagies traumatiques, dyscrasiques, organiques, inflammatoires ou purement mécaniques.

Les hémorrhagies traumatiques résultent de blessures sur la région du cou : strangulation, pendaison, etc.

Les hémorrhagies dyscrasiques sont particulièrement intéressantes parce qu'elles coexistent avec un ensemble de symptômes tout spécial, et, en outre, parce qu'elles coïncident presque toujours avec des hémorrhagies provenant de la muqueuse nasale, de l'appareil broncho-pulmonaire et même d'autres régions. On les rencontre surtout dans la cirrhose hépatique, on les observe encore dans le purpura, le diabète, l'hémophilie, l'albuminurie, la diphthérie, la syphilis et la variole.

Viennent ensuite les hémorrhagies dans les lésions organiques du larynx, la tuberculose et le cancer. Mais c'est plus spécialement dans le cancer que les hémorrhagies se produisent le plus souvent ; ces hémorrhagies peuvent parfois être assez abondantes pour entraîner la mort du malade en quelques minutes.

Quant aux hémorrhagies inflammatoires, elles appartiennent en propre à la laryngite catarrhale aiguë. Elles sont assez caractéristiques pour avoir donné lieu à un type bien déterminé,

la laryngite hémorrhagique fort bien décrite dans un mémoire de Stepanow, de Moscou, en 1884.

A côté de cette classe il faut ranger les hémorrhagies mécaniques qui se présentent ordinairement à la suite d'efforts vocaux, cris ou chants. Mais cette forme, à l'inverse des formes précédentes, ne s'accompagne pas d'hémoptysies. Toutefois il faut bien reconnaître que ces hémorrhagies mécaniques, tout en survenant sous l'influence d'un effort, peuvent aussi, pour se produire, exiger la présence d'un certain degré d'inflammation de la muqueuse ou bien une friabilité particulière des petits vaisseaux. Les récidives si fréquentes de l'hémorrhagie sous-muqueuse plaident bien en faveur de la friabilité vasculaire.

Nous ne citerons que pour mémoire les hémorrhagies causées par les badigeonnages sur la muqueuse laryngée. Ces derniers peuvent à leur tour produire de véritables ecchymoses sur l'une et l'autre des cordes vocales ou sur une seule d'entre elles. Ces ecchymoses sont en tout semblables à celles que l'on observe dans les hémorrhagies sous-muqueuses spontanées; on les produit facilement quand on pratique l'anesthésie à la cocaïne pour l'ablation d'un polype du larynx. L'aphonie qui en résulte dure en moyenne dix à douze jours, comme dans l'hémorrhagie sous-muqueuse des chanteurs.

L'ensemble des divers types hémorrhagiques que nous venons de passer rapidement en revue peut se diviser en deux grandes formes : les hémorrhagies superficielles avec hémoptysie et les hémorrhagies interstitielles sans hémoptysie. L'hémorrhagie sous-muqueuse appartient à la forme interstitielle. Cette dernière peut elle même se présenter sous deux types cliniques différents : le type sous muqueux en nappe diffuse occupant une seule des deux cordes vocales, et le type kystique limité, formant sur le bord libre de l'une des cordes une petite tumeur arrondie d'aspect rouge foncé et de volume variable. Ces kystes, sous le coup de la pince, s'affaissent simplement en donnant issue à une goutelette sanguine.

Mais nous ne nous occuperons dans cette note que du type hémorrhagique sous-muqueux diffus. La lecture des quatre observations suivantes en dira plus qu'une description détaillée.

OBS. I. — *Hémorrhagie sous-muqueuse de la corde vocale droite. Deux récidives.* — Mme X.., chanteuse à l'Eldorado, vient me trouver au sujet de troubles de la voix survenus brusquement la veille au moment où elle faisait une vocalise. Elle se plaint, en outre, d'une sécheresse très accentuée au niveau du naso-pharynx.

A l'examen du larynx, je trouve la corde vocale droite complètement rouge, d'une teinte même assez foncée. La teinte hémorrhagique se prolonge vers la face inférieure de la corde. Je prescris le repos et une médication astringente. Deux jours après, la voix est déjà meilleure et la teinte de la corde est moins vive. Au bout de treize jours la malade est sur le point de reprendre son emploi, mais dans l'après-midi pendant qu'elle faisait une inhalation chaude d'eucalyptus, sa voix s'altère subitement. Je pratique un nouvel examen du larynx et je vois que l'hémorrhagie s'est reproduite, la corde présente pour la seconde fois une teinte rouge très intense.

La malade ne peut reprendre de quelque temps ses fonctions. Cependant, peu après, elle est capable de fournir une nouvelle saison à Marseille.

L'année suivante, la malade revient me voir pour une nouvelle hémorrhagie survenue pendant un exercice de chant. Elle a ressenti une sorte de chatouillement dans la gorge. Ce chatouillement a provoqué une quinte de toux suivie de la perte de la voix. L'accident est survenu la veille, immédiatement à la fin d'une période menstruelle. La corde offre de nouveau la teinte ecchymotique habituelle.

OBS. II. — M. X.., première basse au Grand-Théâtre, vient me consulter au sujet de certains troubles de la voix qu'il éprouve depuis le commencement de la saison théâtrale. Il ressent surtout de la faiblesse de l'organe vocal vers les deux parties extrêmes de la voix. Les sons ne sont altérés que par un léger voile. Il peut encore chanter et me déclare que les troubles sont consécutifs à des efforts répétés exigés par les fonctions qu'il remplit. Depuis quelques jours l'altération de la voix est plus marquée et il se décide à réclamer un peu de repos.

A l'examen du larynx je constate que la corde droite est d'un rouge assez vif, mais seulement sur sa partie interne, c'est-à-dire dans sa moitié du côté du bord libre.

Je conseille de cesser le chant pour quelques jours. Moins d'une semaine après j'apprends, par les affiches, qu'il a repris ses fonctions sur notre première scène. Il ne m'a pas été donné de faire un nouvel examen des cordes vocales.

OBS. III. — *Hémorrhagie sous-muqueuse de la corde vocale gauche. Rhume des foins.* — M. C... architecte, vient me consulter en 1888 et en 1889 pour une pharyngite granuleuse. Il a eu aussi dans ces deux dernières années des accès de hay fever.

Je revois le malade, en 1895, au milieu du mois de mai au moment où il vient de reprendre son accès annuel de rhume des foins. Mais il vient surtout réclamer mes soins pour un accident survenu depuis deux jours. En effet, à la suite d'un accès violent d'éternuement, il a ressenti dans la gorge un petit bruit analogue à celui qu'on détermine dans les phalanges quand on s'étire les doigts. Aussitôt la voix très claire auparavant est devenue complètement voilée. Il n'y a pas eu de crachements de sang.

A l'examen, je constate une rougeur intense de la corde vocale gauche dans toute son étendue.

Je conseille le repos du larynx et une médication légèrement astringente. Je n'ai pas revu le malade dans la suite.

OBS. IV. — *Hémorrhagie sous-muqueuse de la corde vocale gauche.* — M. X..., d'un tempérament nerveux, vient me trouver, en 1895, pour un enrouement survenu dans des circonstances assez singulières.

Un mois auparavant, au moment où il buvait, la voix s'est éteinte brusquement. La corde gauche présente une teinte rouge uniforme, moins foncée cependant que dans les cas précédents. Cette corde contraste avec la blancheur de la corde opposée.

Il s'agit, dans ce cas, d'une hémorrhagie de la muqueuse en voie de résorption.

On voit d'après ces observations que l'affection est fréquente chez les chanteurs, puisque deux de nos malades étaient des chanteurs de profession. Dans le premier cas, l'hémorrhagie se reproduisit trois fois, deux fois pendant un effort vocal et une fois pendant une inhalation chaude. Dans le second cas, l'hémorrhagie était de date récente et pourtant la voix chantée était peu altérée.

Dans les deux derniers cas, l'hémorrhagie a été la conséquence d'un effort fait en buvant dans un cas, en éternuant dans un autre cas.

L'hémorrhagie sous-muqueuse se reproduit avec la plus grande facilité et même à plusieurs mois d'intervalle. Chez la femme, il existe des cas dans lesquels l'hémorrhagie prend une allure cataméniale.

Si nous nous reportons au mémoire de Poyet lu à la Société française de Laryngologie, en 1893, nous trouvons trois observations dont les deux premières seules sont des types d'hémorrhagie sous-muqueuse. Les deux malades en question étaient des artistes chanteurs. Dans l'un des cas, la coïncidence avec la période des règles était évidente. Quant à la troisième observation, elle avait trait plutôt à une hémorrhagie dyscrasique.

Moure et Ruault ont également cité des cas d'hémorrhagie d'origine menstruelle.

Langmaid (*New-York medical journal,* août 1897), relate cinq cas d'hémorrhagie sous-muqueuse. Dans cette étude, il insiste sur ce fait qu'une laryngite catarrhale peut être la cause prédisposante de ces hémorrhagies, car les lèvres glottiques, pour entrer en vibration, réclament un effort plus considérable. On a cherché aussi à attribuer ce genre d'accident à un vice d'émission de la voix. Il ne peut en être ainsi puisque l'affection sévit même sur les chanteurs les plus expérimentés. On peut néanmois admettre que le fait de chanter sur un registre autre que le sien et avec une mauvaise méthode facilite la production de l'hémorrhagie. Sur les cinq malades cités par Langmaid nous trouvons quatre chanteurs et un professeur; dans l'un des cas l'hémorrhagie présentait la forme globulaire.

Dans les mémoires de Ethelbert Carroll et de Pleskoff, on voit qu'il s'agit encore d'artistes chanteurs. Toutefois, chez un malade de Ethelbert Caroll, l'hémorrhagie s'était accompagnée d'hémoptysie.

En résumé, l'hémorrhagie sous-muqueuse interstitielle est une affection relativement rare qui se rencontre plus spécialement chez les chanteurs. D'autres efforts, tels que l'éternuement, peuvent aboutir au même résultat, surtout quand il existe déjà un certain degré de laryngite catarrhale. La période menstruelle chez la femme paraît jouer un rôle prédisposant.

Enfin, il faut convenir que l'hémorrhagie sous-muqueuse est un accident de médiocre importance. Elle guérit régulièrement avec retour *ad integrum* de la voix, mais elle offre une certaine tendance à la récidive.

II

LES LÉSIONS AURICULAIRES SONT UNE CAUSE DÉTERMINANTE FRÉQUENTE DE L'AGORAPHOBIE

Par MM. **M. LANNOIS** et **C. TOURNIER**, de Lyon.

Depuis Westphal (1872), Perroud (1873), Legrand du Saulle (1878), le syndrome agoraphobie ou peur des espaces s'est enrichi surtout de faits anecdotiques, car la description clinique qu'ils en ont donnée n'a pas subi de modifications importantes.

La littérature abonde en observations très curieuses d'agoraphobie et une quantité infinie d'autres phobies ont été décrites.

L'agoraphobie, pour tout le monde, est une « angoisse, une impression anxieuse vive, ou même une véritable terreur se produisant subitement en présence d'un espace donné » dit Legrand du Saulle.

On s'entend moins sur la nature du phénomène psychologique qui est classé par Magnan et Legrain dans le chapitre *Obsession et impulsion* à côté de la folie du doute, de l'écholalie, des aberrations sexuelles, etc. ; par Régis, dans les obsessions-craintes, par opposition aux obsessions-propensions, aux obsessions-indécisions, etc. ; par d'autres, dans la classe des angoisses, etc.

Nous inclinons à accepter avec d'autres auteurs, avec M. Bouveret notamment, le mécanisme physiologique de la peur. La manifestation agoraphobique s'accompagne subjectivement et objectivement du même cortège de symptômes que la peur intense, — M. Bouveret a très bien décrit dans son livre de la neurasthénie l'accès d'anxiété phobique en général. — Indépendamment de l'anxiété morale qui accompagne la lutte pour accomplir l'acte qui inspire la phobie, le malade pâlit, a le

pouls et la respiration accélérés, une sueur froide à la face et aux extrémités, du dérobement des jambes, la voix entrecoupée par des inspirations profondes, des crampes d'estomac, des nausées. En outre, ajoute Bouveret : « Les pupilles sont souvent dilatées, parfois inégales. Il existe une sensation d'oppression au creux épigastrique ». L'accès peut déterminer des vomissements ou de la diarrhée.

L'agoraphobie est une peur à répétition revenant toujours dans les mêmes conditions.

Les conditions étiologiques de cette peur nous ont semblé avoir été moins étudiées par les auteurs que le syndrome lui-même. Nous les avons recherchées avec soin dans un assez grand nombre de cas observés par nous.

Nous avons constaté que les lésions auriculaires diverses, par les sensations subjectives (bruits, vertiges) qu'elles engendrent peuvent être l'origine de nombreuses agoraphobies, ou devenir une cause de durée pour celles-ci.

Le problème étiologique n'est évidemment pas tout entier dans des lésions auriculaires. Il se pose ainsi à notre avis :

1° L'agoraphobie survient seulement chez des individus ayant réalisé une modalité de nervosisme.

2° Parmi les phobies réalisables sur le terrain névropathique créé, l'agoraphobie apparaîtra sous l'influence de certaines causes occasionnelles, déterminantes seulement de la variété phobique.

Notre but dans ce mémoire est spécialement d'étudier une de ces causes occasionnelles. Pour ce motif nous n'insisterons pas sur l'étiologie générale et nous ne nous astreindrons pas à indiquer toutes les causes signalées ou toutes les opinions émises.

Nous ferons quelques remarques toutefois.

1° *Terrain apte à l'éclosion de l'agoraphorie.*

Legrand du Saulle presque seul, parmi les auteurs, a considéré l'agoraphobie, la peur des espaces suivant son expression, comme une névrose spéciale. D'ailleurs, il a dû reconnaître que fréquemment elle coïncidait avec d'autres symptômes morbides. Il a accepté une peur des espaces primitive, une agora-

phobie essentielle, caractérisée surtout par le début *subit en pleine santé*, et une agoraphobie secondaire.

Gélineau accepte également comme névrose essentielle non l'agoraphobie isolée, mais les phobies en général.

La littérature très riche de l'agoraphobie nous montre ce symptôme rattaché suivant les auteurs :

a. — A la neurasthénie (Cordes, 1872, Béard, Bouveret, Mathieu, Gilles de la Tourette) mais plus spécialement à la neurasthénie héréditaire pour certains, à la neurasthénie liée à des signes de dégénérescence.

b. — A la dégénérescence mentale (Magnan et Legrain, etc.).

c. — Aux folies avec conscience.

d. — A l'épilepsie.

e. — Au délire émotif de Morel.

L'étude attentive des observations que nous avons suivies, de celles que nous rapportons ici et d'autres qui ne rentrent pas dans le cadre de ce travail, nous a conduit à penser que l'agoraphobie, pour s'observer facilement chez les dégénérés, n'est cependant pas un stigmate de dégénérescence.

L'agoraphobie se développe chez des malades présentant cet état d'anxiété de l'esprit que M. Bouveret étudie sous le nom d'états d'anxiété neurasthénique.

Nous pensons qu'il faudrait même aller plus loin et distinguer de la neurasthénie, comme névrose spéciale, ces états d'anxiété. Le terme *névrose d'angoisse* nous paraît convenir à cette névrose. Chez les dégénérés, chez certains héréditaires, les anxiétés se rattachent aussi à un état spécial mais diffèrent par plus d'un caractère et méritant souvent le nom de *psychose d'angoisse*.

L'un de nous se propose de reprendre l'étude de cet état nerveux spécial et de montrer que de par ses caractères cliniques et surtout par son étiologie toujours la même, qui est la non satisfaction sexuelle physique ou sentimentale, la névrose d'angoisse est une véritable entité nosologique.

2° *Causes déterminantes de la variété phobique et de l'éclosion d'une phobie.*

La plus grande incertitude est laissée dans l'esprit, après la

lecture des auteurs, sur les conditions qui font surgir l'agoraphobie.

On a accusé les émotions vives de nature triste, une nouvelle terrifiante, inattendue, la mort subite d'une personne chère, la chance heureuse d'avoir échappé à un très grand danger, une commotion violente, une grande contention d'esprit, des travaux intellectuels prolongés, les excès vénériens, les excès de café (Legrand du Saulle), les maladies de foie (Cherchewsky), etc.

Dans les cas qu'il nous a été donné d'observer, l'étude attentive des conditions étiologiques nous a montré un mécanisme plus uniforme.

Ce mécanisme est le suivant : un malade susceptible — de par son nervosisme — de réaliser des idées obsédantes, des angoisses ou des phobies, éprouvant un jour une sensation de défaillance ou un vertige, est pris à ce moment même de la terreur de mourir, ou de la frayeur de tomber en public, sur une place, ou dans la rue.

La terreur peut naître aussi en voyant tomber une autre personne (apoplexie, crise nerveuse).

L'agoraphobie est réalisée parfois dès la première terreur, est souvent confirmée par la répétition de menaces de vertiges avec chute, par des bruits auriculaires, par une tendance aux lipothymies.

En fin d'analyse, le sentiment angoissant des agoraphobes est celui de la mort en public par attaque d'apoplexie ou plus souvent d'une chute ridicule.

Telle de nos malades, sujette à des bruits auriculaires, alors que l'agoraphobie s'ébauchait seulement en elle, ne sortait jamais sans garnir ses poches de cartes de visite, avec son adresse, de façon à ce que, en cas de chute, d'attaque apoplectique dans son esprit, elle pût être reconduite chez elle.

Parmi les faits d'agoraphobie que nous avons observés (dans ce travail nous ne citons que ceux qui rentrent strictement dans notre sujet), si la terreur initiale, créatrice de la phobie, n'a pas toujours été un vertige auriculaire à proprement parler, dans la grande majorité des cas, des sensations auriculaires

persistantes ont entretenu la phobie dans l'inconscient (observations IX et X).

Dans nos autres observations la lésion auriculaire a été à la fois la cause originelle et la cause de la persistance de l'agoraphobie.

La relation étiologique est des plus nettes, des plus incontestables. L'agoraphobie éclot à l'occasion d'un vertige si le sujet réalise certaines conditions névropathiques. Nous ne confondons en rien le vertige, l'état vertigineux et l'agoraphobie. Nos malades cités plus loin sont des agoraphobes. Nous en avons observés d'autres beaucoup plus nombreux, qui malgré un fond de névropathie évident, n'ont pas réalisé de l'agoraphobie à l'occasion de vertiges. L'une de nos malades pendant six mois évitait de sortir en raison de vertiges intenses, mais le voulant pouvait parfaitement sortir sans éprouver d'angoisse, ressentant seulement la crainte très justifiée des vertiges. C'est là un cas fréquent.

Cette cause déterminante — non la seule nous le répétons — si précise et si fréquente, chose curieuse, a été fort peu remarquée.

Legrand du Saulle ne l'accepte pas, quoique certaines des observations qu'il rapporte relèvent vraisemblablement du mécanisme que nous indiquons. Dans l'observation III de son mémoire (cas de Westphal) le malade avait eu des vertiges avant d'être agoraphobe et l'examen de son oreille n'est pas mentionné.

Ni Sottas (*Médecine moderne*, 1895), ni Cherchewsky (*Revue de médecine*, 1885) ne mentionnent comme cause occasionnelle les lésions auriculaires.

Nous n'avons pas fait de recherches bibliographiques absolument complètes, mais il nous a paru que excepté un travail espagnol que nous n'avons pu consulter (Robert, Agorafobia auricular; dilatacion de la trompa, isquierda, curacion, *Rev. di med. y cirurg. pract*, Madrid, 1894), la relation de l'agoraphobie dans les vertiges n'est guère mentionnée que par Perroud et par M. Bonnier, et encore ont-ils en vue l'un le vertige oculaire, l'autre plus spécialement le vertige brightique.

M. Bonnier dans son livre, *Les vertiges* (collection Rueff) incidemment écrit : « Le symptôme agoraphobie est, à notre avis»

fréquemment associé au vertige brightique, au moins dans ses formes simples. Les malades débutent par la peur des espaces dépourvus d'appuis, et peu à peu la peur des espaces en général l'emporte et subsiste même quand le sujet ne peut craindre une chute. Un agoraphobe brightique que nous avons guéri de son vertige et de son agoraphobie par le lait, a reparcouru en sens inverse toutes les étapes par lesquels le vertige simple du début l'avait amené à une agoraphobie ».

Perroud, dès 1873 (*Lyon médical*), avait vu nettement le mécanisme de l'agoraphobie.

Il a écrit la page suivante, à notre avis très remarquable et trop oubliée :

« Un malade est sujet à des vertiges ou à des défaillances dans les membres inférieurs ; il hésite alors à s'aventurer loin des objets qui pourraient lui servir de point d'appui en cas d'accident ; dans les rues il se tient à la portée des maisons. C'est avec une certaine appréhension qu'il traverse la chaussée et son appréhension est plus grande encore quand c'est une place qu'il faut franchir ; peu à peu, l'état névropathique aidant, cette appréhension devient maladive et c'est bientôt de la terreur et une véritable angoisse que le sujet éprouve quand il se sent seul et isolé, au milieu d'un espace étendu. C'est une sorte de terreur du vide qu'il ressent, il est comme cloué en place et ne peut plus ni avancer, ni reculer, persuadé qu'il ne pourrait le faire sans danger. Alors l'agoraphobie est faite ; que le malade soit rassuré par le voisinage d'un appui à sa portée et sa folle terreur disparaît ; voilà comment il se fait que la seule compagnie d'une canne, ou la présence d'un compagnon de promenade suffit pour rendre au patient la liberté de ses mouvements.

L'agoraphobie est donc différente des vertiges des places (Platzschwindel de Benedick), celui-ci est un véritable vertige que le malade éprouve quand il traverse de larges places, de grands espaces découverts ou de larges rues ; il est dû probablement à une parésie des muscles qui produisent la convergence des globes oculaires. Mais si la terreur des places est différente du vertige des places, nous pensons qu'elle peut être engendrée par lui et coexister avec lui ».

M. Perroud n'a donc pas en vue, quand il parle de vertiges, des lésions auriculaires. Dans aucune de ses quatre observations il n'est fait mention de l'oreille.

Cependant dans l'observation II, le malade avait « depuis huit ou neuf mois, des étourdissements fréquents », à la suite desquels, il est vrai, le malade avait quelquefois de l'engourdissement du bras droit avec quelques heures d'aphasie.

Dans l'observation III, le malade a eu des étourdissements dont l'un avec légère perte de connaissance de très courte durée.

Le premier malade de Perroud avait éprouvé du dérobement des jambes à la suite d'une colique ; le quatrième malade craignait également le dérobement des jambes.

Il n'existe pas de lésion auriculaire spéciale qui détermine de l'agoraphobie. Des lésions très variées se rencontrent. Il faut incriminer surtout les lésions susceptibles de s'accompagner de vertiges ou de bruits, de bourdonnements.

OBSERVATION I (Dr L.). — Madame R..., 26 ans, se présente pour la première fois le 14 janvier 1898. Aussi loin qu'elle remonte dans son enfance, elle a eu des écoulements d'oreille. Il y a un mois, elle avait encore un écoulement à droite qui s'est arrêté après que notre collègue, le Dr Garel, eut enlevé des végétations adénoïdes et cautérisé les fosses nasales.

Depuis 5 ans, elle a des bourdonnements et des vertiges qui se sont montrés immédiatement après une grossesse et qui furent mis sur le compte de l'anémie en raison d'une perte de sang très abondante. Les bourdonnements sont assez variables : le plus souvent bruit de vent ou de cascade à droite et sonnerie électrique à gauche : ils sont constants et la fatiguent beaucoup. Les vertiges sont parfois assez intenses, reviennent par accès, s'accompagnent de vomissements et l'obligent au repos au lit, parfois trois ou quatre jours de suite.

Elle a, en outre, de l'*agoraphobie* très manifeste : à l'idée de traverser une place ou même une rue un peu large, elle est prise d'angoisse avec sensation de vide dans la tête, sueurs froides, picotements dans les bras, défaillance des jambes. Tous ces symptômes sont plus accusés chez elle, si elle monte à cheval ou si elle fait une promenade en voiture ; elle est obligée de fermer les yeux dès qu'elle a quitté les rues de la ville et qu'elle voit devant elle l'espace de la grande route et des champs.

D'autre part, la malade est nerveuse, d'un caractère triste, a des crises de larmes, mais jamais de crises nerveuses avec perte de connaissance. Pas de stigmates hystériques.

Le tympan droit présente une cicatrice mince, à reflets multiples, qui est fortement attirée au dehors par le spéculum de Siegle : il persiste une perforation circulaire en bas et en arrière à travers laquelle la muqueuse s'aperçoit facilement. A gauche le tympan est également très cicatriciel et infiltré de sels calcaires.

Le diapason vertex est latéralisé assez faiblement à gauche où l'expérience de Rinne est négative, tandis qu'elle est positive à droite. La montre est perçue à trois centimètres à droite, au pavillon à gauche. Le traitement a consisté en applications locales dans l'oreille droite (acide borique), en bromure à l'intérieur et en cathétérismes qui amenaient un soulagement immédiat mais peu durable.

Au mois de mars, l'oreille droite était complètement cicatrisée, l'audition légèrement augmentée (dix centimètres à droite, deux à trois à gauche) et l'agoraphobie presque disparue ; ce que la malade attribuait à la diminution très appréciable des vertiges.

OBS. II (Dr L.). — M. Ch..., 40 ans, actuellement à Vienne (Isère), mais habitant habituellement Mexico, vient se montrer en mars 1888 : depuis 7 ans il présente des symptômes que tous les médecins consultés, et notamment Charcot, ont qualifié de vertige de Ménière. Il a, en effet, des chutes brusques, sans perte de connaissance, dans lesquelles il a la sensation de faire en arrière des culbutes incessantes en roulant sur lui-même. Ces ictus sont de courte durée, ne sont pas suivis de vomissements immédiats, mais pendant huit jours il ne peut presque rien absorber parce qu'il a des nausées.

En dehors des grandes attaques (qui n'ont été qu'au nombre de trois), il est habituellement vertigineux, surtout s'il se penche, lève la tête ou la tourne de gauche à droite, lorsqu'en se mettant à table il commence à mastiquer, etc.

Surdité complète de l'oreille droite dont il s'est aperçu peu de temps après sa première crise : l'oreille gauche est normale. Il n'entend pas la montre au contact osseux, latéralise à gauche le diapason vertex, mais le perçoit cependant un peu par l'air et sur l'apophyse mastoïde droite. — Le tympan ne présente d'apparent qu'une légère sclérose avec bride dans le segment postérieur.

Rien au cœur ni aux reins. Le malade attribue ses malaises à une tentative d'empoisonnement dont il a été victime.

Le malade qui est très intelligent et analyse nettement ses sensations, distingue ses accidents vertigineux d'autres troubles qui constituent en réalité l'agoraphobie. S'il se trouve en face d'une place ou d'une rue, il est pris d'une sensation angoissante dès qu'il a mis le pied en bas du trottoir. Il lui semble qu'il va rouler et culbuter en avant, il se rejette brusquement en arrière, puis au bout d'un instant se décide à passer. Le plus souvent il ne s'y résout que s'il est accompagné même par un petit enfant de quatre ans dont il tient la main.

Ce malade n'a pas été suivi.

OBS. III (Dr L.). — M. Claude F..., âgé de 40 ans, a eu des otorrhées dès l'enfance et ses deux tympans sont cicatriciels avec de larges plaques calcaires. Depuis plus de 15 ans il se soigne pour une rhinite atrophique avec ozène. Il est albuminurique depuis plusieurs années et sait depuis un mois que son urine renferme 10 gr. de sucre pàr litre.

Il dit qu'il a des vertiges depuis huit ans ; il ne tombe jamais, mais est souvent vertigineux, trébuche dans la rue comme s'il était ivre, a des nausées et parfois des vomissements.

Il ne s'est aperçu de bourdonnements et de surdité qu'il y a trois ans. L'oreille droite ne perçoit la montre qu'à un centimètre et la gauche qu'à douze centimètres. Il ne latéralise pas le diapason vertex et le Rinne est positif des deux côtés, quoique plus faible à droite.

Il a de l'agoraphobie très nette depuis six à huit mois seulement. Il ne peut traverser ni la place Bellecour, ni celle des Terreaux : s'il doit traverser même une rue un peu large, il a brusquement la sensation qu'il va tomber en avant, il se raidit et croit alors qu'il va tomber en arrière. En même temps il a une sensation de congestion cérébrale, puis se couvre de sueurs froides, a de l'angoisse thoracique.

Il dit qu'il peut traverser les ponts en suivant les parapets : pour traverser une rue il attend qu'une voiture vienne à passer en marchant lentement et il traverse obliquement en la suivant le plus possible. Il est incapable de rester au théâtre à cause de l'espace qui s'étend devant lui et il lui arrive souvent de quitter la terrasse des cafés à cause de l'espace et du mouvement qui se fait dans la rue. Comme phénomène particulier, il n'a jamais l'angoisse agoraphobique à la campagne où l'appelle souvent son métier de commis-voyageur.

Le malade, qui se soignait d'ailleurs depuis longtemps déjà

par le régime lacté non exclusif, fut rapidement amélioré par trois ou quatre séances de cathétérisme qu'il s'était déjà fait pratiquer antérieurement. Au bout de douze jours il traversait les rues sans y penser, mais pas les places. L'audition s'était élevée à sept centimètres à droite et à vingt-deux à gauche, ce qui lui paraissait suffisant. Il attribuait nettement son amélioration à la disparition du vertige.

Revu un an après son traitement, au mois de mars de cette année, il se trouvait très bien au point de vue des vertiges et de l'agoraphobie, mais dès que les premiers réapparaissent l'agoraphobie se montre à nouveau, quoique très atténuée.

OBS. IV (Dr L.). — M. Gustave Br..., 39 ans, de Saint-Etienne, est un neurasthénique, facilement émotif, qui vers le milieu de l'année 1895 a commencé à avoir des bourdonnements dans les deux oreilles, tantôt localisés sur l'oreille gauche où ils affectent actuellement le bruit de l'eau qui tombe, sont exagérés par la mastication des corps durs, s'accentuent le soir et l'empêchent de s'endormir.

Il présente une double otite moyenne sclérosante plus accusée à gauche. L'audition pour la montre est de trente centimètres à droite et de dix centimètres à gauche. Epreuve de Weber positive à gauche. Rinne positif des deux côtés.

Il présente des vertiges assez nets, lorsqu'il marche vite, tourne ou lève la tête, pour voir l'heure par exemple. Il titube, se raccroche aux objets environnants, mais n'est jamais tombé. Lorsque les vertiges surviennent dans la rue, sa nervosité habituelle s'en accroit et il en est vivement frappé.

Comme phénomènes agoraphobiques : il ne traverse jamais une place, mais la contourne en suivant les trottoirs. Même pour traverser une rue il est pris d'une sensation angoissante, il lui semble que la tête se congestionne, que les jambes lui refusent tout service ; il éprouve une sensation de chaleur avec sueurs qui lui fait ôter son pardessus ou déboutonner sa redingote et son gilet. Lorsqu'après beaucoup d'hésitation il se décide à traverser une rue un peu large, ce n'est qu'en fixant de l'autre côté un objet sur lequel il se dirige précipitamment, presque en courant.

Le malade n'a été vu que trois fois et n'a pas été modifié malgré un traitement, d'ailleurs assez irrégulier, dans la ville qu'il habite.

OBS. V (Dr L.). — Le nommé Gasp..., âgé de 53 ans, est mécanicien ajusteur et vit continuellement au milieu du bruit ; il

a fait des excès alcooliques mais n'est pas albuminurique. Il ne sait depuis combien de temps il est dur d'oreilles, mais il fixe très bien la date de son premier vertige, il y a deux ans. Il est resté ensuite jusqu'au mois de mai 1897 sans en avoir : depuis (30 décembre 1897) il en a eu trois, intenses, dont le dernier il y a quinze jours. Ce sont de grands vertiges : chute brusque avec bruits intenses dans les oreilles ; tout tourne autour de lui sans sensation de chute subjective ; durée de cinq minutes. Il n'a pas de vomissements, mais chaque fois est obligé d'aller à la selle.

Depuis son dernier grand vertige, il est gêné pour marcher et surtout descendre les escaliers. — Il a des deux côtés mais surtout à gauche un bourdonnement qu'il compare au bruit d'une cascade. Les deux tympans paraissent enfoncés avec épaississement en arrière et conservation du triangle lumineux. L'audition est très abaissée : à gauche il n'entend la montre qu'au contact du pavillon et à droite qu'à quatre ou cinq centimètres.

Outre l'état vertigineux, il a de l'agoraphobie qu'il sait bien distinguer des autres phénomènes qu'il éprouve. C'est ainsi qu'il a l'angoisse caractéristique lorsqu'en venant de chez lui il arrive sur le quai et voit devant lui la largeur du pont qui lui paraît immense. Il ne peut traverser qu'appuyé au bras de sa femme. Il en est de même pour les places.

Il fut mis au bromure et cathétérisé : dès le deuxième cathétérisme il se déclarait soulagé et au troisième il n'était venu qu'avec une petite fille de sept ans. Sur mon affirmation qu'il pouvait le faire, il traversa seul la place Bellecour. — A ce moment l'audition avait augmenté jusqu'à dix centimètres à droite et deux à gauche. Les vertiges étaient très atténués.

OBS VI. (Dr L.).— Mlle A. B..., a été vue pour la première fois en 1891 pour une petite perforation persistante consécutive à une otite moyenne aiguë. Elle avait à ce moment dix-neuf ans, était très nerveuse et avait même eu des crises d'hystérie six mois auparavant.

Elle se présenta à nouveau il y a quelques mois parce que l'otite venait de reparaître avec un écoulement abondant qui céda d'ailleurs rapidement mais en laissant à la partie moyenne du segment antérieur une perforation à l'emporte-pièce grosse comme une pointe d'épingle.

A ce moment la malade, qui se plaignait d'avoir beaucoup de soucis, venait d'avoir pendant un mois et demi des migraines très tenaces tantôt à droite tantôt à gauche. Elle était surtout préoccupée de vertiges avec bourdonnements dans l'oreille droite.

Elle présentait en outre, très nettement, de l'agoraphobie avec impossibilité de traverser les espaces un peu grands. Elle espérait beaucoup de distraction d'un voyage à Paris, mais elle revint avant l'époque fixée parce que le mouvement de Paris, les larges espaces à traverser, déterminaient une angoisse insurmontable.

OBS. VII (R. II, p. 64-214, Dr C. T.). — Mme F..., Lyon, 25 ans environ, père bien portant, mère nerveuse, impressionnable, mais en bonne santé. Dans l'enfance, chorée, en 1893, grossesse ; enfant bien portante.

Consécutivement à la grossesse, manifestations de palpitations, d'asthénie et amaigrissement considérable. En 1896 (mai), on constate un rétrécissement mitral accentué (le médecin qui avait soigné précédemment Mme F. n'avait jamais fait mention d'affection cardiaque qui, cependant, est de date ancienne : dureté des bruits, etc.). Pas de signes pulmonaires.

En janvier 1897, la malade, qui a été vue à plusieurs reprises, va bien comme état général et état cardiaque. Atténuation du frémissement. La malade reste émotive.

Il y a quatre jours, se trouvant dans la rue, elle a éprouvé un vertige suivi immédiatement d'angoisse, de peur de se trouver mal.

Depuis, elle n'a pu sortir seule; dans la rue, elle marche le long des murs, et peut faire queques pas mais avec anxiété et elle n'oserait traverser la rue.

A l'examen, état nerveux. Léger tremblement des mains.

Diminution de l'acuité auditive des deux côtés, spécialement à droite. Petits bouchons de débris épidermiques ; état de desquamation du conduit auditif, près du tympan d'aspect blanc.

Traitement : lavage de l'oreille, cathétérisme explorateur de la trompe et insufflation d'air. KBR, 2 grammes le soir.

Dès le lendemain, amélioration. Guérison de l'agoraphobie en huit jours.

En août 1897, à nouveau quelques vertiges. Spontanément, de crainte de l'agoraphobie, la malade est venue solliciter un cathétérisme. La guérison persiste en juin 1898. La malade n'éprouve pas non plus de manifestation nerveuse, mais reste un terrain à phobie. Ainsi, en octobre 1897, sa mère ayant la fièvre typhoïde, la malade n'a pu vaincre la terreur inspirée par cette affection et n'a pu aller voir sa mère pendant toute la durée de sa maladie.

OBS. VIII (R. II, Dr C. T.). — Mme..., habitant Lyon, 30 ans environ ; deux enfants.

Pas d'antécédents héréditaires.

La malade, en 1895, a éprouvé sur une place un vertige ; elle a failli tomber. Elle a éprouvé une véritable terreur de cet incident.

Depuis cette époque (1er examen en mars 1897), la malade n'a absolument pas pu sortir seule. Le syndrome agoraphobique existe au complet. La malade a peur également de la solitude.

Antérieurement, elle était nerveuse, très émotive.

Quelques semaines avant le début de l'agoraphobie, mort d'un des enfants de la malade. D'autre part, elle est jalouse ; rapports sexuels très rares avec son mari (tous les trois ou quatre mois). La névrose d'angoisse existe au complet avec émotivité, tristesses et pleurs sans motifs, angoisses, etc. Fréquemment, bruits dans les oreilles. Quelques troubles gastriques.

L'examen a montré : pas de stigmates hystériques. Un peu de tremblement. Catarrhe gastrique léger et atonie. Acuité auditive très diminuée à l'examen avec la montre, qui est perçue à 20 centimètres au lieu de 1m,50. Tympan un peu scléreux.

Traitement : KBR, 3 grammes par jour.

Insufflation d'air par les trompes d'Eustache. La malade, depuis mars 1897, a été revue 5 ou 6 fois ; en décembre 1897 et janvier 1898, elle a eu la grippe.

L'agoraphobie a été nettement modifiée lors du dernier examen (mai 1898) : la malade pouvait sortir seule, non, cependant, sans encore un peu d'anxiété.

Les troubles digestifs étaient très améliorés, il persistait de la constipation.

L'état nerveux était amélioré mais non guéri. La malade moins émotive, dormant mieux la nuit, avait encore des tristesses, quelques angoisses si elle restait seule chez elle.

OBS. IX (R. II, p. 347, 1898, Dr C. T.). — Mme S... de B... (Côte-d'Or), 36 ans. Mariée. Pas d'enfants.

Mère vivante, un peu nerveuse, mais sans phobies. Plusieurs sœurs vivantes, un peu nerveuses.

Dans l'enfance, impressionnabilité nerveuse modérée. A 12 ans, fièvre thyphoïde. A 17 ans, menstruation, toujours régulière depuis ; anémie à cette époque et fréquemment inappétence.

Dans l'enfance, fréquentes diarrhées ; ultérieurement constipation habituelle.

Le mariage a été suivi d'une accentation du névrosisme, avec surtout des manifestations d'angoisse précordiale, des étouffements, des pleurs.

Il y a quatre ans, début aigu d'une angine avec frissons. La

malade se trouvant seule chez elle, a été prise de frayeur, de terreur de la mort. Ce souvenir est très présent à son esprit. Elle a eu, pour la première fois (et jamais ultérieurement), une crise avec demi perte de connaissance, étouffement à la gorge, crispation des membres.

Pendant cette angine, la malade a éprouvé quelques élancements dans les oreilles et surtout a ressenti des bruits, des sifflements.

Lorsqu'elle a essayé de se lever, au bout de huit ou dix jours, elle a été prise d'une douleur vive dans un genou. Un badigeonnage avec de la teinture d'iode vieillie a déterminé une véritable brûlure.

C'est seulement au bout de deux ou trois mois que la malade, qui, pendant toute cette période, avait été très vivement préoccupée, a essayé de sortir.

Mais elle a alors été atteinte d'une peur violente des espaces, ne pouvant même traverser la rue. Elle avait également la phobie de la foule et des chemins de fer.

Ces phobies ont été très intenses pendant six mois, puis se sont progressivement atténuées. Actuellement encore, il persiste encore un peu de phobie de la foule.

Pendant toute cette période, persistance des bruits auriculaires, atténués, eux aussi, cependant. Très nettement, les angoisses phobiques ou précordiales sont précédées d'un sifflement dans les oreilles.

Depuis un an ou deux, les manifestations nerveuses, indépendamment de l'état constant d'impressionnabilité avec pleurs, tristesses, sont surtout des accès brusques de tremblement général, puis d'étouffement, avec angoisse précordiale survenant la nuit, s'accompagnant de la peur de la mort, paraissant provoqués surtout par du ballonnement stomacal et se terminant, après 20 à 60 minutes de durée, par une crise diarrhéique.

Les troubles gastriques consistent essentiellement en inappétence fréquente, état saburral, pesanteur et renvois acides 2 ou 3 heures après les repas. Flatulence. Le chimisme est : absence d'HCl, acide lactique, excès de mucus.

Constipation avec glaires autour des matières.

Il existe du clapotage vers l'ombilic, colon ascendant perçu en état de spasme. Néphroptose droite.

Ni sucre, ni albumine. Pas de signes cardiaques ni pulmonaires.

Facies légèrement couperosé et acnéique. Pas de stigmates hystériques.

Léger tremblement vibratoire des mains.

L'acuité auditive est diminuée, une montre perçue normalement

à 1m,50 n'est plus perçue qu'à 0m,50. Un peu de desquamation du conduit auditif externe près du tympan. Bruits dans les deux oreilles assez fréquents. Un bruit auriculaire précède ordinairement les anxiétés, les malaises nerveux.

Traitement : régime. — Noix vomique. Une insufflation d'air dans les trompes. Instillation de glycérine dans les oreilles.

OBS. X (R. II, p. 339, 1898, Dr C. T.). — Mme P..., de Darrieu (Ain), 42 ans.

De tempérament nerveux, impressionnable. Aurait eu de la chlorose lors du début de la menstruation. A eu deux attaques de rhumatisme articulaire, la première à l'âge de 28 ans et il y a deux ou trois ans.

A eu trois enfants, tous morts, l'un mort né. Mariée en deuxième noce. Son premier mari, dont elle a eu les enfants, était alcoolique et épileptique.

La malade s'était mariée à 17 ans.

C'est sept ans après son mariage qu'elle assista à une crise épileptique de son mari. Sa frayeur fut très vive. Elle prit elle-même une crise nerveuse de longue durée.

D'ailleurs, un an auparavant, elle avait déjà eu une petite crise hystérique après une discussion avec son mari, qui était brutal.

L'état de son mari s'aggrava. Il eut des accès ambulatoires ; il était extrêmement brutal.

La malade a vécu plusieurs années avec des frayeurs continuelles, des craintes d'être tuée.

La mort d'une nièce, l'hiver dernier, a aggravé les troubles nerveux qui consistent surtout en idées de tristesses, en pleurs, en angoisses.

Depuis la vue de la crise épileptique de son mari, la malade a la terreur de prendre des crises et c'est sous cette influence, semble-t-il, qu'il s'est développé un syndrome agoraphobique très net avec impossibilité de sortir seule ; au début, angoisse. L'agoraphobie persiste actuellement encore, mais atténuée. Elle a été nettement entretenue par des vertiges, des bruits auriculaires, qui sont de date ancienne.

L'examen des oreilles montre, d'ailleurs, une diminution nette de l'acuité auditive et de la sclérose des tympans.

Depuis huit à dix ans, il existe aussi des troubles gastriques mal caractérisés au début, mais qui se sont affermis depuis deux ou trois ans qui sont : le matin, malaise gastrique et anorexie. Après les repas, phénomène net de rumination ; les aliments remontent

dans la bouche gorgée par gorgée ; ils sont crachés par la malade. De suite, les aliments ne sont pas acides, puis au bout de 1 heure ils sont assez fortement aigres.

Constipation et hémorrhoïdes. Sang à la tête après les repas. Le facies est congestionné, la malade est obèse ; il existe, cependant, un souffle anémique.

Pas de signes aux autres organes.

Un repas d'essai a été partiellement rejeté par rumination. Cette portion recueillie a donné une acidité de 1,460 ; celle extraite au bout de 2 heures : aciditité totale = 4,38 ; HCl litre = 1,46.

Traitement : Une insufflation d'air par les trompes. Bromure de potassium, 2 grammes par jour. Bicarbonate de soude. Régime.

Cette notion étiologique que nous défendons, de l'influence des troubles auriculaires sur le développement de l'agoraphobie, est confirmée par les résultats du traitement. Et ce n'est pas là un des moindres résultats de cette opinion. L'agoraphobie, symptôme si tenace, si désespérant, disent tous les auteurs, sera très accessible à une thérapeutique dirigée contre l'affection auriculaire et si celle-ci est curable l'agoraphobie guérira facilement. Notre observation VII, par exemple, est un cas de guérison très rapide ; nos observations I, III, V, nous ont donné des résultats très satisfaisants, équivalant presque à des guérisons.

Malheureusement, assez souvent la lésion des oreilles est peu modifiable par le traitement.

Nous ajoutons qu'il faut toujours se préoccuper du traitement de la névrose qui est le fond propice au développement des phobies.

CONCLUSIONS

1° L'agoraphobie n'est pas une maladie primitive ; c'est un syndrome qui apparaît seulement sur un terrain névropathique spécial. Ce terrain peut être la névrose d'angoisse ou un fond de dégénérescence (psychose d'angoisse).

2° La cause occasionnelle qui fait naître l'agoraphobie, plutôt que d'autres phobies possibles, est dans un très grand nombre de cas une lésion auriculaire ayant déterminé des sensations de vertiges et des bruits subjectifs.

3° Lorsque la cause déterminante a été une frayeur non liée à un vertige (vue d'une crise épileptique, frisson, coliques, crise hystérique) des lésions auriculaires sont très fréquemment la raison de la durée de l'agoraphobie.

III

DÉGÉNÉRESCENCE KYSTIQUE DES DEUX CORNETS MOYENS. KYSTES MULTIPLES A MUCINE

Par M. **BERNOUD**, interne des Hôpitaux de Lyon.

Nous avons eu l'occasion d'observer récemment à la Clinique de M. Garel, dont nous avons l'honneur d'être l'interne, un cas assez rare et assez curieux d'ethmoïdite. Il s'agit d'une dégénérescence particulière et bilatérale du cornet moyen, caractérisée de chaque côté par une atrophie notable du tissu osseux avec hyperproduction de la muqueuse correspondante qui se présente à l'examen boursouflée, saillante et d'aspect irrégulier, comblant toute la partie supérieure des fosses nasales, tout le méat moyen, et parsemée d'un très grand nombre de kystes indépendants les uns des autres, émergeant de la substance ambiante qui ne les recouvre qu'en partie, atteignant (quelques-uns du moins) la grosseur d'une noisette, et simulant à s'y méprendre une série de poches purulentes. Or, leur contenu était uniquement composé de mucine et l'examen histologique a pu nous montrer leur mode exact de production. Cette observation nous a paru intéressante à rapporter, soit à cause de l'erreur de diagnostic difficile à éviter avant toute intervention, soit à cause de la rareté de cette lésion portée à un tel degré d'intensité ; car s'il est banal de rencontrer dans les différentes hypertrophies de la muqueuse nasale des kystes par rétention glandulaire, il est tout à fait exceptionnel de les trouver en aussi grand nombre, aussi saillants à l'extérieur, et surtout avec des dimensions aussi considérables :

V. Jean-Benoit, âgé de 67 ans, exerçant la profession de mousselinier, se présente le 5 décembre 1897 à la Clinique des maladies

du larynx. Il ne présente aucun antécédent notable. Il ne prise pas.

L'affection actuelle a débuté il y a 5 mois environ par une gêne progressive de la respiration qui a un peu diminué au moment des grandes chaleurs de l'été, pour revenir à l'automne et s'accentuer de plus en plus. Cette gêne de la respiration a toujours été plus accusée le soir et la nuit que pendant le jour. Le malade a même, depuis quelque temps et assez fréquemment, de véritables accès de suffocation nocturne.

Abolition complète de l'odorat.

Pas de vertiges, pas de céphalée, pas de toux, pas de gêne dans la déglutition.

Diminution de l'acuité auditive depuis un an environ; le tic-tac d'une montre n'est entendu que si elle est exactement appliquée contre l'oreille du malade et cela des deux côtés.

A l'examen des fosses nasales on constate qu'il ne passe que très peu d'air, surtout du côté droit quand la bouche est fermée.

Au rhinoscope, on voit les deux fosses nasales, surtout celle du côté droit, bourrées dans toute leur partie supérieure par une masse à fond rosée, descendant jusque dans le méat moyen qu'elle comble à peu près d'une façon complète, et à la surface de laquelle on voit se dessiner un certain nombre des kystes dont nous avons déjà parlé. Il est difficile de prime abord de se rendre un compte exact du niveau d'implantation, mais on y parvient en s'aidant du stylet qui le révèle au niveau du cornet moyen. Pas de pus dans le méat moyen.

M. Garel opère le malade à l'anse chaude en trois ou quatre séances ; il retire chaque fois un certain nombre de masses plus ou moins volumineuses, les premières atteignant la grosseur du doigt. Toutes sont composées d'une substance d'apparence charnue, à surface irrégulière, rendue plus tomenteuse encore par les kystes qui font saillie en grand nombre, se présentant tous sous leur aspect blanc jaunâtre qui tranche nettement sur le reste. Les kystes sont beaucoup plus nombreux du côté droit que du côté gauche. A la coupe on les constate indépendants les uns des autres, formés d'une coque mince et blanchâtre, de l'intérieur de laquelle on voit sourdre lentement un liquide consistant très épais et gluant d'aspect jaunâtre.

Ce liquide, examiné au microscope, ne renferme que quelques *très rares* globules blancs sans aucun autre élément figuré. Il se dissout dans l'eau, s'y précipite par l'acide acétique, pour redissoudre dans l'eau additionnée de bicarbonate de soude ; autant de

caractères et de propriétés qui semblent indiquer suffisamment qu'il s'agit ici de mucine.

L'examen histologique des pièces enlevées nous a montré qu'elles sont constituées en partie par du tissu conjonctif lâche, en partie par du tissu muqueux (cellules étoilées, anastomosées; plongées dans une substance fondamentale très vaguement fibrillaire, mais en tout cas non encore ordonnée en faisceaux). En d'autres points, principalement autour des cavités glandulaires dilatées, le tissu est plus dense : les cellules sont aplaties et la substance fondamentale est disposée en faisceaux parallèles concentriques aux cavités glandulaires.

Le stroma de la tumeur est partout parcouru par une quantité considérable de vaisseaux.

En beaucoup de points on trouve des glandes absolument normales, acineuses dont les cellules appartiennent à deux types différents : les unes sont des cellules à mucus à noyau refoulé vers la base, les autres sont des cellules séreuses fortement colorées par l'éosine.

A côté de ces glandes normales on en trouve d'autres en grand nombre qui sont dilatées, comme étranglées au niveau du col et remplies d'une substance amorphe finement granuleuse, disposée en filaments : il s'agit évidemment du produit de sécrétion formant par rétention de petits kystes microscopiques qui n'ont rien de commun, au moins dans leur mode de production, avec ceux de la surface beaucoup plus volumineux, qui, eux, sont partout entourés par l'épithélium de revêtement de la muqueuse qui les a ainsi formés par véritable inclusion.

IV

EXPLORATION CLINIQUE DE LA TUBERCULOSE LARYNGÉE

Par le Dr W. de WEGLENSKI.

(*Formes cliniques de la tuberculose laryngée*).

1) Commune ou épithéliale. 2) a) Infiltro-ulcéreuse diffuse sans lésion de l'épiglotte ; b) avec lésion de l'épiglotte. 3) Sclérovégétante (pachydermie inter-aryténoïdienne). 4) Papillomateuse (pseudo-polypeuse de Gouguenheim et Tissier). 5) Pseudo-polypeuse d'Avellis (tumeurs tuberculeuses du larynx). 6) Miliaire aiguë pharyngo-laryngée. 7) Terminale (nécrosique d'Isambert).

Chaque malade aura son tableau schématique [1] pour y noter les particularités relevées par la laryngoscopie, la percussion, l'auscultation, la radioscopie et la radiographie (thoracique).

Nom et prénom, âge, profession, date de l'observation.

I. Anamnèse. — *Antécédents héréditaires.* — Parents, frères, sœurs, collatéraux.

Antécédents personnels. — Maladies antérieures aiguës ou chroniques. Scrofulose dans l'enfance, bronchites, pleurésies antérieures, hémoptysies. Syphilis, influenza, diabète.

Les habitudes hygiéniques du malade, sa manière de vivre ; respiration des poussières, vie avec les tuberculeux, abus de l'alcool.

[1] Pénétré de l'utilité incontestable d'un pareil schéma, surtout pour l'enseignement, nous l'avons composé, en ajoutant l'image du larynx au schéma bien connu du professeur Lasègue pour l'exploration thoracique.

Histoire de la maladie actuelle. — La durée de l'affection, début de la maladie.

La succession chronologique du mal, la marche et le développement des symptômes subjectifs. La cause déterminante de la maladie. Récit de la maladie.

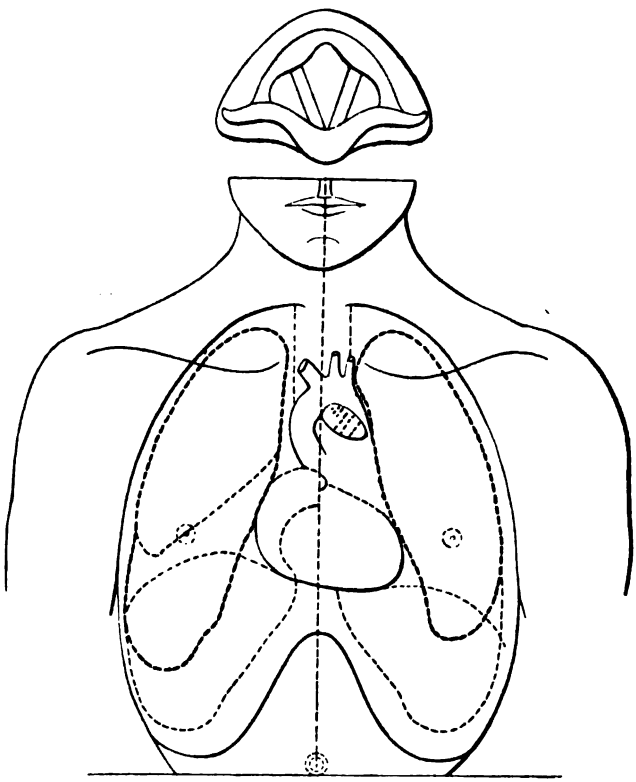

Tableau schématique pour l'exploration clinique de la tuberculose laryngo-pulmonaire (face antérieure).

II. Etat actuel. — Physionomie, aspect, constitution, stature, musculature, embonpoint, amaigrissement. *Poids. Taille.*

Si le poids exprimé en kilogrammes, hauteur exprimée en centimètres (c'est-à-dire la corpulence) se trouve inférieur à 3,

on peut concevoir une forte présomption en faveur de la tuberculose.

Inspection du corps, particularités. Ganglions superficiels, cou, aisselle, aine.

La région du larynx. Déformation de la région à l'inspection.

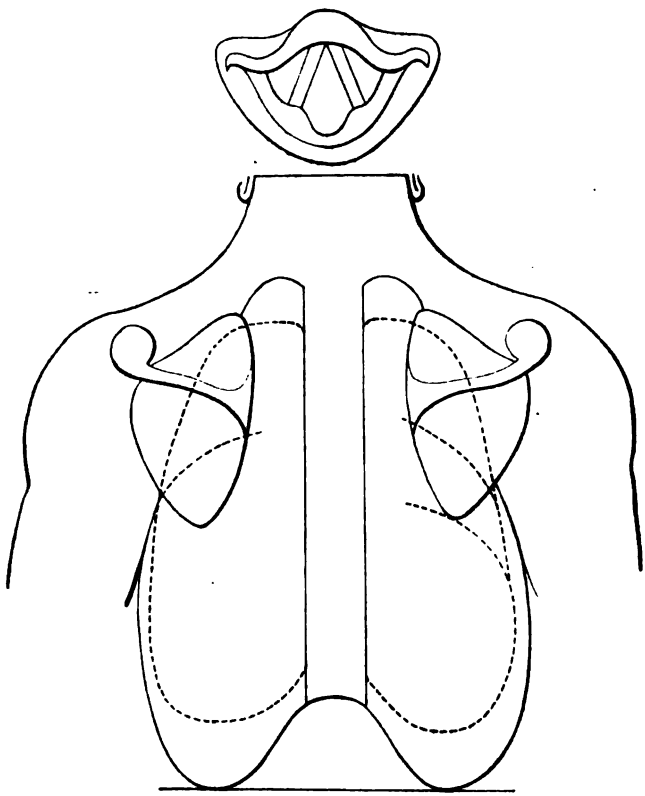

Tableau schématique pour l'exploration clinique de la tuberculose laryngo-pulmonaire (face postérieure)

La circonférence extérieure, gonflement pathologique (les indurations scrofuleuses). Déviation du larynx. La région est-elle douloureuse spontanément, douloureuse à la palpation, à la pression ?

L'exploration par la sonde de l'intérieur du larynx pour

éprouver la sensibilité de la membrane muqueuse et dans les cas d'ulcérations pour examiner la profondeur de l'ulcère et l'état du cartilage.

Haleine. — Fétidité [1] *sui generis* d'une fréquence très grande, presque constante dans le pseudo-œdème de l'épiglotte surtout. Bouche, langue, dents, gorge.

Salivation. — Très abondante, surtout au début de l'affection.

Tube digestif. — Appétit, diarrhée, constipation.

III. Voies respiratoires. — *Voix.* — Les troubles de la voix. Une légère fatigue de la voix, tendance aux enrouements. Dysphonie (le son est accompagné de bruits qui l'altèrent).

Dysphonie fonctionnelle, par rapprochement, insuffisant, une tension imparfaite des cordes, causée elle-même ou par catarrhe essentiel du larynx, ou par parésie, ou paralysie des adducteurs.

Voix couverte, basse, rauque, entrecoupée, sifflante, nasonnée, éteinte (aphonie), éructante (les sons soufflés plutôt qu'articulés, chuchotement) par l'insuffisance du courant d'air expiré (la dernière période de la phtisie laryngée). N'existe-t-il pas à la voûte palatine ou dans les fosses nasales des altérations, qui puissent expliquer ces altérations ou au moins quelques-unes.

Respiration. — Nombre, rythme, dyspnée, respiration sifflante, bruyante, tirage, cornage, point de côté, dyspnée d'effort (se révélant pendant la phonation, la marche, l'ascension des escaliers), par rétrécissements de la glotte consécutifs à la tuméfaction, œdème de la glotte et des replis épiglottiques, par infiltration hypertrophique (pseudo-œdème de l'épiglotte), par bourgeonnements polypiformes, par périchondrite, par abcès.

La marche de la sténose. — Accès d'étouffements par spasmes glottiques ou par paralysies des dilatateurs. La respiration étant courte — par hyperplasies qui rétrécissent la

[1] Signe qui n'est mentionné nulle part dans les auteurs, *presque* pathognomonique pour nous, et à lui seul avec la constatation de l'anémie palatine *suffisant* d'ordinaire pour diagnostiquer, sans l'aide même de laryngoscopie, la nature et la localisation exacte du mal.

glotte, par lésion pulmonaire — d'où la nécessité absolue de l'exploration thoracique complète.

IV. Examen laryngoscopique. — Les modifications de la coloration de la muqueuse.

Forte hypérhémie généralisée de la muqueuse laryngée ; pâleur inusitée palato-pharyngo-laryngée.

Les infiltrations de la membrane muqueuse, la couche tout à fait supérieure de la muqueuse immédiatement au-dessous de l'épithélium.

Tuméfactions plus ou moins considérables, gonflement fortement tendu, la surface gris pâle, gris jaune.

Infiltration des bandes ventriculaires (la plupart du temps unilatérale) ; toute la bande est changée en un bourrelet en forme de saucisse, et la corde vocale est complètement couverte.

Infiltration des cordes vocales, d'un seul côté (stase de début), le bord libre de la corde est arrondi, inégal, d'aspect vitrifié ou rouge pâle.

L'infiltration de l'épiglotte est plus rare, mais, par contre, l'œdème est fréquent (induration hypertrophique voisine de la sclérose et n'a d'œdème que l'apparence) ; par suite de l'ulcération, les bords de l'épiglotte se présentent sous forme de bourrelets.

Les aryténoïdes, tuméfactions se présentant sous la forme d'une saillie cóniforme (la saillie ressemble à des pains de sucre), de consistance ferme, lardacée. Si les cartilages Santoriniens et de Wrisberg sont pris, l'incision inter aryténoïde disparaît.

Infiltration de la paroi postérieure du larynx dans la région inter-aryténoïdienne, signe de certitude, pathognomonique.

Ulcérations. — Sur bandes ventriculaires (les ulcérations folliculaires, glandulaires, le résultat de la transformation caséeuse de la glande) (Leroy) [1] ; elles sont plates, aphteuses, la muqueuse est criblée comme l'ethmoïde, sa face est pâle,

[1] G. Leroy. — La tuberculose laryngée considérée dans ses rapports avec celle de la peau, in *Archiv. de physiologie normale et pathologique*, 1885, p. 551 et suivantes.

blanchâtre et ressemble à l'enduit diphthérique ou à l'eschare. Ulcération ici très limitée.

Sur la corde vocale inférieure : *a*) érosion (la base de la corde et le bord libre), lésion épithéliale en forme de tonsure. La pathogénie. L'épithélium se détruit par désagrégation moléculaire ? (Leroy).

b) Exulcération (altération épithéliale), ulcération en coup d'ongle ou ulcération linéaire. Pathogénie. Destruction de l'épithélium par l'altération cavitaire (Leroy), le processus de vésico-pustulatum de Leloir (pustule variolique).

c)Ulcération vraie sur segment moyen et postérieur, en avant de l'apophyse vocale. Altération plus avancée. Aspect de l'ulcération en dents de scie (particulière ici). Pathogénie différente. D'abord la forme hypertrophique végétante, ensuite la fonte de la végétation par déhiscence et à sa place l'ulcération d'aspect fissurale connue généralement sous le nom « aspect serrotique des cordes vocales » (Leroy).

Les ulcérations nécrosiques sont toujours vastes (état ultime de la phtisie laryngée). Début du processus nécrobiotique toujours brusque : nécrose totale en masse en une seule fois. Pathogénie — par oblitération vasculaire (Leroy). Ulcérations de la région inter-aryténoïdienne.

Sillon à direction de haut en bas ou ulcération profonde (cratériforme), les bords de l'ulcération sont peu épais, déchiquetés, décollés, dentelés et couverts d'excroissances coniformes ; l'œdème, qui les entoure, est mou, pâle, livide.

Le fond de l'ulcère est couvert d'un enduit sale.

Epiglotte. — Il n'y a d'ulcération à l'épiglotte qu'à sa base et sur sa face laryngienne.

Végétations du larynx ou de l'épiglotte. — Leur siège, leur forme, leur aspect.

Les rétrécissements cicatriciels.

Les troubles de la mobilité. — Parésie, paralysie des dilatateurs, des constricteurs (du même côté que l'affection pulmonaire).

V. Expectoration. — Ses caractères : crachats de forme globuleuse ; peu mêlés d'air, transparence vitreuse ou gélatineuse (frai de la grenouille), ou jaune verdâtre. Stries sanguines. A

la période finale, l'expectoration est extrêmement difficile à cause d'un défaut d'énergie des muscles expiratoires et de la fermeture insuffisante de la glotte, en partie à cause de l'obstacle mécanique, qu'opposent à la sécrétion les parties gonflées, situées à l'entrée du larynx.

VI. Dysphagie. — Sensations particulières dans le cou et le larynx. Chatouillement désagréable provoquant la toux, prurit laryngien, démangeaison.

Dysphagie vraie, la sensation subjective de douleur, brûlure, blessure, sensation d'un corps étranger.

Irradiation de la douleur vers l'oreille du côté affecté (otalgie).

Si l'épiglotte et les cartilages aryténoïdes sont fortement enflés, soit par l'infiltration, soit par l'œdème consécutif — la déglutition extraordinairement pénible, d'où refus des aliments, l'inanition et la mort. La déglutition des liquides et la déglutition à vide plus douloureuse (dans la majorité des cas).

VII. Toux. — Une toux brève, sèche (début de la maladie), toux du larynx. Quinteuse, inter-aryténoïdienne (région toussigène de Vulpian et de Von Herff). Coqueluchoïde, récurrentielle (Barety, Guéneau de Mussy, Potain).

Eructante finale. — La glotte, étant béante, l'air expiré prend le caractère d'éructation (le son d'un rot étouffé).

Cœur. — Choc cardiaque : P. Cardille et Prof. Gabbi disent [1] que le choc du cœur ne s'effectue pas (chez presque tous les tuberculeux) à sa place normale, mais qu'il se trouve beaucoup plus rapproché du sternum — sur la ligne parasternale (ligne verticale située au milieu de l'espace qui sépare l'axe vertical du sternum de la ligne mammelonnaire.

Recherche de la pression artérielle (avec le sphygmomanomètre de Potain). — La faiblesse relative chez les tuberculeux de la pression artérielle, constamment inférieure à 13 centimètres de mercure.

L'exploration du thorax et du poumon. — Inspection, palpation, percussion, auscultation. Evaluation de la capacité respiratoire (spirométrie).

Mensuration de la cage thoracique (périmètre thoracique).

(1) *Riforma med.*, mai 1898.

Si la corpulence du malade est inférieure à 3, si la capacité respiratoire, évaluée au spiromètre, est inférieure à 3 litres pour un sujet de taille moyenne et à 2,5 lorsqu'il s'agit d'une personne de petite taille ; si le périmètre thoracique est inférieur à la demi-taille et surtout lorsque la pression artérielle est inférieure à 13. On se tromperait rarement en prononçant le mot — tuberculose (1)

L'examen bactériologique des crachats.

L'examen de l'urine, si possible complet, dosage des phosphates et des chlorures.

Piqûre d'épreuve faite avec la première tuberculine de Koch (Grasset, Lepine), mieux avec TO mais seulement après avoir épuisé toutes les ressources de la clinique et avec le consentement du malade.

Température du malade.

(1) G. Papillon (élève du Prof. Potain). — *Thèse* de Paris, 1897.

SOCIÉTÉS SAVANTES

ASSOCIATION DES LARYNGOLOGISTES ET OTOLOGISTES DE L'ALLEMAGNE DE L'OUEST

3e réunion tenue à Cologne le 17 avril 1898 (1).

1. Röpke (Solingen). — **Opération radicale dans les sécrétions et suppurations chroniques des sinus supérieurs du nez** (Paraîtra in-extenso dans l'*Archiv. f. Laryngol.* — L'auteur montre onze malades sur lesquels il a pratiqué l'opération radicale.

Il adopte l'avis émis par certains confrères que lors de l'existence d'une sinusite frontale chronique, l'ethmoïde est presque toujours attaquée. Aussi fait-il suivre l'ablation sus-périostale de la paroi antérieure tout entière du sinus frontal et le grattage de la muqueuse du sinus (méthode de Kuhnt) d'une ouverture large et d'un évidement de l'ethmoïde malade à partir du plancher du sinus frontal. Pour agrandir autant que possible cet orifice, on retire une portion plus ou moins étendue de la paroi médiane inférieure du sinus frontal.

S'il s'agit d'une sinusite frontale bilatérale on pratique une section horizontale à partir du tiers externe de la marge sus-orbitaire partant d'un côté de la marge sus-orbitaire pour aboutir de l'autre côté au tiers extérieur. Sur cette première incision médiane on en fait une seconde atteignant les sinus frontaux. Après avoir soulevé le périoste, les deux lambeaux cutanés périostiques sont relevés et on retire avec la cloison la paroi antérieure des deux sinus frontaux. On enlève également la paroi nasale de l'ethmoïde très saillante. Les deux lobes sont suturés à la surface horizontale inférieure de l'incision.

Le résultat comestique est satisfaisant, sauf dans un cas où l'on avait affaire à une cavité d'une profondeur anormale. Les malades sont guéris de leurs maux de tête et la sécrétion est tarie. La durée du traitement varie de dix jours à six semaines.

Discussion.

Hopmann a guéri assez rapidement beaucoup de sinusites frontales chroniques par la simple perforation, les lavages, le curettage

(1) D'après le compte rendu de la *Münch. med. Woch.*, 21 juin 1898.

et l'ouverture d'un orifice d'écoulement du côté du nez (dilatation du conduit du sinus frontal) à travers lequel on introduit un drain. D'autre part, il s'est aperçu que certains cas étaient justiciables d'un traitement compliqué, ceux de Röpke appartiennent à cette catégorie.

Lieven conseille l'ouverture simple et le tamponnement du sinus frontal, après introduction d'une bande de gaze iodoformée partant du sinus frontal pour aboutir au nez à travers le canal naso-frontal dilaté, on ferme la plaie. Ce procédé est surtout recommandable pour les empyèmes aigus des sinus frontaux ; dans les cas chroniques invétérés, L. maintient l'ouverture de la cavité; pour l'opération, il accorde la préférence à la méthode de Jansen.

2. Lenzmann (Duisbourg), rapporte deux observations de sa pratique intéressantes par leur rareté et la marche particulière de l'affection. Ces cas ne sont pas remarquables par les résultats du traitement qui fut presque nul mais ils sont instructifs.

Le premier cas a trait à une infection généralisée survenue à la suite d'un **furoncle de l'orifice nasal**, que souvent nous considérons comme une affection inoffensive. A mon avis, ces furoncles se développent quand on a arraché les petits poils qui tapissent l'entrée du nez et ouvert ainsi les portes à l'infection. Notre malade était une femme de 36 ans, très forte, bien portante. On voyait, à l'endroit où les poils avaient été enlevés, un furoncle siégeant à l'angle antérieur de l'orifice nasal droit et qui avait entraîné dans le voisinage de la rougeur et des douleurs. J'ordonnai des cataplasmes chauds pour humecter le foyer infectieux et favoriser la suppuration. Le lendemain, la teinte rouge environnant le furoncle s'était prononcée, la malade accusait une sensation de brûlure, température 39°. Je me décidai à inciser la région infectée jusqu'au cartilage sous-jacent et ainsi je donnai issue à un liquide trouble non purulent. Toutefois la rougeur continua à se propager jusqu'à la région frontale et la fièvre atteignit 39,4. Les parties molles étaient également affectées. Le quatrième jour le front tout entier était le siège d'une infiltration pâteuse. Température 38,7. Pouls 140. Sous le chloroforme on pratiqua des incisions frontales profondes qui firent s'écouler un liquide trouble. La malade perdit connaissance, le pouls était à peine perceptible. Le cinquième jour, les battements du cœur s'espacèrent de plus en plus et la mort survint. A l'examen bactériologique du contenu du furoncle et du liquide provenant des portions frontales molles infiltrées, on trouva une grande quantité de staphylocoques.

En lui-même ce cas n'a rien d'extraordinaire, car on sait aujourd'hui communément que tout foyer infectieux peut entraîner une infection généralisée, mais il nous apprend à être réservé dans notre pronostic vis-à-vis d'une affection bénigne en apparence.

Je me suis demandé si on aurait sauvé la malade si au début on avait songé à la possibilité d'une infection généralisée ? Il est hors de doute que seule une intervention énergique et précoce aurait pu être couronnée de succès. Dès l'apparition de la rougeur autour du furoncle il aurait fallu exciser toutes les parties malades, c'est-à-dire pratiquer l'amputation du nez, ce qui eût été impraticable. Quel est le malade qui pour un furoncle nasal consentirait à une telle mutilation et quel médecin oserait promettre de sauver son malade au prix d'une intervention aussi grave. Ces cas exceptionnellement rares sont fort désagréables à traiter et exposent les malades à de grands dangers.

La seconde observation a plutôt un intérêt diagnostique que pronostique et je vais la relater brièvement.

Sch., âgée de 26 ans, mariée, mère de cinq enfants délicats, raconte que sa mère, un frère et une sœur sont morts tuberculeux. Elle est très frêle et nerveuse, mais bien portante jusqu'ici. Rien d'anormal du côté des poumons. Ni sucre ni albumine dans l'urine. Trois semaines avant de venir consulter, la malade s'est fait arracher par un dentiste la première molaire. Depuis quelques jours on voit autour de la lacune dentaire un revêtement de gencive s'étendant jusqu'à la partie opposée de la muqueuse de la joue et formant une ulcération. Récemment se développa, au voisinage de cette ulcération, une infiltration indurée qui gagna la lèvre inférieure où elle détermina aussi une ulcération. L'iodure de potassium et le mercure échouèrent. C'est seulement après les examens microscopiques répétés des ulcérations qu'on reconnut la présence de rares bacilles tuberculeux qui déterminèrent le diagnostic de **tuberculose de la muqueuse buccale**. Le grattage suivi de badigeonnages à l'acide lactique pur demeura sans effet, seule la cautérisation sembla enrayer les progrès de la maladie. Malgré tout, on vit bientôt apparaître sur la lèvre supérieure et la muqueuse de la joue droite des infiltrations indurées qui dégénérèrent en ulcérations. La destruction dans la bouche se prolongea pendant trois mois sans qu'on réussit à l'arrêter, mais il survint bientôt une infiltration tuberculeuse du sommet droit ; et au bout de trois mois la malade succomba dans un sanatorium où elle avait été chercher la guérison.

Il s'agissait d'une tuberculose primitive de la cavité buccale due

à la plaie de la gencive consécutive à l'extraction de la molaire. La thérapeutique a été inefficace contre la malignité de l'affection. Si le traitement des ulcérations tuberculeuses par l'acide lactique pur échoue quand on est sûr de toucher les ulcérations, que pouvons-nous attendre de ce traitement dans les tuberculoses graves des muqueuses où la cautérisation offre plus de difficultés.

Discussion.

Blumenfeld a observé un cas analogue qui débuta également à la suite d'une intervention dentaire et qui résista au traitement. La réussite de la thérapeutique dépend du degré de réceptivité de chaque individu ; il repousse toute analogie avec le traitement de la phtisie laryngée.

Lieven recommande l'examen des urines dans la furonculose ; les diabétiques voyant leur état général empirer avec l'apparition d'un furoncle. L. relate une observation d'un cas de ce genre ayant entraîné une suppuration des glandes sous-maxillaires qui nécessita l'incision.

Kronenberg rappelle que Destot a décrit un cas semblable à celui de Lenzmann, où l'infection débuta à la suite du grattage d'une pustule d'acné sise à l'entrée du nez ; à l'autopsie on trouva une thrombose des veines ophtalmiques et du sinus caverneux gauche.

3. Neuenborn (Crefeld). — **Sténose des voies aériennes.** — Homme de 61 ans, ayant joui autrefois d'une bonne santé, en décembre 1897 il fut atteint de l'influenza suivie d'une dyspnée aiguë qui augmenta à tel point qu'on dut pratiquer la trachéotomie en mars 1898.

Le milieu de l'épiglotte est abaissé vers le haut, les parties latérales ont des angles aigus ; à chaque inspiration l'orifice laryngien s'obstrue ; en relevant l'épiglotte avec un crochet on fait cesser le bruit laryngien, les cordes vocales blanches sont écartées de 3 millimètres l'une de l'autre, la voix est claire.

Diagnostic : paralysie des muscles ary-épiglottiques consécutive à l'influenza.

La paralysie disparut à la suite de la trachéotomie. On a choisi la dénomination de « muscles ary-épiglottiques » d'après Moritz Schmidt (Manuel, page 14) qui veut que l'on considère les muscles obliques comme provenant surtout des muscles ary-épiglottiques.

4. Kronenberg (Solingen). — **Sténose des voies aériennes supé-**

rieures d'origine primitive. — L'auteur décrit un cas de corps étranger de la trachée chez un enfant de huit ans. Depuis quatorze jours, crises de dyspnée que l'on prend pour du pseudo-croup dont le malade a déjà eu plusieurs attaques. K. avait diagnostiqué un corps étranger bien que la tuméfaction de l'orifice aryngien empêchât l'examen. L'éclairage par les rayons Röntgen montra le corps étranger sous la corde vocale droite ; c'était le crochet d'une cravate que l'on retira par la trachéotomie. Guérison en quelques jours.

Le second cas concerne un enfant névropathe âgé de 5 ans. L'année précédente on lui a retiré des végétations adénoïdes. Actuellement, sitôt que le malade commence à s'endormir il est pris de crises de suffocation effrayantes.

L'enfant est mal nourri, pâle, un peu cyanosé. Thorax en forme de tonneau, hypertrophie du cœur à droite. Larynx libre. Nombreuses végétations adénoïdes naso-pharyngiennes qu'on excise. Les accès de dyspnée persistent quand même ; à l'état de veille, la respiration est dégagée, l'enfant est gai, on ne découvre pas trace de dyspnée. Sitôt qu'il s'endort, la respiration commence à s'embarrasser, probablement par le fait d'un obstacle, et en 1 minute 1/2 à 2 minutes, l'occlusion est totale ; l'enfant se réveille manquant d'air, puis il se rendort pour s'éveiller de nouveau. Toute la nuit se passe ainsi, la gêne s'accentuant surtout quand l'enfant est couché sur le dos.

Il s'agit probablement d'un affaissement du plancher de la bouche qu'on observe assez souvent chez les bébés mal nourris, porteurs de végétations adénoïdes, etc., mais l'auteur ne se souvient pas d'avoir rencontré un cas où la vie fût en danger. Ce fait pourrait se produire en cas de paralysie centrale ou périphérique, mais alors même à l'état de veille, la respiration devait être un peu gênée, tandis que dans le cas qui nous occupe il n'y avait nul embarras de la respiration lorsque l'enfant était éveillé. L'affection offre beaucoup d'analogie avec les troubles respiratoires survenant pendant l'anesthésie par le fait de l'affaissement de la base de la langue. On rétablissait la respiration par les mêmes moyens, si l'on attirait le maxillaire inférieur en avant, l'obstacle s'évanouissait instantanément. Pour le traitement on fit construire un appareil dorsal maintenu par des courroies au corps de l'enfant, sur la tête sont deux branches mobiles terminées par des pelotes à l'aide desquelles l'angle maxillaire est projeté en avant. Avec cet appareil l'enfant respire librement ; le traitement général associé à la galvanisation des muscles eut pour résultat d'amener une

telle amélioration que les accès s'espacèrent même sans appareil.

L'auteur croit qu'on était en présence d'une sorte d'anesthésie par l'acide carbonique, provoquée par le déplacement des voies aériennes supérieures à la suite des végétations adénoïdes, alliée à des troubles circulatoires.

Pour expliquer la disparition totale de l'énergie musculaire, il faut envisager la mauvaise nourriture ainsi que les tares névropathiques des deux côtés paternel et maternel.

5. Hopmann. — **Tumeur de l'orifice laryngien opérée par la fissure thyroïdienne.** — Marguerite H., 16 ans, vient se faire soigner vers le milieu de 1897, pour une aphonie, de la difficulté à respirer et des crises de dyspnée nocturnes. L'orifice du larynx et les cordes vocales sont obstrués par des tumeurs grosses à peu près comme des cerises, bosselées et dures. Celle qui est située à l'entrée du larynx s'est développée de gauche à droite, a une large base, est peu mobile et ne peut être saisie avec le serre-nœud ou la guillotine. La tumeur donne lieu à de la sténose laryngée.

Au cours de l'opération endo-laryngienne effectuée avec une pince, après cocaïnisation, asphyxie due à la chute du sang dans la trachée que l'étroitesse de l'entrée du larynx empêche de rejeter assez vite, et qui est favorisée par l'influence de la cocaïne sur le cœur. La malade tombe en syncope. Trachéotomie immédiate. L'aspiration du sang et la respiration artificielle rétablissent les fonctions du cœur et de la respiration.

Au bout de quatorze jours (4 août 1897), l'auteur incise le cartilage thyroïde et entreprend l'excision de la tumeur ; on sectionne la corde vocale gauche, et après avoir enlevé la région du ventricule droit affectée jusqu'à la paroi laryngée postérieure par la tumeur, on suture au catgut. Guérison en quatorze jours ; quelques mois après, une sténose cicatricielle débutante est combattue efficacement par l'introduction répétée de bougies de Schrötter.

Depuis le commencement de l'année, la voix est revenue. La malade s'exprime distinctement bien qu'avec une voix rauque ; elle est complètement délivrée de ses troubles respiratoires et peut travailler.

Au laryngoscope, on voit une cicatrisation étendue de la moitié gauche du larynx et un arrêt de l'atrophie cicatricielle de la corde vocale gauche et du cartilage aryténoïde.

Diagnostic microscopique : Adénofibrome bénin sous forme de papillome ou tumeur ventriculaire avec papilles à la surface libre.

Les papilles sont entourées d'épithélium cylindrique à plusieurs couches. Histologiquement, la tumeur offre une intéressante analogie avec les tumeurs formées d'épithélium cylindrique des cornets inférieurs (papillomes mous, polype framboisé), sur la fréquence desquels Hopmann a le premier attiré l'attention en 1883. Les tumeurs du larynx et des ventricules formées d'épithélium cylindrique sont fort rares. Inversement, les tumeurs laryngiennes de la région épithéliale pavimenteuse (cordes vocales) constituant les papillomes durs sont répandues tandis qu'on les trouve rarement dans le nez.

Hopmann présente un enfant de 14 ans, ayant perdu à droite l'audition pour les sons aigus et graves à la suite de la pénétration dans la caisse à travers le tympan d'un noyau de pain de Saint-Jean (Johannisbrodkern). Tout en faisant ses devoirs, le 9 mars, l'enfant s'était amusé à s'enfoncer le noyau dans l'oreille droite, et avait cherché en vain à l'extraire avec une épingle à cheveux. Le soir même, on tenta de le lui retirer après l'avoir chloroformé. Quand l'auteur vit l'enfant le lendemain, son audition était nulle à droite. Le conduit auditif était tuméfié, et avec la sonde on faisait sortir du sérum sanguin. Le surlendemain, on détacha le conduit auditif cartilagineux et le pavillon. L'extraction du corps étranger fortement enclavé dans la caisse fut malaisée. L'audition n'est pas revenue.

6. Moses (Cologne. — **Sur le cholestéatome de l'oreille.** — Il est très rare que les cholestéatomes de l'organe auditif soient de véritables tumeurs, bien que l'on rencontre de vraies tumeurs perlées dans les principales parties de l'oreille sans otite moyenne ni perforation tympanique ; aussi a-t-on décrit des cas de cholestéatomes de la membrane tympanique, de la caisse, au-dessous de la paroi inférieure du conduit auditif, etc. Dans la plupart des cas, on peut admettre l'opinion de Troeltsch, suivant laquelle le cholestéatome de l'oreille est dû à la rétention de vieux produits inflammatoires, irritant la muqueuse environnante, et donnant lieu à la formation de cellules épidermiques à couches concentriques parsemées de cristaux de cholestéarine ; mais presque toujours on constate une otite moyenne suppurée simultanée.

Habermann a démontré au microscope, que dans les otites moyennes suppurées, quand il survient une soudure du bord de la perforation aux parois de la caisse, l'épiderme du conduit auditif y pénètre ; alors les parois de l'oreille moyenne apparaissent revêtues jusqu'à l'antre du réseau de Malpighi et d'une couche cor-

niflée, dont les couches supérieures s'effondrent et se précipitent dans l'oreille moyenne.

Bolewski s'élève contre l'opinion de Troeltsch, à propos de la dissemblance des cellules cholestéatomateuses avec les cellules épithéliales de l'oreille moyenne que l'on trouve souvent dans les oreilles sans suppuration, car malgré la fréquence de la bilatéralité des otites moyennes chroniques, d'ordinaire le cholestéatome est unilatéral, et enfin que le foyer de la suppuration est souvent introuvable.

Dans les rares cas douteux de véritable cholestéatome auriculaire, il s'agit ou de l'étranglement primitif de la tumeur épidermoïdale, ou du détachement de l'épithélium pavimenteux à la période de développement embryonnaire.

Steinbrügge observa un cas où l'otite moyenne suppurée n'apparut que quelques semaines avant un cholestéatome étendu. Koerner rapporte des guérisons spontanées de cholestéatomes ; dans ceux-ci les masses cholestéatomateuses s'étaient évacuées entièrement après la perforation de la paroi postérieure osseuse du conduit auditif, et les cavités s'étaient revêtues d'épiderme.

Pour le diagnostic précoce, Blau conseille de rechercher dans la cholestéarine le pus des otites moyennes suppurées chroniques.

Dans certains cas, le traitement conservateur réussit, mais le plus souvent il faut extraire le marteau et l'enclume, et si la cavité n'est pas suffisamment accessible, l'opération radicale est indiquée. Etant donné la facilité avec laquelle les cholestéatomes récidivent il sera bon de maintenir une ouverture rétro-auriculaire permanente, afin de pouvoir juger de l'état de la cavité. La pénétration de l'air favorise l'épidermisation ; aussi Gruber a-t-il préconisé, dans les cas enclins au cholestéatome, la ventilation artificielle à travers le conduit auditif (insufflation d'air avec un ballon par la perforation de la membrane de Shrapnell), en faisant remarquer que la formation du cholestéatome est favorisée par le manque de pénétration de l'air.

Voisi les deux observations de Moses.

I. Malade atteint depuis plusieurs années d'otite moyenne suppurée bilatérale chronique ; à droite, perforation de la membrane de Shrapnell avec disparition presque totale du pouvoir auditif, carie du marteau à gauche. Des symptômes graves (vertige, ralentissement du pouls, sensibilité de l'apophyse mastoïde gauche, etc.), nécessitèrent l'opération radicale. Prolapsus marqué de la paroi supérieure du conduit auditif, perforée par une fistule, au travers de laquelle la sonde touche des os cariés.

Pour opérer, on détacha le pavillon de l'oreille à environ un demi centimètre derrière son insertion, l'enveloppe extérieure avait l'épaisseur du papier; les cellules étaient remplies par un cholestéatome gros comme une noisette; pas trace des osselets. Carie de la paroi postérieure osseuse du conduit auditif. Après l'ouverture large de la cavité on retira la plus grande partie de la paroi postérieure cutanée du conduit auditif dont plusieurs fistules empêchaient de former des lambeaux, et toute la cavité fut cautérisée au Paquelin, l'insertion supérieure du pavillon fut fixée par quelques sutures. Ce procédé, inauguré par Zaufal qui recommande aussi l'ouverture en forme de fenêtre de la paroi postérieure du conduit auditif, a bien réussi dans ce cas; la sécrétion est tarie depuis six mois environ (opération pratiquée il y a quinze mois); on voit distinctement la cavité des deux côtés, par le conduit auditif et à travers l'ouverture rétro-auriculaire ayant trois quarts de centimètre de diamètre; la cicatrisation s'effectue bien. L'acuité auditive atteint 15 centimètres pour la montre et 3 mètres pour la voix chuchotée.

II. Opération pratiquée neuf mois auparavant sur un jeune homme de 21 ans, opéré d'une fistule mastoïdienne il y a huit ans; la seconde fistule pour laquelle je dois intervenir est apparue il y a sept ans; aucun trouble, à part des maux de tête supportables.

Conduit auditif gauche rétréci, bourré de granulations; prolapsus de la paroi postéro-supérieure du conduit, cicatrices sur la mastoïde, à environ 3 centimètres derrière l'oreille à la hauteur de l'insertion supérieure du pavillon, sur le bord externe supérieur de la paroi mastoïdienne se trouve une petite tuméfaction avec une fistule pénétrant de l'extérieur à l'intérieur, au travers de laquelle la sonde pénètre à 3 centimètres de profondeur.

Incision en T; verticale à travers l'insertion du pavillon et la fistule, verticale à travers la cicatrice, et détachement consécutif du pavillon; après le dégagement du canal fistuleux, il fut facile de pénétrer à travers les os amincis dans la cavité cholestéatomateuse colossale, grosse comme un œuf de poule, réunissant toutes les cavités de l'oreille moyenne et remplie de masses purulentes fétides et de débris de membranes atrophiées; la dure-mère était libre sur l'étendue d'une pièce de 1 mark, pulsatile et assez épaissie. Ouverture large de la cavité, ablation des fragments cariés de la paroi postérieure osseuse du conduit, ainsi que de la moitié postérieure du conduit cutané dont il était impossible de faire des lambeaux; après avoir maintenu avec quelques sutures l'insertion supérieure du pavillon, on laissa la plaie béante.

L'état demeura parfait durant une semaine, mais alors apparurent des crises épileptiformes qui débutèrent par une sensation de froid dans la jambe droite ; elles cédèrent sous l'influence de ponctions réitérées de la dure-mère qui ne contenait pas de pus. Plus tard, on observa de violentes céphalalgies dans la région opérée qui disparurent quelque temps après sans intervention.

Depuis quatre mois, le malade est soigné à la consultation externe.

La sécrétion est tarie, la plaie a bon aspect et s'est un peu rétrécie, tout en mesurant encore 2 centimètres et demi de long, et environ 1 centimètre et demi de profondeur et de large ; par précaution, le malade devra porter une pelote.

Ce cas démontre à quel point on peut supporter pendant des années la destruction du temporal sans en être incommodé.

Dans les deux cas, le pus fut trouvé dans la cholestéarine ; mais il ne faut pas les classer parmi les vrais cholestéatomes, puisque sûrement le cholestéatome a été la conséquence d'une otite moyenne suppurée.

SOCIÉTÉ AUTRICHIENNE D'OTOLOGIE

Séance du 26 avril 1898 (1).

Président : Prof. Urbantschitsch.

Secrétaire : Dr Pollak.

1. Hammerschlag présente un homme de 32 ans, atteint d'**affection aiguë des nerfs acoustiques**, trijumeau et facial droits. La maladie débuta quatre jours après une marche forcée de quatre heures ayant occasionné une violente transpiration. Au bout de cinq jours apparurent la fièvre, des malaises, des vertiges et des phénomènes de paralysie faciale périphérique complète avec bourdonnements de l'oreille droite, vertige et herpès du même côté.

A l'examen, on reconnait une paralysie faciale périphérique totale des trois nerfs, herpès zoster du pavillon de l'oreille droite, abaissement de l'acuité auditive à droite, absence complète de la conduction des os de la tête pour la montre et abaissement de la perception du diapason par la conduction osseuse. Démarche in-

(1) D'après le *Monats. f. Ohrenh.*, juin 1898.

certaine, le malade a de la peine à se tenir debout quand il ferme les yeux, la sécrétion lacrymale a beaucoup diminué à droite. L'examen de l'odorat fournit un résultat négatif, de même que l'épreuve du goût, le malade présente des deux côtés une absence de sensations gustatives sur les deux tiers antérieurs de la langue. Au point de vue subjectif, altération de la sensibilité gustative sur toute la moitié gauche de la langue, et objectivement, hypalgésie de la muqueuse de la joue droite et ramollissement de la gencive du maxillaire supérieur et inférieur du côté droit. Les troubles de la sensibilité disparurent rapidement, l'herpès zoster sécha et l'ouïe s'améliora pendant le séjour à l'hôpital, mais la paralysie faciale subsista.

Comme l'affection a été provoquée par un refroidissement, on considère ce cas comme une névrite rhumatismale des trois nerfs cérébraux précités.

Pollak demande si on a examiné l'acoustique avec le galvano ?

Hammerschlag. — L'examen galvanique du malade produisit à droite une élévatiion de réaction, tandis que par l'occlusion cathodique, 3 M. A. donnaient lieu à une sensation de timbre, 6 M. A. provoquaient une sensation de durée.

Kaufmann rappelle un cas analogue qu'il a rapporté l'année passée d'affection simultanée du trijumeau, du facial et de l'acoustique (publié dans le *Zeits. f. Ohrenh.*), chez lequel, à la différence de celui que vient de décrire Hammerschlag, l'acoustique ne guérit pas tandis que l'affection du trijumeau et la paralysie faciale disparurent entièrement. D'accord avec les idées émises à cette époque par Hoffmann, K. diagnostiqua une névrite.

Alt dit que cette augmentation de l'excitabilité électrique ne s'observe pas seulement dans les affections acoustiques rhumatismales, mais aussi dans la plupart des affections récentes de l'acoustique ayant des origines diverses.

2. Gruber. — **Opération ayant amené l'occlusion d'une perforation osseuse rétro-auriculaire étendue**, subsistant après une opération radicale effectuée pour un cholestéatome.

Malade opéré par l'auteur en janvier 1897. Au fond de la cavité, on voyait le sinus sigmoïdal. Après la guérison, avec épidermisation des parois de la cavité, le malade circula pendant un an avec une perforation derrière l'oreille. Comme il ne survenait pas de récidive, on pouvait penser que la perforation se refermerait, ce qui était d'autant plus désirable que le sinus sigmoïdal était à nu et qu'une lésion éventuelle pourrait provoquer aisément une

hémorrhagie. Au sujet de ces perforations, il y a deux courants d'idées, l'un en faveur du maintien de la perforation, l'autre pour l'occlusion. Je suis d'avis de ne pas refermer la perforation tant qu'il pourra survenir un cholestéatome qui aura plutôt tendance à se reformer sous la peau et à proliférer à l'intérieur. Chez le malade en question, dont la cavité était complètement saine au bout d'un an, ne présentant pas trace de sécrétion, ni de cholestéatome, on pouvait refermer la perforation. Auparavant cette opération avait lieu par la simple suture ou la transplantation ; la méthode la plus récente innovée par Passow a été relatée dans l'avant-dernier fascicule du *Zeits. f. Ohrenh.* Elle marque un progrès comparativement aux procédés plus anciens et sera employée avec succès dans des cas nombreux.

Le malade présenté par Gruber a été opéré par v. Mosetig de la façon suivante.

Section circulaire du bord externe de la perforation à l'exception d'une petite portion de la périphérie et détachement cutané du revêtement sur environ 1/2 centimètre. Pour fermer la perforation, on enlève un lambeau de la peau du cou qu'on applique comme un verre de montre à l'aide de quelques crochets. On suture facilement les bords de la plaie du cou. Guérison par première intention. La plastique a merveilleusement réussi et G. croit que cette méthode a de l'avenir.

3. Gruber. — **Enfant né de parents sourds-muets.** — Enfant de 4 ans, dont les parents sont devenus sourds-muets à la suite d'une scarlatine accompagnée de perte de l'audition. Deux enfants sont issus de cette union, l'un est sourd-muet, tandis que celui que présente l'auteur entend ; toutefois son audition est meilleure pour le langage des sourds-muets que pour la voix normale, et il parle aussi comme ses parents qui sont pensionnaires d'une Institution viennoise de sourds-muets.

Ce cas démontre un fait depuis longtemps connu, que des parents sourds-muets peuvent engendrer des enfants qui entendent. G. attache toutefois une grande importance à l'affection auriculaire des parents. Des enfants de parents dont la surdi-mutité est acquise, peuvent plus facilement naître avec des organes auditifs normaux, que ceux dont les parents sont atteints de surdi-mutité congénitale. Mais cet exemple démontre qu'il faudrait éloigner les enfants de leurs parents aussitôt que possible, sans quoi ils n'apprennent pas à parler correctement. Sur le conseil de G. cet enfant

sera confié à des personnes qui se chargeront de perfectionner son élocution.

4. Gruber. — **Coupes microscopiques d'une subluxation de l'articulation du marteau et de l'enclume avec soudure anormale des extrémités de l'articulation.** — A l'avant dernière réunion générale des otologistes autrichiens, G. montra deux temporaux affectés d'ostéoporose. Dans un cas la cavité tympanique était entièrement dégagée, dans l'autre se montrait l'aspect suivant : Après avoir enlevé le toit du tympan, on voyait des traces de tissu cicatriciel, partant du marteau et aboutissant à la paroi postérieure et intérieure du tympan ; on ne distinguait plus l'enclume et seulement la tête du marteau et la portion supérieure du cou. Sur la partie inférieure de la tête, on voyait une substance osseuse ressemblant à des masses osseuses de formation récente, telles qu'on en rencontre fréquemment dans l'ostéomalacie et l'ostéoporose à côté de processus destructifs.

Après avoir retiré le tissu cicatriciel, on vit que la partie osseuse proéminente était l'extrémité supérieure de la couronne de l'enclume, d'où partait un feuillet osseux représentant un rudiment du pédoncule horizontal. Le pédoncule remontant en arrière est presque complètement détruit, il en subsiste seulement un fragment tenant à la tête de l'étrier. L'enclume rudimentaire était luxée par le tissu cicatriciel de la tête du marteau.

Examen microscopique. — Sur une coupe faite après décalcination à travers le marteau et l'enclume, on voit la tête du marteau et une partie de la surface de l'articulation ; ostéoporose du marteau. Quant au marteau et à l'enclume, on voit qu'ils adhèrent par endroits à leurs revêtements cartilagineux ; sur quelques pièces on trouve par ci par là dans l'articulation une petite fissure entre les deux qui fait défaut sur beaucoup de points. Il s'agit donc presque d'une ankylose imparfaite entre la tête du marteau et l'enclume. Ce cas est très intéressant en raison de l'existence de l'ostéoporose qui attaque les osselets, peut les détruire en partie et léser également l'articulation.

5. Alt présente un fondeur, âgé de 48 ans, qui en travaillant reçut dans l'oreille du fer fraîchement fondu. La fonte de fer ne pouvant déterminer de lésion cutanée vu qu'elle rejaillit aussitôt et qu'il faudrait qu'elle fît un séjour prolongé pour occasionner une blessure, le pavillon de l'oreille n'a pas été brûlé. Le conduit auditif gauche est légèrement excorié, la paroi supérieure tumé-

fiée, le tympan totalement détruit, de sorte que le marteau pénètre directement en arrière du cou vers la face et présente une coloration de cire jaune. La muqueuse de la caisse est injectée, d'un rouge foncé. Pouvoir auditif à gauche nul pour la montre, le chuchottement est perçu contre l'oreille. Weber à gauche, Rinne négatif à gauche avec prolongation de la conduction par les os de la tête.

L'auteur décrit ensuite quatre autres cas d'échaudement et d'**escarre du tympan** observés à la consultation de la clinique de Gruber et provenant : 1° de café chaud versé dans l'oreille d'un garçon par un camarade tombé par terre; 2° d'une solution de carbonate préparée par une femme pour se laver les cheveux; 3° de glycérine chaude versée dans le conduit auditif par un négociant voulant ramollir du cérumen qui n'existait pas ; 4° d'acide phénique, qu'un médecin introduisit par erreur dans l'oreille d'un serrurier.

Alt montre enfin un cas de guérison d'exfoliation du limaçon avec épidermisation de la cavité.

Singer. — Étant élève à la clinique du Prof. Gruber, j'ai eu occasion d'observer 4 cas du genre de celui que vient de rapporter Alt. Comme je m'intéressais à la question, j'ai recueilli les observations analogues éparses dans les livres. Je citerai une jeune fille de 16 ans qui vint se faire soigner, parce que, souffrant d'un rhumatisme de la moitié droite de la face, elle se versa dans l'oreille de l'huile d'œillet qui détermina une otite moyenne suppurée. Bezold rapporte une brûlure par de la soupe chaude et une autre par du lait chaud. Il fait remarquer que le conduit auditif et le pavillon de l'oreille ont peu souffert, tandis que les parties minces du tympan étaient détruites. Le malade de Alt, à part une légère rougeur du pavillon et du conduit auditif, n'offrait aucun signe de brûlure et la perforation siégeait derrière le manche du marteau, au même endroit de l'autre oreille, on voyait une cicatrice amincie. Bezold explique la participation du tympan à la brûlure physiquement ; en ce que la membrane tympanique, par suite de sa minceur et de sa délicatesse, est moins résistante et que sa face interne est entourée d'un tissu qui supporte mal les variations de température.

Christinnek cite une brûlure par du bouillon, et v. Trœltsch plusieurs cas de brûlures du tympan à la suite d'injections de liquides chauds. Morrison a observé une cautérisation par du salpêtre, avec destruction de la membrane tympanique et paralysie agitante de la moitié droite du corps suivie de mort en l'espace

de quinze jours, Urbantschitsch a vu une brûlure par l'acide phénique avec destruction presque totale du tympan. Wederstrandt relate une brûlure par du plomb chaud, où on ne peut extraire le morceau de plomb. Osiander parle d'une Anglaise qui tua ses six maris en leur instillant dans l'oreille du plomb liquide en fusion ; Marcus Crassus périt de même après avoir reçu dans l'oreille de l'or en fusion. A propos de l'interruption du Dr Pollak citant Hamlet, l'auteur rapporte les paroles suivantes : « Tandis que je dormais l'après-midi dans le jardin selon mon habitude, son oncle m'introduisit dans l'oreille de la jusquiame mêlé à un suc ». Ed. Opitz raconte que des recrues roumaines s'introduisent dans l'oreille des bouchons de papier enduits de pommade auxquels ils mettent le feu tandis qu'ils se font tenir la tête par un camarade ; ainsi non-seulement les vapeurs chaudes, mais encore les gouttes d'huile chaude endommagent le tympan. Wreden dit qu'il a observé un cas de brûlure du tympan à travers la trompe d'Eustache produite par l'introduction dans le nez d'ammoniaque caustique.

Gruber s'étonne que Singer connaisse tous les cas moins ceux qui ont été vus à Vienne. Dans son traité, G. cite plusieurs observations et Alt vient de parler de 7 cas qu'il a suivis depuis qu'il est assistant à la clinique de Gruber. Le premier malade que G. vit à Vienne, il y a vingt ans, était un garçon de restaurant qui portait un potage, se heurta, renversa la soupe sur sa tête et se l'introduisit ainsi dans le conduit auditif ou elle échauda la membrane tympanique. Dans un second cas, chez un enfant atteint de diphthérie et d'otite moyenne suppurée, la gouvernante se trompa et au lieu des gouttes prescrites par Gruber, elle instilla dans l'oreille de l'acide phénique concentré qu'on employait à cette époque pour badigeonner le pharynx des diphthériques, ce qui donna lieu à des brûlures épouvantables. Depuis lors, on a recueilli un assez grand nombre d'observations analogues.

6. A. Singer. — **Nystagmus à la suite d'une opération radicale.** — H. R. 14 ans, collégien, souffre depuis quatre ans d'une otorrhée bilatérale d'origine inconnue. Il y a trois ans, il fut soigné à Naples par des insufflations de poudres ; on lui retira le marteau, il y a neuf mois. Souffrant de violentes céphalalgies gauches, de vertige et d'un écoulement persistant, il entre dans le service otologique de la polyclinique générale de Vienne.

L'auteur pratiqua le 25 janvier l'opération radicale par le procédé de Stacke. L'antre était rempli de granulations et de pus.

Marteau presque normal, carie de la face interne et de l'articulation verticale de l'enclume. Le sinus transverse est dégagé.

Incision du conduit auditif prolongée profondément dans le pavillon, formation d'un lambeau comme dans la méthode de Körner. Trois jours après l'intervention, paralysie faciale, qui dégénéra en paralysie totale, mais guérit totalement par la faradisation et le massage. Au cours du traitement consécutif, les granulations se montrent si nombreuses qu'il faut les contenir par un tampon. L'acuité auditive atteint maintenant 25 centimètres pour la montre, chuchotement (compter) entendu à dix pas, à gauche montre à 5 centimètres ; chuchotement à cinq pas, tandis qu'avant l'opération, le pouvoir auditif pour la montre était de 4 centimètres à droite et 2 centimètres à gauche, chuchotement perçu à quatre pas à droite et à deux pas à gauche.

Dans l'oreille droite, outre la destruction du tympan, on voit une perle cholestéatomateuse brillant comme une vraie perle et dépassant la dimension d'un pois.

La veille de la démonstration, en changeant le pansement, Urbantschitsch vit apparaître du nystagmus en appuyant sur le tympan. Le malade ne s'en apercevait pas spontanément en fixant un objet, c'était donc une irritation de cause mécanique. Des lavages à l'eau tiède provoquèrent des spasmes horizontaux légers et lents. La raréfaction de l'air dans le conduit auditif externe donnait lieu à de courts mouvements horizontaux de nystagmus. Lorsqu'en sondant la paroi de la caisse, on frôle la région du canal semicirculaire horizontal, le malade exécute des mouvements rotatoires particuliers suivis d'un vertige violent et de nystagmus symétrique des deux yeux. Quand on introduit un tampon de gaze iodoformée dans l'oreille, les contractions horizontales sont très minimes, mais si l'on presse sur le tympan, on voit survenir des mouvements de nystagmus horizontal des deux yeux accompagnés de sensation compressive dans la tête et de mouvements de va et vient de la face. Ces manifestations sont surtout prononcées quand on appuie sur le tragus, le tampon étant enfoncé dans le conduit auditif. Les pupilles se dilatent lors du nystagmus pour se rétrécir bientôt. On n'observe ni pâleur du visage, ni transpiration. L'auteur renvoie pour plus de détails à un ouvrage d'Urbantschitsch intitulé : « Sur l'action réflexe de l'organe auditif sur l'appareil réflexe de l'œil » où un cas de ce genre est décrit. Il s'agissait d'un homme atteint de polypes de la caisse chez lequel un polype sis sur la paroi interne de la caisse, atteignait l'orifice de l'oreille ; chaque fois que l'on touchait brusquement les polypes,

durant quelques secondes on remarquait des oscillations dans les mouvements oculaires. S. conclut qu'en y prêtant une grande attention, on s'aperçoit aisément que le nystagmus tirant son origine du conduit auditif est beaucoup plus répandu qu'on ne le croit, mais qu'il se manifeste seulement d'une manière faible et passagère.

Gruber dit qu'en effet le nystagmus est assez fréquent.

7. Biehl, médecin militaire, présente un **soldat sourd** actuellement en service.

Homme arrivé en octobre dernier au 1er régiment d'infanterie bosniaque herzégovinien et qui jusqu'ici a satisfait au service ; la semaine passée on s'aperçut de sa surdité et on l'envoya se faire examiner à l'hôpital militaire ; l'examen répété de l'acuité auditive révéla une surdité totale ; les deux tympans sont normaux. On croit que le malade est devenu sourd à la suite d'une affection cérébrale, probablement une méningite dont il aurait souffert étant enfant.

8. Biehl. — **Surdité due à l'influenza.** — La rougeole et l'influenza ont fait de nombreux ravages l'hiver dernier dans les régiments bosniaques. Le malade présenté, a souffert il y a environ six semaines de douleurs dans les membres et dans la tête et d'abattement. Au bout de quelque jours, il s'aperçut qu'il devenait très sourd. A l'hôpital, on constata une surdité complète qu'on traita par des injections de pilocarpine.

9. Politzer. — A propos de mes **recherche sur l'attique externe**, j'ai signalé une fente partie de la paroi extérieure de l'attique et gagnant la paroi supérieure du conduit auditif, que j'ai désignée sous le nom de fente de l'attique ; elle renferme du tissu cicatriciel et parfois un vaisseau sanguin. Cette fente est sans doute un reste de la réunion de la paroi tympanique à la paroi squameuse analogue à celle que Gruber a décrite pour la suture tympano-mastoïdienne. Souvent cette fente est le siège de modifications pathologiques ; chez les enfants elle est plutôt large et débute par une ouverture triangulaire. J'ai montré à la réunion générale des otologistes une pièce sur laquelle une suppuration détermina la dilatation de la fente et une fistule se forma sur la paroi supérieure du conduit auditif ; ce fait est important, vu que le plus souvent les fistules de cette région proviennent de la mastoïde. Sur la préparation, on distingue un orifice fistuleux figu-

rant parfaitement la fente de l'attique. Dans un des cas, le polype gagna le conduit auditif externe par la fente de l'attique ; la pièce provient d'une femme de 30 ans qui succomba le 15 juillet 1897 à un abcès du lobe temporal gauche avec carie, mais on intervint trop tard. Écoulement fétide de l'oreille droite, du même côté le tympan fait défaut, la paroi tympanique est recouverte de granulations. A l'autopsie, on reconnut une érosion sur la paroi supérieure du conduit auditif; après décalcination on s'aperçut du relâchement de la muqueuse du tympan ; la fente provient d'une perforation menant de la paroi externe de l'attique dans l'attique externe ; on y voyait une large tumeur terminée comme une petite fraise.

10. Hammerschlag présente la **pièce anatomique** d'un temporal droit, sur lequel on reconnait la voûssure prononcée du sinus sigmoïde qui est tellement encastré qu'il remplit toute l'apophyse mastoïde et n'est revêtu extérieurement que d'une écorce épaisse d'environ 5 millimètres. La paroi postérieure du conduit auditif est projetée en avant et ne laisse qu'un intervalle de 3 millimètres, séparant le conduit auditif externe du sinus sigmoïdal.

Cette pièce démontre combien il aurait été difficile dans ce cas d'ouvrir les cavités de l'oreille moyenne. L'ablation de l'écorce de l'apophyse mastoïde et de la paroi postérieure du conduit auditif serviraient autant dans ce cas que le dégagement du sinus sigmoïdal.

H. présente une seconde pièce se rapportant à une anomalie analogue du sinus pétreux supérieur consistant en une gouttière profonde de plusieurs millimètres sur le rebord supérieur du rocher. Cet enfoncement a usé le canal semi-circulaire supérieur vertical.

SOCIÉTÉ OTO-RHINO-LARYNGOLOGIQUE DE MADRID

Séance du 29 avril 1898 (1).

Carralero. — **Coryza syphilitique dans la première enfance.** (Publié *in extenso* dans la *Oto-rino laringologia española*).

Uruñuela se demande si, par le seul examen laryngoscopique, on pourrait diagnostiquer le coryza syphilitique. Il croit que c'est

(1) D'après la *Oto-rino laringologia española*, juin 1898.

faisable dans la plupart des cas où on peut pratiquer la rhinoscopie antérieure. Sur la muqueuse nasale on distingue une teinte rouge foncé, obscure, vineuse, et parfois on voit des ulcérations qui excluent la rhinite simple; il y a de grandes analogies avec l'ozène. Le traitement proposé par Carralero est peut-être excessif. U. emploierait les bains ou le sirop de Gibert, mais il incline pour le premier moyen, les enfants ayant une si grande susceptibilité à l'égard de l'iodure de potassium, qu'on pourrait aggraver l'affection nasale si le catarrhe progressait sous l'influence de l'iode. Dans un cas traité par le sirop, l'enfant devint plus malade et après la suspension du traitement des irrigations d'eau salée amenèrent une amélioration ; il faudrait donner du sirop à la mère et, des bains à l'enfant, puis administrer localement des irrigations d'acide borique ou d'eau salée.

Carralero. — Dans certains cas, le bain est insuffisant et il faut recourir au traitement interne. Le sirop ingéré par la mère ne donne pas d'aussi bons résultats. Chaque fois qu'on observe du coryza chez un nourrisson, il faut, comme dit Lermoyez, penser à trois choses : syphilis, corps étranger ou végétations adénoïdes.

Uruñuela. — L'examen est le meilleur moyen de diagnostic, on ne recherchera les antécédents que lorsque l'exploration aura été négative. Le traitement anti-syphilitique n'est nullement inoffensif dans les cas douteux.

Sanchez Calvo cite le cas d'un enfant de 14 à 15 mois atteint de rhinite qu'il supposa tuberculeux; on soumit la nourrice au traitement antisyphilitique et l'état du bébé empira.

Uruñuela. — Toutes les syphilis ne s'améliorent pas sous l'influence du traitement. Les enfants ont souvent du coryza scrofuleux, mais U. n'a jamais observé de coryza manifestement tuberculeux. Quand il y a des ulcérations, il faut les cautériser.

Forns trouve en général le diagnostic très facile quant à l'affection locale, mais il est difficile au point de vue étiologique, si à l'âge de 3 mois on est en présence d'un coryza intense qui devient purulent avec sécrétion parfois sanguinolente et infarctus ganglionnaire qui ne disparaît pas en l'espace de 4 à 6 jours, il est syphilitique ; le coryza ordinaire cède au lavage et à l'instillation de quelques gouttes d'huile mentholée à 1 pour 50, reposant uniquement sur l'action du menthol qui favorise la respiration et rend possible la tétée. Si l'affection se prolonge, on examine le pharynx que l'on trouve rougi; quand le catarrhe est simple, lorsque la toux débute, la sécrétion nasale diminue. Chez les enfants adénoi-

diens, on observe les mêmes manifestations pharyngées qui ne s'amendent pas par le menthol, et le diagnostic peut être fait au bout de quelques jours d'après la coloration de la muqueuse qui, par endroits, est d'un rouge plus ou moins intense, tandis que dans la syphilis elle est flétrie, d'un rouge jaunâtre surtout dans sa portion antérieure. Au bout de quelques jours, le diagnostic est facilité par les croûtes localisées dans le vestibule nasal, avec dépression syphilitique des pyramidaux. En somme, le catarrhe simple ne devient pas purulent, au moins durant un certain temps, car il disparaît rapidement ; les accidents scrofuleux sont caractérisés par des lésions naso-pharyngées bien plus profondes qu'antérieures. Quant au traitement, c'est un mauvais calcul de soigner la nourrice pour en faire bénéficier l'enfant ; les frictions étant interdites chez les nourrissons à cause des dermatoses intenses qu'elles provoquent, on emploiera le sirop de Gibert, en commençant par une petite cuillerée tous les jours pour les enfants à partir de 3 mois, étant donné que les doses massives d'iodure de potassium sont mieux tolérées que les doses réduites. F. estime que l'iodure en petite quantité s'absorbe comme de l'iode pur et est responsable du dédoublement de l'acide chlorhydrique de l'estomac ; c'est pourquoi le mouchoir d'un individu qui absorbe peu d'iodure répand une forte odeur iodée, tandis que celui d'une personne en ingérant beaucoup, sent moins fort. La teinture d'iode ne produit pas le même effet, l'iode naissant possédant une vertu chimique différente de la dissolution alcoolique.

Gonzalez Campo a soigné beaucoup d'enfants atteints de coryza syphilitique ; la plupart du temps, les lésions hérédosyphilitiques débutaient dès le second mois de la vie ; toujours ce coryza était accompagné de manifestations cutanées, en particulier de plaques aux marges de l'anus. Depuis quatre ou cinq jours, l'auteur traite un enfant dont le premier accident nasal ostensible fut une épistaxis qui alarma la mère ; le lendemain apparut l'écoulement purulent ; dans ce cas, les plaques péri-anales étaient grandes, nombreuses et ulcérées. Les lésions nasales aboutissent presque toujours à l'ulcération plus ou moins profonde. Pour le traitement, G. C. n'est pas partisan des frictions qui peuvent produire chez les enfants (et même aussi chez les adultes), en plus des lésions cutanées signalées par Forns, une anémie et une stomatite graves. L'auteur a toujours eu à se louer du traitement qu'il a employé, consistant en 30 ou 40 grammes de liqueur de Van Swieten dans 100 ou 120 grammes d'eau distillée, à prendre par petites cuillerées toutes les quatre ou six heures. Pour l'affection locale, on se servira

d'eau salée ou d'une dissolution de bicarbonate de soude ; contre les ulcérations, on fait des instillations d'huile mentholée à 1 pour 30.

Sanchez Calvo n'a jamais observé d'erythème à la suite des frictions et en a toujours obtenu de grands avantages. Il préfère donner de l'iodure à la nourrice. Les accidents survenant à la suite de l'emploi de l'iodure dépendent de la qualité du produit.

Horcasitas. — Un individu tolérant peu l'iodure ne peut en supporter beaucoup, et si l'augmentation de la dose ne lui fait pas grand mal, c'est qu'il ne l'absorbe pas.

Uruñuela dit que l'intolérance pour l'iodure augmente plus ou élève la dose.

SOCIÉTÉ VIENNOISE DE LARYNGOLOGIE

Séance du 5 mai 1898 (1).

Président : Prof. Stœrk.

Sécrétaire : Fein.

1. Weil montre la malade présentée à la société en 1896 et 1897, aujourd'hui âgée de 14 ans et atteinte d'un **lymphangiôme caverneux de la paroi pharyngée postérieure.**

L'auteur a dû, en dernier lieu, retirer les deux amygdales ; à l'examen histologique, le Prof. Paltauf trouva une hypertrophie simple et pas trace de sarcomatose. De nouvelles tentatives pour extraire la tumeur encore grosse comme un haricot de la paroi pharyngée postérieure avec l'anse chaude, échouèrent devant les terreurs de la malade qui ne reparut plus pendant plus de six mois ; c'est seulement il y a deux jours qu'elle revint à la consultation de Mariahilf, se plaignant de cracher du sang par la bouche depuis huit jours et de ne plus pouvoir avaler d'aliments solides. L'état de la malade est presque le même que lors du premier examen ; on voit une tumeur de la dimension d'une noix, bosselée, couverte de sang, sise derrière le larynx, un peu plus inclinée à gauche ; au miroir on s'aperçoit que la moitié supérieure de l'épiglotte est dégagée ; la respiration est libre. En abaissant fortement la

(1) D'après la *Wiener klin. Woch.*, 2 juin 1898.

langue, on voit directement la portion supérieure de la tumeur, mais on provoque une violente hémorrhagie. Weil a renoncé à l'examen digital pour épargner à la malade une perte de sang inutile ; il croit qu'actuellement il vaut mieux ne pas intervenir par la voie endo-pharyngée et adresser la malade à un chirurgien qui pratiquera la pharyngotomie latérale pour enlever la tumeur dans sa totalité, et cela le plus tôt possible, car la malade est de nouveau aussi anémiée qu'en 1896.

Weil ajoute que la pharyngotomie latérale classique a été effectuée le 9 mai par le Dr Büdinger, à l'hôpital Saint-Roch de Penzing. Les glandes lymphatiques ont été soigneusement écartées ; la tumeur sectionnée avec la muqueuse lui servant de base ; la place de la paroi pharyngée postérieure n'a pas été suturée, et on a introduit une sonde dans l'ouverture. La tumeur avait atteint la dimension d'une demi-noisette, tandis qu'à droite, à la place de la première tumeur retirée par Weil au moyen de la galvanocaustique, on voit une cicatrice environnée de bourrelets muqueux proéminents, ce qui ôte toute idée de récidive. Cicatrisation lisse. Actuellement la malade est légèrement enrouée et sa respiration est sifflante.

Au laryngoscope on ne distingue nettement que la corde vocale droite, la moitié gauche du larynx est violemment tuméfiée, ainsi que la muqueuse de la paroi pharyngée postérieure ; la limite entre les deux n'est indiquée que par un petit filet de pus.

Weil pense qu'il s'agit d'un œdème inflammatoire imputable à la suppuration d'une ligature ou à des parcelles alimentaires nuisant à la cicatrisation.

Le prof. Paltauf trouva à l'examen histologique la même structure que la première fois ; seuls, plusieurs espaces lymphatiques étaient remplis de sang, probablement à la suite de l'intervention. Les glandes lymphatiques étaient tuméfiées.

Chiari est d'avis qu'on est en présence d'une récidive.

2. Weil présente une fillette de 10 ans affectée d'**ulcérations étendues de la bouche, du pharynx et du larynx**. — Il y a deux ans, à la suite d'une pleurésie gauche, l'enfant fut envoyée à la campagne où elle commença à reprendre bonne mine, depuis environ une année elle souffre de la bouche en mangeant. A la mi-mars dernière elle eut une éruption sur tout le corps, accentuée surtout sur le visage et le cou et qui pendant cinq jours fut accompagnée de fièvre. Depuis les douleurs buccales augmentèrent, empêchant la fillette de manger et de dormir ; ses parents l'en-

voyèrent à Vienne, où on la conduisit au commencement d'avril au dispensaire de Mariahilf où le médecin d'enfants, le Dr L. Rosenberg, l'adressa au Dr Weil. On trouva des ulcérations lisses, étendues, légèrement bosselées, envahissant toute la voûte et le voile du palais, le pharynx, l'épiglotte, les replis ary-épiglottiques, la vallecule et les deux sinus pyriformes ; la luette semble rétrécie, en réalité elle est rétractée par une cicatrice s'étendant en arrière du milieu du palais ; les gencives, surtout celle du maxillaire supérieur, sont très enflées, saignent facilement et sont recouvertes d'ulcérations jaunes fétides ; quelques petites ulcérations aphteuses sont disséminées sur la langue et la muqueuse des joues, tandis qu'à la surface, recouvrant presque toute la muqueuse et la partie charnue des lèvres, on voit une ulcération blanche molle. Température : 38,3. Des lettres nous ont appris que l'enfant avait bu beaucoup de lait cru, mais on ne signalait dans le village aucune affection aphteuse. Weil, songeant à cette hypothèse, préconisa des lavages buccaux avec une solution de crésol à 2 % et badigeonna les ulcérations apparentes avec une solution de nitrate d'argent à 5 % ; pas de traitement laryngien. Cette thérapeutique eut un résultat surprenant ; au bout de quelques jours, la fièvre, la douleur et la fétidité disparurent et l'enfant put manger et dormir ; la tuméfaction des gencives rétrocéda rapidement, les ulcérations s'améliorèrent et le palais est cicatrisé en grande partie, mais l'ulcération de la lèvre supérieure s'est étendue et celle de l'épiglotte semble gagner en profondeur. La partie postérieure visible des cordes vocales est intacte, la voix est pure. Sommet gauche suspect, aucun signe de syphilis.

L'examen microscopique et bactériologique du pus, pratiqué à l'Institut du prof. Paltauf, révèle la présence de nombreux staphylocoques, de courtes chaînettes de coques et des bacilles courts épais. La coloration des bacilles fournit un résultat négatif.

Weil croit qu'il s'agit d'une combinaison de deux affections, d'une ancienne tuberculose à évolution lente du palais, du pharynx et du larynx, et d'une stomatite ulcéreuse consécutive à la rougeole. Rosenberg a observé plusieurs cas de ce genre à l'hôpital, ils étaient toujours consécutifs à la coqueluche et à la rougeole, avaient une origine streptococcique et infectieuse et à deux autopsies, Weichselbaum a reconnu que la mort avait été amenée par une septicémie chronique.

Grossmann est d'avis que l'affection bucco-laryngienne de l'enfant est tuberculeuse et qu'on n'a pas affaire à un lupus. Il est extraordinaire qu'une affection locale aussi grave n'ait pas nui à

l'état général. Très rarement on rencontre des cicatrices au milieu d'ulcérations tuberculeuses. La muqueuse du voile et de la voûte du palais offre l'aspect caractéristique du lupus. Divers symptômes tels que l'infiltration du cartilage aryténoïde et l'apparition de petits points d'un blanc jaunâtre (vraisemblablement des nodules miliaires) sur la muqueuse militent en faveur de la tuberculose ; de même que le gonflement nodulaire des gencives. J'ai observé récemment trois cas de tuberculose pulmonaire dont un père et sa fille porteurs de cette tuméfaction particulière des gencives. Chaque nodule, en particulier, ressemblait à un épulis. C'est sans doute une irritation qui provoque chez les malades cet état que je désignerai sous le nom de gingivite nodulaire. On n'a pas vu survenir d'ulcérations et à part l'apparition du tartre, les dents n'ont pas souffert.

Weil répond qu'il a remarqué à plusieurs reprises ces cicatrices dans des ulcérations tuberculeuses palatines anciennes, et dernièrement Kraus (dans le manuel de Nothnagel), les signale et fait ressortir la diminution de la luette qui en résulte.

Ebstein trouve peu naturel que des affections tuberculeuses aussi graves du pharynx évoluent sans accidents sérieux du côté des poumons. Il est frappé de la différence d'intensité de l'affection de la gencive du maxillaire supérieur comparée à celle du maxillaire inférieur, ce qui lui fait douter de la nature tuberculeuse.

Weil dit que la différence entre les deux gencives doit provenir surtout du mauvais état des dents du haut : quant aux autres observations d'Ebstein, W. connaît de nombreux cas de tuberculose très étendue du palais et du nez sans qu'on ait remarqué nulle autre trace d'affection pulmonaire ou laryngée.

3. Koschier. — Coupe microscopique d'un **polype tuberculeux de la corde vocale.** — Ouvrier du chemin de fer, âgé de 42 ans, qui se présenta à la Clinique il y a quatre semaines pour un enrouement. Au laryngoscope, on reconnut un polype muqueux typique gros à peu près comme un pois, sur le tiers antérieur de la corde vocale gauche, sis sur la surface supérieure. A l'examen on fut frappé de la pâleur extrême du voile du palais et de tout le larynx, les deux poumons présentaient des infiltrations tuberculeuses. Ablation du polype au moyen d'une pince coupante ; au bout d'une semaine se manifesta, tant à la surface supérieure de la corde vocale, au point où la tumeur avait été implantée, que sur le ventricule, une infiltration qui progresse constamment.

A l'examen microscopique on vit que le polype était revêtu jus-

qu'à son point d'insertion d'épithélium pavimenteux, qu'il était formé d'un tissu cicatriciel très lâche, parsemé de rares cellules rondes, et que les vaisseaux extrêmement dilatés, étaient en partie remplis de sang. Au fond on distingue un tubercule formé de cellules épithéloïdes contenant trois cellules géantes de Langhans. La coloration des bacilles tuberculeux fut positive. Il s'agit donc d'un polype muqueux tuberculeux, analogue à celui de la clinique de Chiari publié il y a quatre ans. Chez le malade en question on a affaire, non à une affection tuberculeuse primitive, mais à une localisation de la tuberculose dans le polype muqueux chez un tuberculeux.

4. Koschier présente une femme de 47 ans à qui il enleva le 17 septembre 1897 une **tumeur** grosse comme un haricot insérée près du ventricule gauche colorée en rouge et à surface lisse. Extirpation à l'anse chaude suivie du curettage du point d'implantation. Depuis, la femme se porte bien, et on ne voit plus qu'une cicatrice blanche à l'endroit où siégeait la tumeur. On avait diagnostiqué d'abord un fibrôme, mais on reconnut à l'examen microscopique que c'était un **sarcôme** alvéolaire avec grosses cellules renfermant de gros noyaux. Les sarcômes laryngiens sont fort rares. Durant ces sept dernières années, à notre clinique, sur 5 000 malades, nous n'avons rencontré que trois sarcômes, dont deux sarcômes alvéolaires et un fibro-sarcôme. Le succès de l'opération a été complet chez notre malade. Malgré le caractère malin de la tumeur, il ne s'est produit aucune récidive depuis huit mois.

5. L. Réthi. — **Instrument pour relever l'épiglotte dans les opérations endo-laryngées.** — Pour un simple examen, dans les cas où l'épiglotte est fortement inclinée en arrière, il suffit de faire émettre au malade des sons aigus de fausset, d'examiner debout ou d'attirer l'épiglotte en avant avec une sonde. Pour les opérations, on emploie des instruments souvent très compliqués, je citerai l'aiguille épiglottique et le releveur de l'épiglotte de Türk ; celui beaucoup plus perfectionné, mais encore compliqué de Schrœtter, la pince épiglottique de Tobold et Bruns et l'instrument de Jurasz et Oertel : en plus de ce que pour maintenir l'instrument ou le fil, il faille un aide, ce qui n'est pas indifférent pour l'opérer, on ne saisit souvent que le bord libre de l'épiglotte ; tandis que la portion pétiolée demeure en arrière.

Voltolini a adapté à la partie concave d'un galvano-cautère un

morceau de gutta-percha, puis une attelle d'argent pour ramener l'épiglotte en avant; mon instrument rappelle cette disposition, il consiste en une attelle de plume convexe à la partie appliquée contre l'épiglotte; deux anneaux servent à tenir l'instrument et un étau le fixe. Il a l'avantage de pouvoir être mis à la hauteur voulue, d'être courbé à volonté et de s'adapter à un instrument opératoire quelconque.

Je l'ai employé deux fois; dans un cas de fibrôme de l'extrémité antérieure de la corde vocale, et la seconde fois pour la commissure antérieure où l'examen était très difficile et où l'instrument m'a rendu grand service.

Je l'introduis, non dans la ligne médiane, mais un peu sur le côté pour mieux voir.

Chiari trouve l'instrument utile, mais superflu, car on peut recourber une pince ordinaire de façon à relever l'épiglotte à travers la portion verticale recourbée, ce qui lui a toujours réussi. L'instrument est trop volumineux.

Réthi. — Jusqu'ici, dans les cas difficiles, je recourbais aussi l'instrument, mais outre qu'on le détériore, la tumeur ne se présente pas aussi bien qu'avec mon instrument ainsi qu'on peut s'en convaincre en l'essayant.

6. L. Réthi. — **Sur la motilité propre du nerf laryngé inférieur** (1). — R. communique le résultat de ses recherches expérimentales sur la conduction centripète du nerf laryngé inférieur.

Les opinions émises jusqu'à présent sur la conduction du centripète du récurrent sont diamétralement opposées. Burkart considère le nerf comme mixte et relève un fait qui pourrait modifier notablement le résultat des expériences; les anneaux trachéaux, chez divers animaux ne partent pas de la même hauteur du récurrent, s'ils se partagent très bas, on ne les sectionne pas, et le résultat est plus ou moins négatif; s'ils partent de plus haut, ils sont sectionnés et arrachés de façon que les résultats deviennent positifs. Rosenthal et Krause sont également partisans de la nature mixte du récurrent.

Au contraire, Semon et Horsley se basant sur de nombreuses recherches effectuées sur divers animaux avec des courants de force inégale, soutiennent la motilité propre du récurrent. Selon

(1) Communication accompagnée d'une planche que nous regrettons de ne pouvoir reproduire car elle facilite la compréhension du mémoire.

ces auteurs, les résultats positifs des autres expérimentateurs proviennent d'erreurs. Burger prétend aussi que le récurrent se meut par lui-même et il demande comment, à la suite d'une conduction centripète, il peut survenir une position médiane unilatérale et comment il se fait que la compression du récurrent chez l'homme n'amène ni douleur, ni paresthésie, ni troubles respiratoires.

Burkart explique la diversité des résultats par le moment de l'anesthésie, qui agit plus ou moins sur les récurrents et le centre de la respiration.

Luc et Onodi trouvent aussi que le récurrent est mobile; Masini, Trifiletti et Lüscher sont pour les mouvements mixtes.

Les recherches sur la pression sanguine entreprises par F. H. Hooper et Grossmann ont été négatives. On pourrait croire que les expériences contradictoires sont dues au mode d'excitation et à la fréquence ou la force de l'irritation, ou au degré d'anesthésie, ainsi qu'au genre d'animal sur lequel on les entreprend, ou enfin que le récurrent se comporte diversement selon sa situation.

Réthi, pour éclaircir ce point, a fait une série de recherches à l'Institut Physiologique de l'Université de Vienne. Les animaux, chiens et lapins, ont été anesthésiés à la morphine, pour obtenir une anesthésie prolongée, on employait l'éther et on dégageait le récurrent de l'extrémité sternale jusqu'à sa séparation dans les muscles et au besoin les petits anneaux de la trachée et de l'œsophage.

Chez le chien, l'excitation tant mécanique qu'électrique de la partie médiane du récurrent ne provoqua ni abduction de la corde vocale opposée, ni réflexe de déglutition, ni gêne respiratoire, ni douleur, quand l'animal s'éveillait.

Par l'excitation du récurrent inférieur, dans le haut du bord sternal supérieur, on obtenait en plus de la contraction rapide de la portion œsophagienne inférieure, parfois un essai de déglutition; le chien était agité, mais jamais on n'observa d'adduction de l'autre corde vocale ni de trouble respiratoire, même l'injection de strychnine ne donna lieu à aucun spasme.

Quand, au contraire, on excite le nerf supérieur, avant qu'il ne pénètre dans les muscles, qu'on le sectionne et qu'on pose son extrémité sternale sur l'électrode, l'animal ressent de vives souffrances, même avant d'être complètement réveillé; il avale mal, sa respiration se ralentit et il se produit une adduction de la corde vocale opposée. Les réflexes, à partir de l'endroit où débouche

le ramus communicans peuvent pénétrer dans un tronc accessoire du récurrent qu'on rencontre d'ordinaire chez le chien. Tandis que par l'excitation médiane et inférieure, les courbes respiratoires et la pression sanguine demeurent invariables, l'excitation supérieure provoque une modification notoire, la courbe respiratoire fait une pause et la courbe de la pression sanguine effectue une ascension.

Tous ces réflexes faisaient défaut lorsque le ramus communicans avait été sectionné auparavant, il s'agissait donc d'une sensibilité propagée au récurrent à travers le ramus communicans du ramus interne au nerf laryngé supérieur.

Réthi a suivi les fibres de cemmunication dans le récurrent et les a vues pénétrer directement dans le rameau trachéal ; les nerfs partant du récurrent accessoire pour aboutir à la trachée reçoivent leurs fibres, ainsi que le démontre l'examen microscopique des parties excisées, non seulement du haut, mais encore du bas. On ne sait pas exactement si ces fibres partant du haut sont sensibles ; peut-être est-on en présence des fibres vaso-motrices ou qui sécrètent, ainsi que Kokin l'a signalé pour la trachée.

Philipeaux et Vulpian ont déjà démontré que les fibres de communication provenaient du nerf laryngé supérieur, quand ils ont constaté, après la section du nerf vague au-dessous du point de départ du nerf laryngé supérieur la dégénérescence du récurrent avec intégrité complète du ramus communicans.

La situation du récurrent chez le chien explique, en partie, les contradictions au sujet de la nature de ce nerf. Lorsqu'il conduit des éléments de communication, il est sensible, en d'autres endroits il est absolument mobile, aussi bien au milieu qu'en bas, du moins, d'après ce qu'on peut conclure des recherches entreprises jusqu'ici. On provoque aussi, par l'excitation inférieure, un mouvement de la corde vocale opposée, la respiration et la pression sanguine ne sont nullement influencées et on ignore la manière dont surviennent tous les phénomènes qui apparaissent. Les douleurs occasionnelles sont peut-être l'effet de hasards ou d'irritations d'autres nerfs sensibles par des courants, dues probablement à ce qu'il n'est pas toujours aisé de dégager complètement le récurrent à la hauteur du manche sternal ; quant aux réflexe de déglutition, il provient peut-être d'une contraction œsophagienne ou de l'excitation d'autres rameaux sensibles (nerf pharyngien), puisqu'il cesse quand on sectionne les rameaux œsophagiens.

Les expérimentateurs qui sectionnaient le récurrent au-dessus

de l'embouchure du ramus communicans, puis l'ont excité, ont obtenu des résultats positifs ; si, au contraire, on faisait la section après l'orifice du ramus communicans, on n'obtenait aucun réflexe en irritant le moignon central. Ainsi, Burkard dit avoir sectionné le récurrent à la hauteur des premiers et second cartilages trachéaux, et Krause a pratiqué la section juste au-dessous du larynx.

Chez le lapin, au contraire, le récurrent est mixte, non seulement en haut, mais aussi au milieu et en bas. Pour le côté clinique de la question, il est de règle que chez l'homme une compression unilatérale du récurrent ne puisse être suivie que d'une affection de la corde vocale du côté opposé, et la plupart du temps quand il y a eu une compression récurrentielle sur une longue étendue, par exemple, en bas et au milieu. Il est possible que la compression du récurrent supérieur, si ce dernier se comporte chez l'homme comme chez le chien, provoque des réflexes.

On connaît des cas (Johnson, Baümler) de lésion hémilatérale suivis de paralysie bilatérale, mais alors ce n'était pas le récurrent qui était atteint mais le nerf vague.

Dans certains cas où seul le récurrent était affecté au début, l'affection laryngienne était liée à une paralysie palatine (observations d'Avellis) ; Réthi est d'avis que dans ce cas on devait avoir affaire à une dégénérescence centrale étendue, puisque la paralysie du palais ne se développa que six mois après le début des accidents laryngiens.

Sommerbrodt vit un malade qui, à la suite d'une injection iodée dans le cou, fut affecté aussitôt de paralysie laryngée bilatérale et pense qu'il est inadmissible que le liquide de l'injection ait pénétré du côté opposé à celui où on la fit. Semon croit que c'est le nerf vague et non le récurrent qui avait été lésé, mais il se peut que le récurrent ait été atteint au point sensible où les fibres de communications ont leur embouchure.

M. Grossmann. — Si l'on s'en tient à l'opinion que l'irritation centrale des nerfs sensibles est suivie de pressions ou de dépressions imputables à la compression artérielle, on conclut à la motilité du nerf récurrent laryngien. Les expériences de Réthi sont conformes à cette manière de voir.

Nous avons appris que l'excitation des extrémités du nerf récurrent, à l'endroit où il se subdivise en plusieurs rameaux, augmente la pression artérielle. Cet effet ne se produit pas quand on sectionne le nerf de communication, mais il subsiste après la séparation du tronc récurrentiel. Ainsi se trouve prouvé le fait que les fibres sensibles dont la présence se reconnaît à l'augmen-

tation de la pression sanguine consécutive à l'irritation, arrivent au centre, non par la voie du récurrent, mais par celle du nerf de communication et ensuite du nerf laryngé supérieur. Aussi, devrions-nous rencontrer les fibres à conduction centripète, non seulement dans les ramifications externes, mais encore au milieu ou dans la portion inférieure du tronc du récurrent, et l'excitation devrait produire les mêmes effets. Mais, d'après les recherches de Réthi, ce fait ne se produit pas, et il n'y a pas de doute que les fonctions des nerfs sensibles ne souffrent aucunement, même à la suite de la section totale de tout le tronc récurrentiel.

D'après Réthi, nous pouvons conclure que le larynx et la trachée reçoivent des impressions nerveuses, non seulement des fibres du nerf laryngé supérieur, mais aussi des extrémités du nerf de communication ; que ces fibres sensibles circulent entre et à côté des extrémités du récurrent, mais qu'il n'est pas certain qu'elles pénétrent dans le trou récurrentiel mobile.

Il y a quelques années, Onodi fit la remarque, que par l'excitation électrique de la communication entre le plexus brachial et le sympathique, puis le double cordon frontière entre le ganglion sympathique inférieur du cou et le premier ganglion thoracique, on pouvait provoquer des impulsions motrices des muscles des cordes vocales du même côté.

Cette communication fut accueillie avec intérêt, et quelques spécialistes émirent l'espoir qu'elle aiderait au développement de la physio-pathologie de l'innervation laryngée.

Durant les dernières vacances de Noël, j'ai répété les expériences d'Onodi, qui n'avait pas dit si l'excitation avait été périphérique ou centrale, il fallait donc rechercher d'abord s'il s'agissait d'une innervation périphérique motrice ou d'une irritation réflexe et dans ce dernier cas, décrire la voie de l'arc réflexe.

Une chose m'étonnait, c'est qu'Onodi avait expérimenté surtout sur le cadavre et seulement exceptionnellement sur des animaux vivants (10 fois sur des cadavres de chiens, aussitôt après la mort, et 3 fois sur des chiens vivants). Je résolus bientôt cette énigme.

Si l'on sépare le double cordon frontière entre le ganglion cervical infime et le ganglion thoracique principal et si de cette façon on a mis les fibres nerveuses actionnant les mouvements du cœur, c'est-à-dire les *nervi accelerantes cordis* sur l'électrode, on n'obtient par de faibles courants pas le moindre effet du côté du larynx. Mais si l'on emploie des courants forts, l'animal éprouve une vive douleur et on distingue difficilement les mouvements des cordes vocales des impulsions motrices produites par l'excitation élec-

trique. Lorsque l'animal est mort et que les nerfs sont encore excitables, il ne peut plus être question, même en employant les courants les plus forts, de mouvements volontaires, mais seulement d'irritation.

En effectuant l'expérience d'Onodi sur un animal qui vient de succomber, on voit la corde vocale du côté correspondant, sitôt que le courant a acquis une certaine intensité, se rapprocher de la ligne médiane par une excitation quelconque. Par l'augmentation de la force du courant, on n'obtiendra pas seulement, comme le croit Onodi, un mouvement unilatéral, mais bien des mouvements bilatéraux très prompts et énergiques.

Afin de connaître la voie par laquelle se propagent ces impulsions motrices des muscles laryngiens, j'ai lié les nerfs accélérents périphériques contre le ganglion cervical infime, puis provoqué l'excitation. On voit alors que les mouvements des cordes vocales ne subissaient pas l'influence de l'irritation. D'où il découle qu'on est en présence d'une action réflexe aboutissant au centre par la voie du sympathique et de là gagnant le larynx par le vague et le récurrent.

Je fis aussi la contre expérience. Je liai les nerfs accélérants du centre au ganglion thoracique principal, puis fis agir l'excitation électrique. A mon grand étonnement, malgré la double ligature des nerfs — périphérique et central, — les mouvements des cordes vocales se reproduisirent avec la même intensité et autant de précision qu'auparavant, d'un côté avec une certaine force de courant, et bilatéralement en employant des courants plus intenses.

Ensuite je sectionnai complètement le double cordon frontière aux points des deux ligatures — excisant ainsi totalement les nerfs — le résultat de l'excitation demeure immuable.

Il est donc certain qu'on n'a affaire ici qu'à des rubans de courant, et qu'au lieu d'appliquer l'électrode aux nerfs accélérants, on l'appliquait à la veine sous-clavière voisine, muscle d'élection. sans retirer aucun fragment de tissu, la même force de courant provoquerait des mouvements des cordes vocales analogues à ceux dus à l'irritation des nerfs, soit hémilatéraux, soit bilatéraux.

Réthi répond que les résultats de ses recherches, au point de vue de la conduction centripète, ne sont pas basés uniquement sur les manifestations douloureuses, si promptes soient-elles, mais plutôt sur le mouvement de la corde vocale opposée, la déglutition et surtout les troubles de la respiration et de la pression san-

guine. Ces symptômes apparaissaient aussi quand on excitait certains points et le ramus communicans demeurait intact. On ne peut attacher grande importance à l'idée de Grossmann, qui dit ne pas connaître dans l'organisme un nerf semblable qui soit mobile par place et mixte en quelques endroits, même si le fait que le récurrent conduit en haut des fibres centripètes avait de la valeur au point de vue expérimental ; quant à l'admission par Grossmann de rubans de courants, on se demandera, au contraire, pourquoi, après la section du ramus communicans par l'excitation du récurrent, qui se produit de la même façon par de faibles courants, on n'observe plus de rubans de courant. On a remarqué ainsi que l'excitation mécanique où il ne peut être question de ruban de courant fournit les mêmes résultats que l'irritation mécanique.

Le fond de la question étant de savoir si le récurrent conduit des fibres centripètes et si on pouvait, à un endroit quelconque, produire des réflexes, la réponse sera affirmative, car il importe peu de connaître la voie suivie par ces fibres et de savoir si les réflexes sont dus au récurrent ou s'ils aboutissent au centre par un autre chemin. Au fond, Grossmann partage donc l'opinion de Réthi.

Séance du 2 juin 1898 (1).

Président : Prof. Stœrk.

Secrétaire : Dr Fein.

1. Chiari présente une femme de 34 ans, affectée depuis plusieurs années de légers troubles respiratoires qui ont beaucoup augmenté depuis le mois de décembre dernier. Trois ans auparavant, la malade remarqua une violente éruption avec prurit qui n'était pas d'origine syphilitique. Dans ces derniers temps, la gêne respiratoire s'étant accentuée, la malade est venue consulter à Vienne ; son état s'est amélioré par de grandes précautions.

A l'examen laryngoscopique, pratiqué le 23 mai 1898, on voit une tumeur pâle de la dimension d'une cerise, mais à la section elle est d'un rouge intense avec un réseau vasculaire superficiel ; la tumeur, large à la base, provient de la paroi laryngée droite latéro-postérieure, à la hauteur de l'insertion laryngienne infé-

(1) D'après la *Wiener klin. Woch.*, 23 juin 1898.

rieure, elle ne se meut pas dans le courant aérien. Par le toucher avec la sonde, on reconnaît que la tumeur est molle et facilement compressible.

Incision le 25 mai avec un couteau protégé, donnant issue à du sang, ce qui diminue un peu la tumeur. Depuis, la malade prend 1gr,5 d'iodure de potassium par jour, car on peut avoir affaire à une infiltration gommeuse. Il n'existe aucun signe de tuberculose. La médication iodurée amena rapidement l'atténuation des troubles respiratoires et une réduction importante de la tumeur qui n'a plus que le tiers de sa grandeur primitive. C. a rapporté cette observation, vu la rareté des gommes ulcérées de cette taille.

2. Ebstein. — **Occlusion cicatricielle complète de la portion inférieure du larynx contre la trachée.** — Malade de 23 ans, trachéotomisé pour le croup à l'âge de 5 ans. On amena l'enfant à Vienne trois ans plus tard pour soigner une sténose laryngienne. Il fut soumis à la dilatation par la canule à deux branches de Stœrk, à l'usage de laquelle on renonça par la suite. Aussi, bientôt fut-il impossible d'introduire par le haut l'appareil dilatateur, et le malade s'abstint de traitement jusqu'à présent.

Par l'examen externe du cou, on s'aperçoit d'une diastase très marquée du cartilage thyroïde dans la ligne médiane, atteignant 1 centimètre. Chaque moitié du cartilage thyroïde se disloque facilement par la pression, il subsiste seulement un rapprochement cicatriciel de la largeur de la cicatrice cutanée du côté où fut effectuée la crico-thyrotomie.

Au laryngoscope, les cordes vocales semblent normales, de même que la muqueuse de l'espace sus-cordal aussi loin qu'on puisse la voir. Les cordes se meuvent parfaitement, l'adduction est complète, l'abduction est possible jusqu'à un écartement moyen. Après avoir ôté la canule, on constate l'obstruction de la limite inférieure du larynx contre la trachée, produite par une masse cicatricielle lisse. En sondant le larynx après cocaïnisation, on pénètre à environ 2 centimètres au-dessous du niveau de la corde vocale. Nulle part on ne reconnaît de communication avec la trachée. Par une forte pression de la sonde laryngienne, on perçoit dans la trachée une voussure de la masse cicatricielle obturante, dont l'épaisseur est protégée sur la longueur d'un centimètre. Le malade s'exprime d'une façon presque inintelligible, grâce à l'air contenu dans l'espace buccal.

Comme traitement, on songe, en dernier lieu, à la laryngofissure avec excision des masses cicatricielles, mais ce procédé est

souvent suivi de récidive, ainsi qu'on a pu le constater il y a quelques années sur un malade soigné à la clinique laryngologique. On a eu recours, dans ce cas, à la perforation endo-laryngée des masses cicatricielles suivie de dilatation.

3. Weil. — **Contribution à la technique de l'amputation des cornets et de l'hémostase nasale.** — Quoique dans ces derniers temps les instruments en forme de ciseaux aient joui de la vogue pour le traitement opératoire de l'hypertrophie des cornets (Panzer, Fein, Réthi), l'auteur est partisan de l'emploi de l'anse froide. Il montre une série de pièces d'hypertrophies énormes du cornet inférieur dans lesquelles toute la muqueuse papillaire hypertrophiée (extrémité postérieure, bord inférieur et extrémité antérieure) fut enlevée en une fois, tandis que pour la sectionner il aurait fallu se livrer au moins à trois ou quatre tentatives si ce n'est davantage, et généralement à partir de l'extrémité postérieure et si exceptionnellement celle-ci était difficile à atteindre, par l'extrémité antérieure. Ordinairement, par ce procédé, la muqueuse est arrachée sur les deux faces des cornets à la limite entre la portion papillaire hypertrophiée et la partie plus normale ; parfois on emporte aussi un fragment en coin de cette dernière. L'hémorrhagie, profuse au début, cesse au bout de quelques minutes, d'habitude sans tamponnement et la quantité de sang perdue n'est pas plus forte qu'après l'extraction d'un fragment gros comme un pois. L'orifice nasal qui, au début, était extrêmement dilaté, retrouve ses dimensions normales en quelques semaines, aussi, Weil est-il enchanté du résultat de ce procédé qu'il recommande chaudement dans le cas d'hypertrophie diffuse énorme de la muqueuse du cornet inférieur.

Weil traite ensuite de l'hémostase dans les opérations nasales, et s'étonne que les auteurs des plus récents traités décrivent encore le tamponnement primitif de Bellocq (avec un fil antérieur et postérieur) tandis qu'il a été modifié par deux fils que l'on noue sur le tampon antérieur, méthode que W. a trouvé signalée dès 1881 dans le Traité de chirurgie de König et qui vaut beaucoup mieux sous tous les rapports. Le tamponnement postérieur est employé bien plus rarement, depuis qu'on a perfectionné le tamponnement antérieur. W. conseille d'appliquer un tampon après l'amputation de l'extrémité inféro-postérieure du cornet, lorsque la sténose nasale est très prononcée et l'hémostase souvent malaisée ; on emploiera, dans ce cas, un petit tampon long, ferme, maintenu par deux fils, qui est projeté en arrière par la

sténose et empêche que les pansements ne tombent dans le pharynx. L'auteur cherche toujours à se passer du tamponnement en badigeonnant l'extrémité postérieure du cornet à la cocaïne et en ordonnant des astringents. Dans les suppurations nasales faibles, Weil ne tamponne pas par principe, il a recours à l'application d'acide trichloracétique sur les plaies récentes étendues, ce qui lui a toujours réussi. Il a été également satisfait d'un mélange à parties égales de tannin et de dermatol, tandis qu'il déconseille l'introduction de l'airol dans le nez qui, souvent, donne lieu à de violents éternuements spasmodiques.

Discussion

Rischawy fait observer que la méthode d'ablation des cornets décrite par Weil comme une nouveauté a fait l'objet d'un article de Hopmann (*Monats. f. Ohrenheilk*, 1888) ; Ziem (Danzig) a dit aussi que Zaufal avait recours depuis longtemps à ce procédé ; par des communications orales, R. sait que cette méthode est toujours employée par Zaufal. Hopmann, dans son travail, s'élève à peu près dans les mêmes termes que Weil contre l'idée d'une hémorrhagie abondante suivant l'extration de la muqueuse ; on constate, au contraire, que l'écoulement cesse spontanément et il faut rarement recourir au tampon.

Panzer relate les résultats qu'il a obtenus avec ses ciseaux pour l'ablation de l'hypertrophie des cornets inférieurs, et donne la préférence à son instrument contre l'anse et le galvanocautère. Les motifs qu'il invoque sont les suivants : avec les ciseaux on peut enlever la quantité que l'on désire, soit des parties molles, soit des os des cornets ; la cicatrisation est rapide, l'intervention est peu douloureuse puisqu'elle peut être précédée de cocaïnisation ; l'hémorrhagie est peu importante, et facilement enrayée par le tamponnement. P. n'a observé que trois ou quatre récidives sur plusieurs centaines d'opérations.

Roth est d'avis que tout instrument semble bon lorsqu'on y est habitué et qu'on réussit en s'en servant. R. se sert de l'anse froide de préférence, mais il a été très satisfait de l'emploi du ciseau à bord recourbé pour supprimer l'hyperplasie de la muqueuse des cornets. L'auteur ne peut se prononcer sur l'instrument de Fein, ne l'ayant pas encore essayé.

Weil a préconisé certains modes d'introduction de l'anse dans les déviations de la cloison, les éperons, etc. ; ce sont de petits côtés que tout rhinologiste doit apprendre à connaître. Il n'a pas

dit qu'on pouvait, en cas d'hyperplasie de l'extrémité postérieure du cornet inférieur, atteindre l'hyperplasie en introduisant le serre-nœud en dessous, et si on relève l'instrument il atteint l'hyperplasie par le dessous et en facilite l'extraction mieux qu'en cherchant à insérer l'anse de côté. Chacun connaît ce procédé.

Le tamponnement recommandé pour arrêter l'hémorrhagie n'est pas nouveau non plus; je l'ai décrit en 1893 (1), en disant d'introduire dans le méat nasal inférieur de la gaze dermatolée roulée de l'épaisseur d'un crayon et sur une longueur de 7 à 8 centimètres, puis de bourrer toute la fosse nasale avec des tampons plus petits. Par la rhinoscopie postérieure, on voit le premier tampon atteindre l'extrémité postérieure du méat nasal inférieur; la compression exercée par le tampon enraye l'hémorrhagie.

O. Chiari trouve aussi que la communication de Weil n'offre rien de neuf; il en est de même de l'emploi du ciseau. Je m'étonne que l'auteur nous ait décrit le vieux procédé de Bellocq que nous connaissions déjà, étant étudiants. J'y ai apporté, depuis quelques années, une légère modification ; j'attache au tampon deux fils qui sortent du nez et sont fixés à un second tampon introduit par la partie nasale antérieure. Ainsi, le tampon des choanes est fixé d'une façon immuable. Je supprime le fil pendant dans la bouche, qui irrite le voile et provoque souvent de l'œdème. Pour retirer le tampon, je le pousse dans le pharynx nasal à l'aide d'une grosse sonde et le saisis avec deux doigts. Cette application de la méthode de Bellocq est bien supportée par les malades.

Heindl dit qu'il appert de la communication de Weil qu'il serait le seul partisan du serre-nœud repoussé par tout le monde. H. s'élève contre cette opinion. Même Fein, en réservant ses ciseaux pour certains cas, n'a pas voulu exclure complètement l'anse.

Fein fait observer que l'ablation de toute la muqueuse du cornet préconisée par Weil à propos de son ciseau est désavantageuse à opérer avec le serre-nœud, car on peut retirer tous les os et avec la muqueuse saine. La discussion actuelle a démontré les difficultés qu'on rencontre avec l'anse et la nécessité d'employer, dans certains cas, le ciseau double, plus facile à manier pour les personnes peu habituées. Il va sans dire que la partie antérieure du nez sera cocaïnisée avant l'introduction du serre-nœud. La douleur siégeant à l'endroit où a lieu l'intervention, c'est-à-dire sur l'extrémité postérieure du cornet, il vaudra mieux après l'application de

(1) Voir : *Wiener med. Presse*, 1893, n° 10. Rhinologische Mitthei lungen. I. Die Hypertrophien der Nasenschleimhaut.

cocaïne opérer avec le ciseau qu'avec l'anse. F. demande à Weil s'il se sert du ciseau simple ou double et quel parallèle il établit entre le serre-nœud et le ciseau.

Stoerk s'élève contre le procédé d'arrachement de toute la muqueuse du cornet recommandé par Weil, le trouvant peu chirurgical. Il ne comprend pas qu'on fasse une communication sur des faits connus de tous les membres de la société.

Weil répond qu'il sait bien que la plupart des faits qu'il a rapportés ne sont pas ignorés par les membres de la société, mais il dit que les livres publiés dans ces dernières années (Bresgen, Jurasz, Risenthal, Réthi, Schech, Stœrk, M. Schmidt), contiennent fort peu de choses sur ce sujet, et il croit avoir contribué à élucider certains côtés de la question par des faits nouveaux. Dans un travail futur, Weil reviendra sur ces points et sur ceux des publications de Rischawy et Roth. Son but principal était de s'élever contre l'abus de l'emploi des ciseaux pour le traitement des hypertrophies des cornets, vu qu'on opère tout aussi bien avec le serre-nœud. Cette intervention est médiocrement difficile à effectuer et fournit souvent de brillants résultats, mais elle est très chirurgicale. L'auteur attendra de rencontrer un cas d'hypertrophie bilatérale prononcée qu'il opérera d'un côté seulement, afin de montrer les résultats à ses confrères.

SOCIÉTÉ D'OTOLOGIE DE NEW-YORK

Séance du 24 mai 1898.

Compte-rendu du Dr H. A. Alderton, *secrétaire* (1).

Président : Gorham Bacon.

1. Mc Kernon. — **Un cas de mastoïdite de Bezold avec double perforation.** — A. W. 23 ans, né aux États-Unis, vint se faire soigner par l'auteur le 17 avril dernier. Depuis son enfance, il a toujours joui d'une bonne santé, aucun trouble auriculaire jusqu'il y a quatre semaines ; à ce moment, apparut une violente douleur dans l'oreille gauche, qui dura trois jours et fut suivie d'un écoulement abondant. Le malade consulta un médecin qui agrandit la perforation tympanique et depuis la suppuration n'a pas cessé,

(1) D'après les *Archives of otology*, juin 1898.

bien que moins profuse. La semaine précédant celle où il se présenta à la clinique, le malade observa une recrudescence de la douleur de l'oreille droite et une augmentation de l'écoulement. Au bout de dix jours, il accusa des souffrances derrière l'oreille et sur la région temporale.

A l'examen, on reconnut que l'écoulement provenait du conduit auditif externe gauche. Collapsus des parois postérieure et supérieure du conduit, et large perforation dans la partie postéro-inférieure de la membrane du tympan. Tuméfaction des tissus mastoïdiens s'étendant du côté du cou. Gonflement du cou, postérieur à la mastoïdite vers la région occipitale. Induration marquée le long du muscle sterno-cléidomastoïdien, extrêmement sensible à la pression. Température 100,6°. Opération repoussée. Le malade consent à rester à l'hôpital, on lui applique un rouleau de glace, non pour enrayer l'affection, mais pour l'atténuer. Le lendemain, les accidents augmentant l'intervention est acceptée.

On donne de l'éther et on incise la mastoïde ; les tissus sont très épais sur la mastoïde. Par la rétraction des tissus moux et la dénudation de l'os, on voit que le cortex est blanc et semble sain. A travers l'ouverture, on enlève le pus et du tissu granuleux. Excision de toute la mastoïde, et établissement d'une communication avec l'oreille moyenne par l'aditus. Introduction d'une sonde dans la fosse digastrique, et enlèvement du pus. On trouva une cavité abcédée pénétrant dans le cou le long du trajet desvaisseaux jugulaire et carotidien. Evacuation et curettage de l'abcès. Au travers de l'ouverture, on rencontre une accumulation de pus correspondant à la tuméfaction externe et à l'œdème de la région occipitale. Curettage et évidement de la cavité. Le sinus fut ouvert accidentellement avec la curette et il survint une hémorrhagie qu'on arrêta par des tampons de gaze.

Convalescence ininterrompue ; le malade quitta le service huit jours après l'opération.

Discussion.

Knapp a vu un cas similaire d'abcès sis sous le muscle sterno-cléido-mastoïdien et s'étendant du côté du cou. A la suite d'une seconde opération, la fièvre reparut et on trouva un autre abcès profond derrière le bord postérieur du sterno-cléido-mastoïdien. En plus de l'ouverture, on pratiqua un orifice à l'extrémité inférieure de l'abcès. Drainage et irrigation quotidienne de la cavité. Guérison rapide et durable, sans diminution du pouvoir auditif.

Wilson dit que l'épaisseur de la table externe de la mastoïde

peut déterminer la direction de l'infection. L'extrême épaisseur de la couche externe est rare, mais elle existait chez le malade de Mc Kernon.

Whiting demande quel était l'état du sinus.

Mc Kernon répond que le sinus était plus foncé et proéminent qu'à l'état normal et qu'il était partiellement recouvert d'un tissu granuleux qu'on excisa.

Gruening est d'avis qu'il faudrait ouvrir largement les abcès cervicaux puis bourrer la cavité au lieu de pratiquer de petites incisions et d'introduire des drains, les sinus servant à propager l'infection.

Kipp croit que la plupart du temps le curettage et les tampons suffisent.

Mc Kernon est partisan de l'ouverture large de l'abcès. Il a obtenu de bons résultats de la contre-ouverture.

Burnett a observé récemment un cas de perforation de la couche mastoïdienne médiane dans la fosse digastrique, chez un homme de 62 ans, affecté depuis six mois d'une otite moyenne avec pyémie. On pratiqua une contre-ouverture derrière le muscle sterno-cléido-mastoïdien ; il existait aussi une ouverture spontanée dans le conduit. Burnett découvrit un abcès rétro-pharyngien en cours de formation. Ouverture de la mastoïde qui fut reconnue saine ; abcès mastoïdien s'étendant au pharynx et à la nuque. Curettage et tamponnement des cavités. Guérison en un mois. Amélioration de l'audition.

2. Alderton présente un malade atteint de **cholestéatome de l'attique et de l'antre** qui, après avoir résisté au traitement par l'ablation des osselets, guérit par des irrigations au moyen de la canule de Hartmann modifiée par l'auteur, de manière qu'en l'introduisant dans l'attique, l'orifice de la canule pénètre dans l'ouverture tympanique de l'aditus. La solution lave la cavité. Après l'assèchement de l'antre, on peut introduire, de la même façon, des solutions médicamenteuses.

3. Kipp. — **Ouverture accidentelle d'un canal semi-circulaire**, en essayant d'atteindre l'antre mastoïdien par le conduit auditif externe. K. avait opéré le malade dix ans auparavant pour de violentes douleurs mastoïdiennes. Il trouva la mastoïde sclérosée et ne put atteindre l'antre. Le malade guérit. Dernièrement, il revint, se plaignant de souffrances dans la même région, on trouva un cholestéatome de la cavité tympanique. Opération ;

Soudain, en perforant la paroi postérieure, on donna issue à du liquide qui s'échappa de la région du canal semi-circulaire. On arrêta l'opération, le liquide continua à couler pendant quatre jours. Quand le malade se réveilla de l'anesthésie, on vit qu'il avait une paralysie faciale. Le pouls tomba à 50 pulsations à la minute après l'intervention et pendant quelques jours la température fut d'environ 104°. Le malade se plaignit de vertiges. Amélioration progressive, et au bout de quatre semaines, on complète l'opération en enlevant la paroi latérale de l'antre et l'aditus, avec le marteau et l'enclume. L'antre, de dimension rudimentaire, ne contenait que des granulations. Sauf la paralysie faciale, le malade se porte bien. Surdité totale avant l'intervention.

4. Burnett. — **Étiologie de la mastoïdite aiguë.** — Jamais l'auteur n'a observé de mastoïdite aiguë consécutive à l'otite moyenne aiguë chez les malades qu'il traitait. Il croit que ce n'est pas un résultat nécessaire, mais artificiel. On remarque toujours un certain degré d'inflammation de l'aditus et de l'antre au cours des otites moyennes aiguës. Il faudra accélérer autant que possible la disparition de l'écoulement.

Discussion.

Kipp n'est pas d'avis que le traitement de l'otite moyenne soit responsable du développement de la mastoïdite dans tous les cas. Il a observé de nombreuses otites moyennes aiguës suppurées dans lesquelles un traitement soigneux fait par des otologistes compétents dès le début de la maladie n'empêcha pas l'éclosion d'un abcès mastoïdien. Dans sa clientèle, K. a vu survenir des mastoïdites chez des malades auxquels on avait omis à dessein de pratiquer des insufflations et chez d'autres qui avaient été soumis à ce traitement. Les mastoïdites se montrent surtout chez les sujets non soignés. Récemment, l'auteur a opéré un enfant de 2 ans atteint d'une otite moyenne suppurée au cours d'une rougeole. L'oreille ne fut pas soignée. Trois mois après l'apparition de la rougeole, Kipp vit le malade pour la première fois, il trouva une otorrhée profuse, une perforation étendue de la moitié postérieure de la membrane tympanique et une tuméfaction fluctuante derrière le pavillon. Intervention immédiate. La mastoïde contenait une cavité pleine de pus où le sinus sigmoïde pénétrait. L'enfant guérit. L'auteur ne doute pas que bien souvent la mastoïdite débute sitôt après le développement de l'inflammation de la cavité tympanique.

Gruening relate un cas d'otite moyenne compliquée de mastoïdite et de thrombose des sinus traité par lui dès le principe. En dépit des meilleurs soins, la mastoïde est presque toujours attaquée dans l'otite streptococcique.

Friedenberg dit que la mastoïdite est rare quand la suppuration auriculaire est due à un coryza simple, plus répandue après l'exanthème, et relativement commune à la suite de la grippe ; en d'autres termes, la virulence de l'affection originelle détermine les complications mastoïdiennes. Dans certains cas, l'inflammation affecte la mastoïde, à l'exclusion de l'oreille moyenne. Donc, le traitement de l'otite moyenne n'assure pas l'immunité de la mastoïde. La présence du pus dans cette dernière n'est pas toujours l'indication d'une opération externe. Certains cas guérissent par le traitement ordinaire.

Burnett croit à une action syphonique naturelle remplissant l'antre suppurant.

5. Burnett a vu un cas de **tétanos** survenu chez un garçon de 15 ans sans cause apparente. Etant affecté d'une otite moyenne, sa mère, pendant un an ou deux, avait l'habitude de lui injecter l'oreille avec une vieille seringue malpropre qui a dû déterminer le tétanos.

6. Dench. — **Abcès cérébral.** — Homme de 36 ans. Otite bilatérale depuis plusieurs années. Le malade a souffert de violentes céphalalgies gauches pendant quelques semaines. Délire. A l'examen, pas de sensibilité sur la mastoïde gauche, mais le lobe temporo-sphénoïdal gauche est sensible à la percussion. Température 102°. Opération immédiate par la méthode Stacke-Schwartze. Sclérose mastoïdienne, la voûte tympanique est obstruée par des masses cholestéatomateuses. Au bout de 24 heures, température 103 4/5, violents maux de tête, aphasie amnésique. Craniotomie exploratrice et découverte d'un abcès qu'on panse à la gaze stérilisée. Mort en quatre jours.

Les détails de l'autopsie sont rapportés dans le mémoire de l'auteur, inséré à la page 247 des *Archives of otology*, n° de juin 1898.

Discussion.

Gruening soigne actuellement un abcès cérébral chez une jeune femme de 17 ans : cholestéatome de l'antre et du tympan. Quatre onces de pus fétide s'échappèrent d'un abcès péri-sinusien. Amé-

lioration durant neuf jours, suivie de perte de connaissance. Écoulement purulent, seconde intervention, issue de liquide cérébro-spinal. Amélioration.

Knapp croit qu'il s'agissait d'un vaste abcès cérébral sans zone voisine de ramolissement, qu'on peut opérer sans danger pour la vie et sans nuire aux fonctions cérébrales. L'aphasie sensorielle aide beaucoup à la localisation de l'abcès. Manasse a publié, dans le nº de mars 1897, des *Archives of otology*, une observation d'un malade souffrant de l'oreille gauche, voyant et reconnaissant les objets, mais ne pouvant les nommer tout en répétant les paroles qui lui étaient adressées. Ces cas sont dénommés aphasie optique, et attribués à une lésion du centre de la mémoire des impressions visuelles. Le malade, incapable de nommer un objet en le voyant, peut le faire quand il le touche ou le reconnaît à l'aide d'un autre sens. Le malade de Manasse, ne pouvait dire le mot cloche en voyant l'objet mais au son, il la reconnaissait immédiatement. On diagnostiqua un abcès du lobe temporal qui guérit par une opération, l'aphasie optique disparut aussi. Freund qui, le premier, décrivit ces cas, les attribue à une lésion des trajets sis entre les lobes temporaux et occipitaux. C'est le plus souvent une aphasie sous-corticale qui envahit le nerf optique ; dans un cas qui guérit par l'intervention, j'ai vu l'hémianopsie persister.

Membres présents à la réunion : C. H. Burnett (Philadelphie), G. Bacon, E. B. Dench, J. E. Sheppard, N. J. Hepburn, W. B. Marple, J. F. Mc Kernon, F. Whiting, C. H. May, J. B. Clemens, M. Tœplitz, E. Gruening, J. B. Emerson, H. Knapp, J. L. Adams, E. Fridenberg, F. J. Quinlan, T. P. Berens, H. A. Alderton (New-York), F. M. Wilson (Bridgeport), C. J. Kipp (Newark).

BIBLIOGRAPHIE

Annuaire et encyclopédie analytique de médecine pratique, publié par C. E. DE M. SAJOUS (The, F. A. Davis C°, éditeurs, Philadelphie, 1898).

Nous avons reçu le premier volume de cette intéressante publication qui vient de subir une transformation. Désormais la nouvelle encyclopédie comprendra des articles rangés par ordre alphabétique sur des questions de médecine, de chirurgie et de thérapeutique. Un volume paraîtra tous les six mois, l'ouvrage sera terminé en trois ans. Les lecteurs seront mis au courant des derniers progrès de la science par un supplément mensuel.

A. G.

Traité de laryngologie et de rhinologie, par P. Heymann *fasc.* **21** *et* **22.** (A. Hölder, éditeur, Vienne 1898).

Les néoplasmes du larynx. par le Prof. JURASZ. Les tumeurs bénignes, leur symptomatologie, leur traitement opératoire.

Lésions du nez, fractures et dislocations, par le Prof. BERGMANN. Chapitre s'adressant autant au chirurgien qu'au rhinologiste.

Corps étrangers du nez, rhinolithes. par le Prof. SEIFERT.

M. N. W.

Les Sérothérapies, par L. LANDOUZY. 1 vol. gr. in-8. Paris. G. Carré et C. Naud, 1898.

Peu de spécialités cultivent autant que la nôtre l'art de guérir : parcourez les analyses publiées dans ce journal, vous verrez combien peu nous nous occupons de problèmes anatomo-pathologiques ou pathogéniques : presque tous nos efforts sont au contraire tendus vers la recherche de traitements nouveaux. A ce titre, la sérothérapie, ce progrès thérapeutique immense et nouveau venu, ne peut nous laisser indifférent.

Le livre que publie aujourd'hui Landouzy et qui contient les leçons professées depuis deux ans à la Faculté de Médecine de Paris, est une parfaite synthèse de cette question mise au point de l'heure actuelle. Ce que ce sujet peut avoir d'aride pour des spécialistes, souvent tenus éloignés du laboratoire, est corrigé par l'exposé brillant qui en est fait, autant par son style imagé et

précis que par l'originalité de critiques personnelles qui y percent à chaque page ; ce livre force l'attention de qui l'entame et le captive jusqu'au bout.

Plus particulièrement, je dus signaler à nos confrères le chapitre qui traite du traitement de la diphtérie laryngée. Le procès des accidents imputables à la méthode de Behring y est fait avec impartialité, et, somme toute, ces accidents sont plutôt fonction de serum animal que de « serum antidiphtérique. »

Deux leçons sont consacrées au tubage. L'auteur ne craint pas de devenir terre à terre pour nous en décrire le manuel opératoire avec une minutieuse précision : de nombreuses planches éclaircissent encore ce schema de technique. Un parallèle seul établit la suprématie des tubages, *procédé de choix*, sur la trachéotomie, *procédé de nécessité*, à condition qu'on soit persuadé que toutes les raisons qui nécessitent la temporisation, en matière de trachéotomie, n'hésitent plus en matière de tubage. « Il faut traiter » dès la période de congestion de la muqueuse, dès la formation » du rétrécissement laryngé, dès l'apparition de la dyspnée ; il » faut traiter dès qu'il y a laryngite diphtérique, celle-ci n'étant » pas forcément membraneuse, la dyspnée étant souvent, au début » tout au moins, autant fonction de chémosis laryngé, de spasme, » que d'obstruction pseudo-membraneuse. » A l'appui de sessympathies non dissimulées en faveur du tubage, Landouzy développe cet argument personnel que tout trachéotomisé, même guéri, aura une histoire et que les enfants trachéotomisés n'arrivent presque jamais à la virilité : la phtisie les emporte.

On signale encore un chapitre sur la sérothérapie de l'ozène, court comme il convient à une méthode qui fait plus de bruit que de bien et qui semble perdre ses vertus curatives en quittant le sol italien où elle est née. M. LERMOYEZ.

L'oreille moyenne et le labyrinthe par le prof. SIEBENMANN, de Bâle. (G. Fischer, éditeur, Jena 1898).

Le cinquième volume du traité d'anatomie, publié sous la direction du prof. Bardeleben, contient la description de l'oreille moyenne et du labyrinthe faite par Siebenmann de Bâle. Avant d'aborder son sujet, l'auteur nous montre dans un court exposé d'anatomie comparée que, primitivement, l'appareil auditif, sous la forme de la vésicule auditive, ne sert que pour l'équilibre de l'animal. Dans le second chapitre, nous trouvons décrites les différentes méthodes pour examiner l'appareil de l'audition sur le ca-

davre. Comme meilleur procédé, Siebenmann préconise la méthode qui a été inaugurée par Hyrtl de Vienne. Ce procédé, dit de corrosion, consiste en général à injecter dans la cavité de l'organe à examiner une masse susceptible de se figer, soit de la celloïdine, soit un mélange métallique. L'organe qui forme ainsi la coque autour de la masse figée, est enlevé ensuite par un procédé chimique quelconque de corrosion, et on obtient ainsi une sorte de négatif de la cavité qu'on a voulu examiner. La cavité tympanique, en raison de ses anfractuosités, a paru particulièrement se prêter à la méthode de Siebenmann ; aussi presque toutes les figures qui accompagnent le texte sont faites d'après des préparations dites de corrosion. Nous ne croyons pas que la plastique des figures y ait gagné, par le fait que nous voyons dans la figure, une élévation à la place où en réalité il existe une cavité et inversement.

Le chapitre suivant traite du développement de l'oreille, surtout dans les premiers mois de la vie intra-utérine. Dans ce chapitre fortement documenté où l'auteur apporte beaucoup de ses recherches personnelles, nous relevons surtout l'opinion que les osselets ainsi que le labyrinthe osseux ne naissent pas, comme on l'a enseigné jusqu'à présent, des arcs pharyngiens, mais qu'ils font partie du squelette primordial de la tête.

Dans l'étude de l'oreille moyenne, il y a quatre parties différentes à considérer : la trompe d'Eustache, la caisse du tympan, l'attique ou recessus epitympanicus d'après la nouvelle nomenclature allemande, et l'antre mastoidien.

En étudiant la trompe, surtout d'après le procédé spécial de corrosion, on est amené à admettre que la trompe, à l'état de repos, est généralement fermée au moins dans une certaine étendue. Mais il n'en saurait être de même chez toutes les personnes, parce que quelquefois les liquides, portés dans la caisse par le conduit, descendent dans le pharynx à la moindre inclinaison de la tête. Signalons deux constatations d'ordre anatomo-pathologique que l'auteur a faites et dont on pourra tenir compte en clinique. Le pavillon de la trompe a été souvent vu obstrué par des infiltrations syphilitiques, les sténoses de l'orifice pharyngé de la trompe ne seraient point une trouvaille rare.

En reprenant la description, l'auteur insiste sur les « cellulæ tubariæ, » qui ont été décrites par Bezold pour la première fois et qui sont généralement négligées dans les descriptions classiques. En raison de leur importance dans la pathologie de la caisse, Siebenmann les décrit minutieusement. Ces cellules tubaires sont de petites excavations tapissées de muqueuse qui se trouvent dans la

trompe osseuse, surtout à la partie basale « cellulæ tubariæ inferiores, » à la paroi interne cel. tub. med., et sur la paroi supérieure cel. tub. sup. Ces cellules diffèrent de toutes les autres excavations de l'oreille moyenne, par le fait qu'elles sont couvertes d'un épithélium cubique et qu'elles contiennent des glandes muqueuses, qui manquent partout ailleurs dans la caisse. L'importance de ces cellules réside en ce qu'elles peuvent à elles seules maintenir l'inflammation de la caisse et en retarder la guérison. La formation de masses cholestéatomateuses dans ces cellules n'a pas encore été observée.

La paroi latérale de la caisse est formée par la partie dense de la membrane tympanique. La membrane de Shrapnell n'appartient plus à la caisse, mais à l'attique. Le trou de Rivinus des classiques provient d'une ancienne inflammation de la caisse et n'est pas le résidu de la première fente embryonnaire. Il ne faut pas considérer toute injection de la membrane du tympan comme pathologique. En parlant des vaisseaux du tympan, l'auteur nous apprend que normalement le tympan peut être vascularisé et qu'il n'est pas rare de voir le manche du marteau accompagné d'un petit vaisseau. Incidemment, l'auteur nous fait remarquer combien sont fréquentes les otites moyennes chez les enfants atteints d'entérite, remarque dont il faudrait tenir compte en clinique.

L'attique est décrit séparément en raison de son développement qui est indépendant de celui de la caisse et en raison de son importance en oto-chirurgie. Dans la paroi supérieure, tegmen aditus, en analogie avec tegmen tympani, les déhiscences, les fentes sont d'une fréquence relativement grande et on peut se convaincre sur le cadavre que, même normalement, la muqueuse de la caisse ou plutôt de l'attique et les méninges sont en contact au niveau de ces fentes. Seulement, il n'en faut pas exagérer l'importance pour l'explication de la propagation d'une suppuration de la caisse aux méninges. En opérant sur ces parties de l'attique, il faut se rappeler que des branches assez fortes de la méningée moyenne sont placées sur le tegmen tympani.

En exécutant l'opération radicale, il est assez facile de blesser le nerf facial si l'on descend trop bas en faisant la brèche dans le conduit osseux près du tympan.

On est très étonné de voir que la description des osselets manque par la raison que les osselets, faisant partie du squelette ont été décrits dans le premier volume du traité par le prof. Spec. Le texte de la description de l'antre mastoidien est accompagné de nombreuses figures, qu'on ne comprendrait pas sans explication.

Ces figures sont faites d'après les préparations dites de corrosion et ne sont que des négatifs des parties décrites.

La description de l'oreille interne est quelque peu raccourcie, aussi les figures sont moins nombreuses. Pour l'anatomie du labyrinthe osseux et pour la description de l'espace périlymphatique nous sommes renvoyés à une autre partie du traité (*tome* II.) Siebenmann, ayant fait une étude spéciale sur les vaisseaux du labyrinthe (Wiesbaden 1893), nous en donne une description détaillée. S. enseigne que l'artère principale du labyrinthe n'a pas seulement deux branches comme on l'a dit jusqu'à présent, mais bien trois : une artère vestibulaire, une artère cochléaire (du limaçon) et une troisième, l'artère cochleo-vestibulaire. Deux grandes figures en chromo, dont une schématique, aident puissamment à la lecture du texte. LAUTMANN.

Les affections infectieuses suppuratives du cerveau et de la moëlle ; méningite, abcès du cerveau, thrombose infectieuse des sinus, par WILLIAM MACEWEN ; traduction allemande par PAUL RUDLOFF, d'après l'édition de 1893, J. F. Bergmann, éditeur, Wiesbaden 1898. Volume de 345 pages avec 59 figures et 55 observations inédites.

L'anatomie, l'anatomie pathologique, la clinique et la thérapeutique chirurgicale sont exposées avec une égale perfection et c'est là une œuvre vraiment magistrale; une analyse n'en donnerait aucune idée, aussi nous bornons-nous à signaler à nouveau ce livre aux chirurgiens appelés à s'occuper des inflammations de l'oreille et de leurs complications. M. N. W.

Clinique des maladies de la bouche, des maxillaires et du nez, par L. BRANDT. Fasc. 1. (Berlin 1898. éditeur, Hirschwald.)

La chirurgie de la bouche, des mâchoires et du nez appelle souvent la collaboration du chirurgien avec la dentiste, en particulier pour réparer par la prothèse les pertes de substances spontanées ou post opératoires. C'est surtout à ce point de vue que pourra être intéressante la publication d'un certain nombre d'observations et de conclusions pratiques. Ce premier fascicule s'occupe des pertes de susbstances congénitales, acquises par le traumatisme ou pathologique, enfin de celles dues à la nécrose phosphorée. De nombreuses figures enrichissent le texte. M. N. W.

De l'amputation totale de la langue par la voie trans-hyoïdienne, par Oullier (*Thèse* de Lyon, 1897-98).

Après étude des procédés divers préconisés pour l'ablation des néoplasmes de la langue (voie sus-hyoïdienne médiane et latérale de Regnoli, voie géno-sous-maxillaire de Verneuil, procédé sus-hyoïdien à lambeaux de Czerny, ostéotomie du maxillaire inférieur de Roux-Sedillot, voie inter-maxillaire par résection temporaire de Billroth), O. conclut que :

« 1° Les procédés d'amputation non sanglants doivent être rejetés ;

2° La voie buccale est insuffisante pour une ablation totale, car elle ne permet pas d'atteindre la base de la langue ;

3° Par les voies sus-hyoïdienne et sous-mentale, on enlève difficilement la langue en totalité ; ces procédés nuisent d'ailleurs aux résultats fonctionnels ;

4° Les procédés par section ou résection du maxillaire inférieur sont d'une haute gravité, car ils provoquent des délabrements très étendus et amènent parfois des complications redoutables. »

Les préférences d'O. sont pour l'amputation totale de la langue ou sa désinsertion par la voie trans-hyoïdienne. Ce mode d'amputation, qui convient uniquement aux tumeurs très étendues de la langue et aux tumeurs primitives de la base de cet organe, a été, pour la première fois, expérimenté sur le cadavre par M. Siraud ; le prof. Vallas à qui revient le mérite d'avoir montré toute la valeur de la voie trans-hyoïdienne pour aborder le pharynx, la langue, l'épiglotte, l'a appliqué sur cinq malades de son service.

La voie trans-hyoïdienne a l'avantage de permettre l'ablation facile et totale de la langue et de sa tumeur ; elle équivaut à une véritable désinsertion musculaire ; les délabrements sont peu considérables, les troubles fonctionnels consécutifs peu marqués, et la prothèse avec l'appareil de Martin vient encore augmenter les avantages de cette intervention.

Suivent cinq observations favorables dont quatre ont été publiées antérieurement par nous (*Gazette des Hôpitaux*, 1897).

R. ÉTIÉVANT.

ANALYSES

I. — *OREILLE*

Kératose auriculaire, par E. DEL RIO (*Clinica de Zaragoza*, 1er février, in *Oto-rino-lar. española*, mars 1898).

Femme de 49 ans, occupée aux travaux des champs, a remarqué depuis trois ans la présence d'une sorte de grain de chènevis dans la partie supérieure de l'hélix de l'oreille droite, ne provoquant aucune gène. Deux autres nodules se sont formés l'un devant, l'autre derrière le premier, formant une espèce de cône ascendant terminé en pointe, le premier ayant deux centimètres de long, et les deux derniers un centimètre et demi. Ils sont durs et mobiles et occasionnent de la douleur quand la malade les fait bouger, leur couleur est sombre. Refus de la malade de se laisser opérer.

Corps étranger de l'oreille ; tentatives d'extraction faites sur l'autre oreille, par WALTHER. (*Münch. med. Woch.* 1898, p. 459).

Une enfant de 4 ans est conduite chez un médecin non spécialiste pour une sorte de perle métallique qu'elle a dans l'oreille et qui est parfaitement visible ; il essaye de la saisir avec un instrument, puis avec un autre, fait des injections ; le corps étranger s'enfonce, l'oreille saigne, l'enfant se débat et le praticien, de guerre lasse, abandonne la partie. Le lendemain l'enfant est amenée à la clinique où l'on constate que les deux oreilles ont saigné. L'otoscopie fait voir le corps étranger dans l'oreille droite, tandis que les renseignements des parents et les tentatives d'extraction portent sur l'oreille gauche, le conduit de cette dernière est en effet gravement lacéré et le tympan perforé ; du côté du corps étranger les lésions sont moins importantes. L'extraction est faite sous chloroforme à l'aide d'une anse et les lésions traumatiques guérissent sans incidents. Les tentatives d'extractions ont évidemment été commencées du bon côté puisque le corps étranger était bien visible ; puis, l'enfant se débattant à bon droit, échappant aux mains de sa mère, tourna si bien que l'opérateur confondit les oreilles et continua à opérer à l'aveuglette du côté opposé, qu'il endommagea d'une manière impardonnable. Il ne faut pas oublier avec quelle indifférence l'oreille tolère les corps étrangers

qu'on laisse tranquilles ! Des brutalités comme celle-ci n'ont donc aucune excuse. car rien ne presse dans les cas de ce genre, on a le temps de chercher un spécialiste. M. N. W.

Cicatrisation des perforations épidermisées de la membrane du tympan, par Biehl (*Wien. klin. Woch.* 1898, p. 283).

Douze observations démontrant l'influence extrêmement favorable exercée par l'acide trichloracétique sur les perforations du tympan ; les cautérisations ont été faites dans des cas récents et dans d'autres vieux de plusieurs années ; sept fois la cicatrisation a été complète et obtenue en peu de temps, en deux mois au maximum, après trois, quatre, sept, treize, cautérisation. B., médecin militaire, fait observer l'importance de ces faits au point de vue de la réforme des soldats, la perforation incurable du tympan étant un cas de réforme. M. N. W.

Du centre auditif cortical, par Alt. (*Wien. klin. Woch.* 1898, p. 229).

Les cas de surdité d'origine corticale sont rares et beaucoup d'entre eux ont été insuffisamment étudiés et mal interprétés. Pour la plupart des auteurs, le centre cortical de l'audition se place à la partie postérieure de la première circonvolution temporale et chaque oreille paraît en rapport avec les deux centres corticaux, car la surdité corticale croisée a été observée maintes fois, mais aussi elle ne persiste pas dans les cas de lésion corticale unilatérale. La difficulté est grande surtout lorsqu'il s'agit de diagnostiquer une lésion du centre droit, c'est peut-être impossible à affirmer. Lorsqu'une tumeur occupe le lobe temporal gauche, le symptôme principal est l'aphasie sensorielle, expression d'une lésion du centre de la parole ; l'envahissement du centre auditif ajoute au tableau la surdité : impossibilité de répéter les paroles, décrire sous la dictée, de comprendre la parole. La surdité peut affecter la parole seule, soit la parole et le son, mais ce dernier peut être atteint seul et, dans ce cas, il est probable que les centres auditifs des deux côtés sont pris, le droit plus particulièrement lié à la perception des sons.

La région antérieure de la zone auditive perçoit les sons élevés, la région postérieure des sons bas. L'auteur cite les observations qui ont servi à établir ces différents points et apporte l'observation personnelle d'un malade atteint d'hémiplégie droite, d'aphasie amnésique et de surdité croisée (droite) ; il s'agit d'un syphilitique alcoolique. M. N. W.

Nouvelles remarques sur l'audition colorée, par W. S. Colman (*Lancet*, 1er janvier 1898).

M. Francis Galton a attiré l'attention sur les diverses manières dont évoluent les affections mentales selon les individus. Dans son ouvrage si intéressant : *Enquiries into human faculty* (*Recherches sur la faculté humaine*), il a donné beaucoup d'exemples de cette individualité. Une faculté très remarquable possédée par un grand nombre de personnes est la sensation colorée associée à certains sons, la couleur étant bien définie et invariable pour chaque son. Cette faculté observée par beaucoup d'auteurs plus anciens a été attribuée à des troubles cérébraux. L'attention de l'auteur a été portée sur ces faits curieux et il a pu examiner un certain nombre de cas dont il publia la relation dans un article inséré les 31 mars et 7 avril 1894. Les cas formaient deux groupes. Dans le premier la sensation colorée est crue, souvent magnifique, accompagnée de certains sons ressemblant à ceux des voyelles, aux notes de musique ou à quelques instruments. L'apparence est habituellement celle d'une taie transparente colorée ressemblant à un arc-en-ciel mais n'obscurcissant pas les objets. Le second groupe comprend des sensations colorées lorsque des lettres ou des mots écrits (symbolisant des sons) sont prononcés ou qu'on y pense; quand un mot est perçu, le sujet voit les lettres et chacune a une coloration distincte. Depuis l'auteur a eu occasion d'examiner de nouveaux sujets. La plupart présentaient les caractères ci-dessus décrits, et il n'en sera pas parlé, mais d'autres offraient de nouvelles particularités qui seront mentionnées plus loin.

L'étude des cas nouveaux confirme pleinement les opinions précédemment exprimées sur la nature du phénomène, c'est-à-dire que les sensations associées sont analogues à la sensation cutanée de fusion sur certaines parties du corps (variable suivant les individus) qui est éprouvée à la vue ou par crainte d'un accident, ou au bruit d'un crayon d'ardoise. Les sujets sont plus souvent des hommes que des femmes. La proportion est la même parmi les individus ayant reçu une éducation supérieure que pour ceux qui ont simplement été à l'école. Il est difficile de connaître l'origine du phénomène. On a raconté qu'il provenait peut-être de ce que l'enfant apprenait ses lettres dans un alphabet colorié, mais ce n'est certainement pas toujours le cas. Chez un sujet, les lettres d'un alphabet étaient toutes rouges, et aucune des couleurs excitées par la prononciation des mots n'était le rouge. Une autre fois, tous les membres d'une même famille (possédant cette fa-

culté) avaient appris à lire dans le même alphabet, mais ils ne voyaient pas les mêmes couleurs. Toujours lorsque cette faculté est héréditaire, mère et fille associent des couleurs totalement différentes sous le même son.

Les teintes revêtues par chaque son sont très définies et caractéristiques. Elles ne varient pas avec le temps. Chez un des malades les couleurs étaient exactement les mêmes à un intervalle de dix ans. Rarement deux individus voient les mêmes teintes. Ce fait est clairement démontré dans les diagrammes coloriés annexés au travail. Les teintes données sont seulement approximatives. S'il était possible de reproduire la nuance exacte, on aurait beaucoup plus de variétés. Le premier diagramme montre la teinte revêtue par les voyelles parlées chez vingt et une personnes, tandis que le second reproduit les lettres colorées vues par cinq sujets différents en pensant à uu mot. On verra que le même son est associé à une couleur variable suivant chaque personne, et que le phénomène ne dépend pas d'un rapport physique entre le son et la couleur ainsi qu'on le supposait. Ces troubles sont psychiques et individuels.

Pour plus de détails, nous renverrons le lecteur au mémoire original qui renferme une planche en couleur.

SAINT-CLAIR THOMSON.

Sur un cas à rattacher à ceux d'audition colorée, par le Prof. GRAEFE (*Revue de médecine*, mars 1898, p. 225).

Etude d'après un cas. L'auteur croit que ces phénomènes, d'ordre moral, sont certainement moins rares qu'on ne l'a dit. Le phénomène auditif s'est associé habituellement au visuel et peut-être le dernier est-il plus rationnel à admettre que le premier, en outre ce serait une association auditivo-visuelle, dans lequelle la vue prenait le rôle principal, car il est possible que la déviation visuelle puisse seule être intéressée chez des malades de ce genre, car les phénomènes peuvent les produire en l'absence de toute audition.

Le sujet qui fait l'objet de ce court travail était un étudiant en médecine âgé de 25 ans. A. G.

Un cas de diplacousie, par M. BREITUNG (*Deutsche med. Woch.* 1898).

Homme d'une quarantaine d'années, vigoureux s'aperçoit un jour en sifflant que chaque son est perçu double, celui qu'entend

l'oreille droite étant d'un demi-ton plus élevé que celui de l'oreille gauche, ce dernier étant juste. B. constata de plus que les sons produits par une autre personne étaient perçus normalement; seul le sifflement du patient lui-même lui parvenait dysphonique. Le tympan droit était légèrement rétracté et la trompe d'Eustache droite obstruée ; le traitement consiste en cathétérisme de la trompe et massage électro-mobile du tympan -- le phénomène anormal disparut complètement dès le surlendemain. Ce cas diffère de tous ceux qui ont été publiés en ce que la diplacousie n'existait que pour le son émis par le patient.

Il faut admettre dans ce cas comme dans la plupart des cas de ce genre une tension exagérée du tympan produite par contracture réflexe. M. N. W.

Excitation motrice chez les sourds-muets soumis aux exercices acoustiques, par E. M. Gellé (*Comptes rendus hebd. des séances de la Soc. de Biol.* page 8, 1898).

Sans citer d'expériences dans la note que nous avons sous les yeux, Gellé constate les résultats surprenants qui ont été la suite de l'audition cérébrale au moyen des sons transmis et ampliflés par le microphonographe de Dussaud.

Grâce à ce réveil des facultés de l'ouïe, il a observé chez ses malades des signes faisant absolument défaut chez les sourds-muets; ces symptômes ont consisté dans l'apparition de mouvements inusités, d'une turbulence évidente avec accompagnement de cris, de tapage et de bruits, tous actes absolument insolites chez les jeunes sujets avant les exercices, et tellement étranges par leur spontaneité et leur intensité que toute la physionomie et la vie du petit sourd en sont métamorphosées.

Ces excitations motrices, dit l'auteur, qui naissent de l'excitation acoustique physiologique ne sont-elles pas une preuve de leur supériorité sur les expériences de laboratoire qui suscitent, il est vrai, des mouvements, mais qui n'ont aucune apparence physiologique.

Les expériences de Gellé marquent un progrès réel et nous l'en félicitons bien sincèrement. A. G.

Accès de surdité chez un épileptique, par C. Féré (*Bulletins de la Société de biologie*, séance de février 1898, p. 171).

Notre savant confrère cite le cas d'un homme de 38 ans, qui commence à avoir de véritables accès de surdité complète, soit

sous forme d'aura épileptique, soit sous forme d'aura suivie d'un accès d'épilepsie indéniable. L'état de ce malade fut amélioré lentement par le traitement de l'épilepsie, bromure de potassium à haute dose : préalablement à l'observation de l'aliéniste, le malade fut vu par des spécialistes qui, à l'examen de l'oreille, ne constatèrent jamais aucune lésion. A. G.

Parasites végétaux de l'oreille moyenne, par Suñe y Molist (*Rev. de ciencias med. de Barcelona*, 10 janvier; *Oto-rino lar. española*, mars 1898).

S. dit que l'espèce la plus commune est l'*aspergillus nigricans*, puis l'*a. flavexens*, et l'*a. fumigatus* ; le *trichotherium roseum* et l'*ascophora elegans* de v. Troeltsch sont rares.

Ces parasites se rencontrent chez des individus porteurs d'anciennes perforations tympaniques et habitant des maisons humides comme certaines villas des environs de Barcelone qui sont fermées pendant plusieurs mois consécutifs.

A l'examen on voit au fond de l'oreille pour l'*a. nigricans* une saleté brillante, grise, avec des points obscurs. Pas de suppuration, mais un peu d'exsudation, le malade accuse de la douleur, de la pesanteur, des bruits et de la surdité. Au microscope on reconnaît la nature végétale du mal et on l'enraye par de simples lavages. Cette affection récidive toujours. S. préconise comme traitement le bain local d'alcool pendant 5 minutes toutes les semaines, puis tous les mois pendant une année.

Quand l'alcool provoque la douleur on peut, ainsi que le recommande Bar, employer le nitrate d'argent, le salicylate, la teinture d'iode. L'alcool salicylé est très douloureux. Sur 15 700 malades, l'auteur n'a rencontré que 10 cas.

Otite moyenne indolore à staphylocoques, par H. Chatellier (*La méd. mod.*, n° 11, 5 février 1898).

D'une observation recueillie avec le plus grand soin, l'auteur conclut :

1° Que l'otite moyenne aiguë avec exsudat sérofibrineux, appelée par les allemands *Catarrhe avec exsudat*, est causée par la présence dans la caisse du tympan d'un microorganisme probablement peu virulent, du staphylocoque blanc dans le cas actuel.

2° Que cette forme d'otite moyenne lente indolore, sans réaction inflammatoire bien nette, peut durer un temps relativement long, sans tendance spontanée à guérir ou à suppurer.

3° Que cette otite peut guérir rapidement, sans suppuration, quand on évacue l'exsudat par une paracentèse suivie de l'application d'un pansement rigoureusement aseptique. M. L.

Scarlatine compliquée d'otite moyenne suppurée aiguë et de septicémie hémorrhagique aiguë traitée par le sérum antistreptococcique. Guérison, par H. Low (*Lancet*, 19 mars 1898).

Fillette de 6 ans atteinte de la scarlatine. Au bout de quatre jours, apparition d'une douleur dans l'oreille gauche suivie d'écoulement le lendemain. Trois jours après, trépanation mastoïdienne ordinaire pratiquée par M. Ballance, qui livra passage au pus dès le premier coup de gouge. On évita soigneusement de laver la cavité tympanique. Insertion d'un drain et occlusion de la plaie. La température s'abaissa d'un degré, mais au bout de deux jours la malade fut prise de vomissements, de léthargie et d'assoupissement. Ballance vit l'enfant quatre jours après l'opération et déclara que son état était imputable à une septicémie généralisée et non à une affection intra-crânienne localisée. Bien que gravement affectée la malade guérit à la suite de l'application du traitement antistreptococcique. La convalescence fut interrompue par une attaque de purpura. L'écoulement d'oreilles bilatéral cessa (on ne mentionne pas l'état des membranes. — *Ref.*).

Des bouillons de cultures du sang de la malade démontrèrent la présence de streptocoques virulents.

Ballance ajoute les remarques suivantes : « Ce cas montre ce qu'on peut obtenir par la persévérance et l'attention soutenue. La trépanation mastoïdienne a été pratiquée, non seulement pour soulager la souffrance et donner issue au pus, mais encore dans l'espoir de sauver les parties délicates du tympan d'une destruction complète. L'idée d'une inflammation intra-crânienne localisée ou diffuse devait être repoussée, vu l'absence de parésie et de névrite optique. De plus, l'état septique général ne semblait pas dépendre d'une infection du temporal qu'on aurait pu enrayer par une opération effectuée avec soin sur le sinus latéral et la jugulaire. L'élévation de la température, l'accélération du pouls et de la respiration, la jaunisse, l'assoupissement, l'incontinence d'urine, la distension de l'abdomen, la diarrhée fétide et enfin les hémorrhagies, dénotaient une septicémie scarlatineuse généralisée aiguë. L'enfant aurait certainement succombé sans l'emploi du sérum antistreptococcique et les injections ont été continuées même après qu'on eut la certitude que la vie serait sauvée. Le sérum re-

leva la température, améliora le pouls et la respiration, contribua à rétablir la pensée, humecta la langue, et recula la terminaison mortelle imminente à la période aiguë de l'affection. Dans les infections septiques aiguës, les efforts tendront à surmonter la période aiguë, pour que le pronostic de la septicémie chronique et de la pyémie soit favorable. Les hémorrhagies n'avaient rien à faire avec la sérothérapie, mais provenaient d'altérations du sang, dues à l'affection septique aiguë. L'hémorrhagie fut traitée par le chlorure de calcium et les fruits et le lait frais ; méthode qui donne les meilleurs résultats dans le scorbut et le rachitisme scorbutique. »

SAINT-CLAIR THOMSON.

Sur la technique opératoire de l'abcès cérébral otique, par G. GRADENIGO (*Archivio ital. di ot. rinol. e laring.*, février 1897 [1]).

3° Quelle voie faut-il choisir pour la recherche et l'ouverture éventuelle d'un abcès temporo-sphénoïdal ?...

Trois voies ont été suivies par les différents opérateurs.

1° Ouverture du crâne à travers la portion squameuse du temporal.

Cette méthode a certains avantages : l'opération est rapide, elle est facile, le champ opératoire peut être agrandi, et, dans les cas où l'on ne trouve rien, les méninges et la substance cérébrale ne sont pas mises en contact direct avec les cavités auriculaires infectées.

Mais elle offre aussi des inconvénients : on est exposé à opérer trop haut et à ne pas rencontrer l'abcès ou à ne l'ouvrir qu'insuffisamment ; les collections purulentes extradurales et les lésions du « tegmen tympani » peuvent passer inaperçues, une seconde intervention peut être ensuite nécessaire ; enfin, quand l'ouverture faite est trop étroite, on peut avoir des accidents hémorrhagiques graves, et si l'on ouvre largement, il en résulte une large perte de substance osseuse.

Ce procédé n'est donc applicable que dans les cas où l'état du malade est très grave et nécessite une opération aussi rapide que possible.

2° Ouverture à travers la mastoïde, le *tegmen antri* et le *tegmen tympani*.

Ce procédé offre les avantages suivants : il permet de trouver

[1] V. *Annales*, juin 1898, p. 655.

facilement les petits abcès puisque l'on suit le chemin parcouru par l'infection.

L'abcès est ouvert *in situ*, alors que les méninges ont contracté des adhérences qui rendent l'infection secondaire plus difficile.

Il est ouvert par sa partie déclive.

Les lésions des rameaux de l'artère méningée moyenne sont évités.

La perte de substance osseuse n'intéresse pas la paroi externe du crâne.

D'un autre côté, il a pour inconvénients : la durée généralement longue de l'opération ; le champ opératoire est étroit et profond ; il peut arriver que l'on méconnaisse l'existence d'un second abcès soit cérébral, soit extradural ; les méninges et le cerveau sont mis en communication avec des cavités infectées ; l'opération est plus difficile ; dans les cas d'apophyses scléreuses les coups de marteau peuvent déterminer de violentes secousses.

Malgré ces dangers ce procédé est adopté par beaucoup de spécialistes aujourd'hui.

3° Ouverture à travers la partie la plus basse de la portion squameuse du temporal, et la paroi supérieure du conduit auditif osseux.

Ce procédé a été proposé récemment par Bergmann. Ses avantages et ses défauts sont en partie ceux des deux procédés précédents.

Son exécution est plus difficile que dans le premier cas, et plus facile que dans le second.

De ce qui précède on peut tirer les conclusions suivantes :

1° La méthode de choix doit être celle qui consiste à se frayer une voie à travers la mastoïde, le « tegmen antri » et le « tegmen tympani » (2° procédé) ;

2° Quand l'état du malade est très grave et qu'il est nécessaire d'aller vite on emploiera le premier procédé ;

3° Quand l'état du malade est grave, et que le diagnostic de méningite est presque certain, le troisième procédé est préférable ;

4° Pour la recherche de l'abcès faut-il se servir de l'aiguille ou du bistouri ? Doit-on préalablement inciser ou non la dure-mère ?

L'auteur est d'avis que la ponction capillaire ou avec un trocort est indiquée quand on ne connaît pas le siège de l'abcès, mais dès que l'abcès est découvert il est préférable d'inciser largement au bistouri.

5° Quelles règles faut-il suivre dans le traitement consécutif ?

Les lavages de la cavité de l'abcès présentent des dangers. On ne devra les pratiquer que s'il y a nécessité, en agissant avec prudence. Le meilleur pansement est le tamponnement avec la gaze.

Pour assurer un bon drainage du pus, la gaze doit être préférée aux tubes.

Il ne faudra jamais perdre de vue la possibilité d'une hernie du cerveau. Pour empêcher cette complication on se servira d'une compression modérée méthodique.

Lorsque la hernie existe on ne doit exciser les portions herniées que si celles-ci se sont sphacélées par étranglement de la base. H. DU F.

II. — *NEZ ET SINUS*

La suggestion hypnotique dans les affections nasales, par TAPTAS (*Rev. de laryng.*, 29 janvier 1898).

La suggestion peut diminuer l'hypérémie des cornets et la gêne respiratoire qui en est la conséquence, par l'intermédiaire des vasomoteurs. C'est donc là un moyen thérapeutique à employer chez des sujets nerveux, à condition qu'il n'y ait pas de lésion organique accentuée bien entendu ; et pour guérir rapidement la cocaïnomanie nasale, si rebelle à tous les moyens thérapeutiques actuels. RIPAULT.

Extraction d'un corps étranger du nez après 23 ans de séjour, par CARRUTHERS (*Brit. med. journ.*, 1898, p. 431).

La malade, âgée de 30 ans, se plaint d'une obstruction nasale depuis l'âge de 7 ans et affirme que cet état date d'une chute sur le sol ; l'enfant affirmait à cette époque qu'une pierre était entrée dans son nez ; à 10 et à 13 ans elle a été opérée à la clinique infantile où on lui enlevait des polypes de la narine obstruée, mais l'obstruction n'en persistait pas moins, accompagnée d'épistaxis, d'écoulement de muco-pus et parfois de petites douleurs. C. vit à l'aide du spéculum un corps étranger blanchâtre dans le haut de la narine et put facilement l'extraire — c'était en effet une pierre toute tapissée par une sorte de membrane de l'épaisseur d'une feuille de papier et qui ne masquait nullement la forme naturelle du caillou — ce fait est en opposition avec la théorie des rhinolithes formés autour d'un corps étranger comme centre. M. N. W.

Dyspnée subjective due à la sécheresse de la muqueuse nasale et de la muqueuse pharyngée et laryngée, par SAENGER (*Munch. med. Woch.* 1898, p. 459).

Un homme adulte arrive à la clinique en se plaignant d'avoir le nez obstrué, de ne pouvoir prendre suffisamment d'air lorsque sa bouche est close. Cependant un examen minutieux du nez et du naso-pharynx montre l'absence totale du moindre obstacle. La muqueuse est pâle et sèche ; aussi, ne sachant que dire au malade, S. ordonne des lavages avec de la glycérine iodée diluée. Contre toute attente la dyspnée cède complètement à cette thérapeutique de hasard et il fallut bien relier le catarrhe sec et la dyspnée subjective ; cette dernière s'explique évidemment par diminution de la sensibilité de la pituitaire — elle ne perçoit qu'inqu'insuffisamment le passage de l'air. S. a vérifié ce fait nombre de fois ; le catarrhe sec du nez, du pharynx ou du larynx donne au malade une sensation de manque d'air, de dyspnée qu'il met naturellement sur le compte d'une obstruction matérielle dans voies respiratoires. M. N. W.

La rhinite hypertrophique, par A. CASTEX, Leçon recueillie par C. Martin, interne des hôpitaux (*La tuberculose infantile*, février 1898).

L'auteur, dans cette leçon, expose l'histoire clinique de la rhinite hypertrophique, très fréquente dans l'enfance. Il rappelle la coexistence de la rhinite hypertrophique et des végétations adénoïdes et conseille le curettage du pharynx comme le premier temps de l'action thérapeutique. Pour réduire les hypertrophies des cornets le procédé de choix est le galvano-cautère. Les pinces coupantes rendent aussi des services et les accidents qu'on observerait par leur emploi sont en somme assez rares. LOMBARD.

De la turbinectomie dans l'obstruction nasale et l'asthme, par WALKER DOWNIE (*Glasgow. med. journ.* 1898, n° 1, p. 64).

D. rapporte à la « Glasg. Southern. med. Soc. » l'histoire de 27 turbinectomies ; dans un groupe de cas l'asthme était lié à l'hypertrophie de la muqueuse du cornet inférieur, mais cet état peut aussi fort bien exister sans causer de troubles. D. ne pratique plus jamais la turbinectomie totale — lorsque le cornet inférieur est totalité hypertrophié il enlève ses extrémités antérieure et postérieure en conservant la partie moyenne — la pharyngite sèche est ainsi évitée. M. N. W.

De l'ozène, par HECHT (*Muncl. med. Woch.*, 1898, p. 198).

L'auteur apporte deux observations de malades traités par l'électrolyse cuprique. Dans un cas l'atrophie était arrivée à un degré extrême, le nez n'était plus qu'une vaste cavité lisse séparée en deux par la cloison amincie — l'électrolyse faisait bien disparaître la fétidité pour quelques jours, mais en définitive le traitement échoua.

Dans l'autre cas, au contraire, la rhinite atrophique était à son début et l'effet du traitement fut rapide et paraît définitif. L'auteur en conclut que l'ozène est une trophonévrose et non pas une affection microbienne ; l'électrolyse ne peut agir que sur une muqueuse encore capable de réagir, de se régénérer. M. N. W.

Un cas d'abcès chronique de la voûte du naso-pharynx, par ARDENNE (*Rev. de laryng.*, 12 février 1898).

Il s'agit d'un malade qui se présenta pour une gêne de respiration nasale ayant débuté il y a un an, et allant en s'accentuant. A l'examen direct, on trouva le voile refoulé et surtout gêné dans son élévation ; au petit miroir : on vit une masse rouge, lisse et arrondie ; au toucher on perçut la fluctuation, et on se rendit compte du point d'insertion.

Après mise en place du releveur : large ouverture au couteau galvanique et nettoyage de la poche ; guérison en quinze jours.

Par l'examen histologique, on constata l'absence de paroi propre (caractéristique des kystes de la région) ; et de follicules tuberculeux (comme dans un abcès froid) ; d'ailleurs l'évolution de la lésion aussitôt après l'intervention prouve contre l'origine osseuse.

L'auteur fait à ce sujet le diagnostic avec les autres tumeurs de la région.

Il s'est vraisemblablement agi d'une inflammation de la glande de Luschka, avec suppuration et enkystement prolongé de la collection formée. RIPAULT.

Tuberculose du nez, par THEISEN (*Albany med. annals*, mars 1898).

Après relation d'un cas de tuberculose nasale traité et guéri par l'usage de l'acide lactique à 40 %, l'A. insiste sur quelques points particuliers au diagnostic. Celui-ci doit être fait surtout avec la syphilis. Mais la syphilis se différencie par : 1° l'inflammation de la muqueuse voisine ; 2° la localisation des lésions au niveau de la cloison osseuse ; 3° une sécrétion purulente fétide ; 4° l'existence des névralgies du trijumeau ; 5° les tumeurs syphilitiques s'ul-

cèrent, se ramollissent ; les tumeurs tuberculeuses restent dures. — Le lupus est en général secondaire et le microscope permet de conclure à l'existence des tumeurs malignes. LOMBARD.

Un cas très grave de syphilis héréditaire tardive, par SENDZIAK (*Rev. de laryng.*, 8 janvier 98).

Il s'agit d'une jeune fille de 15 ans, porteur d'adénopathies cervicales énormes, avec altération grave de l'état général, et chez laquelle on avait pensé à la tuberculose et au sarcôme. L'auteur rectifia le diagnostic par son examen : ulcération palatine, ayant abouti à une perforation ; signes d'ozène, localisés à droite, se rattachant à des lésions osseuses manifestes ; et par l'examen des yeux : kératite interstitielle double de l'enfance.

Le traitement spécifique, énergiquement employé, lui donna rapidement raison ; les lésions se cicatrisèrent, et l'état général s'en ressentit très heureusement.

Dans bien des cas douteux, le traitement d'épreuve tranche le diagnostic, et apporte la guérison : autres faits à l'appui.

RIPAULT.

Diagnostic et traitement radical des polypes du nez, par G. HUNTER MACKENZIE (*Lancet*, 5 février 1898).

Souvent on ne soupçonne pas la présence de polypes muqueux dans les fosses nasales postérieures quand on n'emploie pas la méthode suivante : la malade est invité à boucher la narine opposée et à souffler fortement à travers la narine affectée, ainsi on verra distinctement le polype avancer et reculer par la respiration.

Description des phénomènes cliniques. Comme traitement, condamnation des pinces ; l'auteur préconise l'anse froide, la galvanocaustique et la curette.

L'hémorrhagie survenant en même temps que des polypes muqueux du nez est de mauvaise augure, excepté quand il s'agit de polypes dits « hémorragiques », variété concernant ordinairement des femmes et affectant presque invariablement, chose curieuse, la narine gauche. Cette tumeur est de nature angiomateuse et est attachée à la partie antérieure du septum.

A peu d'exceptions près, l'hémorrhagie accompagnant un polype muqueux est l'indice d'un degré de malignité très prononcé, dont elle est un des symptômes les plus précoces et les plus tenaces. L'apparence d'œil ouvert observée au début de ces cas peut res-

sembler beaucoup aux polypes muqueux ordinaires, ou plus souvent les tumeurs sont pommelées et souillées de sang.

Une particularité de l'hémorrhagie est la facilité avec laquelle elle survient parfois au cours d'un simple examen.

SAINT-CLAIR THOMSON.

Les polypes du nez, par H. L. SWAIN (*New-York. med. journal.* 12 mars 1898).

S. étudie surtout les rapports des polypes avec la charpente osseuse du nez. Le périoste externe prend tôt ou tard une part à la formation de la néoplasie. Il est tuméfié, gonflé de cellules jeunes et de tissu conjonctif. Plus tard encore apparaît une véritable ostéite proliférante avec ostéoblastes de nouvelle formation. Parfois il s'agit d'un autre processus d'une ostéite raréfiante, l'os étant comme résorbé par le tissu fibreux. Peut-être même, ce processus peut-il aboutir à la carie. Ces faits anatomiques sont importants au point de vue thérapeutique. Ils montrent la nécessité : 1° d'enlever les polypes de bonne heure avant le travail d'ostéite; 2° dans les formes chroniques et récidivantes d'enlever avec le polype une large portion d'os malade, en particulier l'extrémité antérieure et quelquefois même une portion plus étendue du cornet moyen.

A. F. PLICQUE

Examen direct et traitement de la région de l'amygdale pharyngée et des plis salpingo-pharyngiens dans leur partie supérieure, par W. LINDT (*Archiv für Laryngologie*, Bd VI, h. 1, p. 47).

Certains auteurs ont déjà proposé l'examen direct du rétropharynx pratiqué grâce à l'emploi d'un releveur de la luette (Voltolini, Zaufal), mais jusqu'ici ce moyen n'a pas été utilisé d'une façon systématique en raison surtout de la gêne causée au malade par l'emploi du crochet palatin.

S. propose un nouveau crochet consistant en une large spatule composée d'une première partie large destinée à être tenue à la main, d'une seconde allant en se rétrécissant progressivement, coudée sur la première partie à angle obtus et repliée sur ce bord de façon que la face inférieure soit concave — à son extrémité elle se termine par un crochet large de 9 à 10 millimètres. — Du reste, nous ne pouvons que renvoyer à la figure donnée par l'auteur pour plus de détails. — Avec ce crochet on peut, après cocaïnisation la première fois, ordinairement d'emblée ensuite, pra-

tiquer l'examen de la paroi postérieure et de la paroi latérale du pharynx nasal, examiner en détail la région de la tonsille pharyngée, en sonder le récessus et y appliquer selon les indications curette ou galvano-cautère.

On introduit doucement le crochet derrière le voile et on attire celui-ci en haut et en avant autant qu'il est possible, en agissant sans secousses. En même temps le sujet doit fortement incliner sa tête en arrière. Il est bon que le malade soit assis un peu plus haut que le médecin. PAUL TISSIER.

Des adénoïdites chez les adultes, par MOURE (*Rev. de laryng.* 29 janvier 98).

Les inflammations de la troisième amygdale sont relativement fréquentes chez l'adulte, et consécutives à des coryzas, des angines, et des sinusites.

L'état normal n'en subit pas ou peu le contre-coup ; il existe de l'enchifrènement ; un écoulement dans le pharynx, et des phénomènes auriculaires : bourdonnements, diminution de l'ouïe, mais peu de douleurs.

L'otoscopie révèle les signes d'une otite catarrhale exsudative ou sèche, suivant l'ancienneté du cas.

La rhinoscopie postérieure bien faite donne la clé du diagnostic ; on appréciera le volume du tissu rétro-nasal enflammé par l'examen de l'insertion du vomer sur le sphénoïde, plus ou moins masqué suivant les cas.

S'abstenir d'irrigations nasales et de douches d'air à la période aiguë ; gratter tout le tissu adénoïde après disparition de la poussée. RIPAULT.

Diagnostic et traitement des végétations adénoïdes, par MASIP (*Soc. méd. pharm. des Sts Côme et Damien*, de Barcelone, *in oto rino lar. española*, mars 1898).

Après un bref historique de la question l'auteur insiste sur l'importance du traitement de cette affection.

M. décrit le tissu adénoïdien que l'on rencontre dans le pharynx nasal et s'étend en considérations physio-pathologiques à propos de divers troubles dûs à l'hypertrophie de ce tissu ; phénomènes d'origine infectieuse : rhinites, pharyngites, laryngites, bronchites, et surtout otites ; phénomènes d'origine mécanique : déformations crâniennes, thoraciques, entrave à la respiration, troubles circula-

toires nasaux et cérébraux, et accidents auditifs non infectieux ; et en dernier lieu phénomènes réflexes ; toux, dyspnée, etc.

Quant à l'étiologie M. croit que cette maladie se rencontre aussi dans les climats chauds étant donnée la fréquence observée à Barcelone, où elle se manifeste aussi chez les adultes. On ne doit pas attribuer aux végétations les déformations crâniennes, au contraire, la plupart du temps celles-ci sont consécutives et on ne s'expliquerait pas les succès dûs au traitement appliqué en temps utile.

Pour la nature tuberculeuse de ces tumeurs, l'auteur incline à admettre l'opinion de Lermoyez.

M. expose la symptomatologie classique, et les moyens de diagnostic, puis le traitement qui devra être d'abord localisé, puis suivi de traitement général.

L'opération devra avoir lieu sous anesthésie par le bromure d'éthyle.

Les soins consécutifs consisteront à prendre de la glace et à suivre une bonne hygiène.

Végétations adénoïdes et cornage laryngien, par E. Smith (*Lancet*, 19 mars 1898).

Il y a quelque temps l'auteur exprimait l'opinion que le cornage laryngé, ainsi que beaucoup d'autres phénomènes nerveux du jeune âge, était parfois causé par l'irritation des végétations adénoïdes et disparaissait à la suite de leur abblation. A cette époque, S. n'appuyait son dire que sur des suppositions, mais actuellement il a observé un cas de cornage très marqué d'origine congénitale qui cessa peu de jours après l'extraction des végétations.

Enfant d'un mois reçu à l'hôpital pour du cornage laryngien. Depuis la naissance la respiration est bruyante et parfois elle est si embarrassée que l'on craint pour la vie du bébé. Cornage continuel. Quelquefois, surtout après avoir mangé ou pendant la nuit, la respiration devient sifflante. Pendant les crises, la face est livide, la paroi thoracique s'affaisse et l'enfant semble manquer d'air. Après un intervalle variant de vingt minutes à une heure, la dyspnée diminue progressivement et le malade revient à l'état normal. Mais, dans les intervalles de tranquillité relative il se produit un enfoncement prononcé des côtes inférieures et de l'épigastre, et tous les espaces intercostaux sont contractés. Le cornage consiste en un croassement, prolongement très bruyant

lors de l'inspiration, et moins distinct pendant l'expiration. Il ne cesse pas durant le sommeil. Quelquefois l'enfant tousse, mais la toux n'offre pas de caractère nettement laryngé, et les cris sont clairs et naturels. A l'auscultation on vit que le murmure respiratoire était égal des deux côtés. On perçoit quelques râles isolés. Au cours des accès de dyspnée, la lividité et l'angoisse étaient si grandes qu'on pensa à avoir sous la main des instruments pour pratiquer la trachéotomie. La température demeura normale. Par l'examen digital de la gorge on reconnut l'existence de nombreuses petites végétations dans le pharynx nasal. On n'essaya pas de les retirer à ce moment, mais on injecta deux fois par jour dans les narines une solution de résorcine à 2 % pour enrayer le catarrhe rétro-nasal. Au bout de quelques semaines, la toux ayant cessé la mère reprit son enfant mais à la condition de le ramener à l'hôpital si les accidents reparaissaient.

Trois mois après le malade fut rapporté à l'hôpital dans d'assez mauvaises conditions ; les chairs étaient molles et il digérait mal. Ablation des végétations sous le chloroforme. Au cours de l'anesthésie on remarqua que la dyspnée cessait et que la respiration était parfaitement naturelle. Quelques jours après l'opération on examina le larynx : l'épiglotte était fortement repliée sur elle-même de manière que les surfaces latérales postérieures étaient presque complètement opposées. Sa coloration était pâle et elle était un peu plus épaisse que d'habitude. Durant l'examen les replis ary-épiglottes étaient tendus ; ils étaient amincis et raccourcis, se rapprochant de cartilages aryténoïdes et rétrécissant l'orifice laryngien supérieur. Seulement une petite partie des extrémités postérieures des cordes vocales était visible ; les cordes avaient une apparence saine.

Pas de suffocations après l'intervention ; le cornage disparut jusqu'à se faire remarquer seulement quand l'enfant inspirait profondément ou criait.

Dans ce cas intéressant la relation entre le croassement respiratoire et l'état du pharynx ne fait aucun doute. Le cornage a duré trois mois nuit et jour sans amélioration ; les crises de dyspnée aiguë au lieu de s'amender se sont aggravées. Les moyens ordinaires de traitement ont échoué. Sitôt l'ablation des végétations le tableau changea. L'enfant dormit sans se réveiller. En quelques jours le bruit diminua ; au bout d'une quinzaine on ne percevait plus que la respiration ordinaire et deux jours plus tard le malade était absolument guéri. Ce n'était pas une malformation congénitale comme celle décrite par Lees puis-

que la dimension et le développement du larynx étaient normaux. Le cornage ne peut non plus être attribué à un relâchement du tissu ainsi que le croient Sutherland et L. Lack ; Mac Ilraith a remarqué que les replis ary-épiglottiques étaient tendus tout le temps que dura l'examen laryngoscopique. Le fait que le cornage s'arrêta tandis que le malade était sous l'influence du chloroforme démontre que le spasme déterminait le croassement. John Thomson trouve que le spasme respiratoire est fréquent dans ces cas, et l'attribue à la coordination imparfaite des muscles respiratoires. G. Smith inclinait à se ranger à l'explication de Robertson suivant lequel le trouble consiste en une paralysie postérieure due à un défaut d'innervation de ces muscles par un excès de stimulation du noyau accessoire, mais Smith est convaincu maintenant que la paralysie musculaire n'est pas un élément de trouble indispensable. Il se peut que le mécanisme du bruit diffère selon les cas. Chez l'enfant en question, le cornage est attribué à une contraction spasmodique des replis ary-épiglottiques ; due, croit-on. à l'irritation provoquée par les végétations adénoïdes. L'auteur est d'avis que les végétations et le catarrhe rétro-nasal qui les accompagne presque toujours causent souvent le cornage et même la laryngite striduleuse. Peu importe que les végétations soient plus ou moins développées. On remarque souvent chez des enfants plus âgés que la gêne causée par les végétations est hors de proportion avec le développement de l'hypertrophie adénoïdienne. La raison en est que l'irritation nerveuse est assez fréquemment la conséquence sinon des tumeurs, du moins du catarrhe post-nasal qui l'accompagne presque infailliblement ; parfois en améliorant le catarrhe on enraye les accidents nerveux, tandis que le développement des végétations n'est nullement entravé par le traitement. Chez notre malade, seule l'ablation des végétations fit cesser le cornage. SAINT-CLAIR-THOMSON

III. — *BOUCHE ET PHARYNX*

Pouvoir hystéro-claste du réflexe pharyngien, par CLOZIER (de Beauvais) (*Académie de médecine*, 27 octobre 1896).

L'auteur cherche à établir qu'une excitation mécanique de la portion laryngée du pharynx permet de juguler tout paroxysme hystérique, à tous les moments de la crise. Il en serait de même de la titillation de la muqueuse nasale, du pincement de la peau

ou d'une pression énergique sur un point quelconque des téguments. C'est là, si on peut ainsi dire, une généralisation de la pression ovarienne. G. LAURENS.

Leucoplasie linguale et épithélioma, par PILLIET (*Bull. de la Soc. Anat. de Paris*, fasc. 14, juin, juillet 1897).

Dans le cas actuel, les recherches histologiques de P. semblent indiquer qu'il s'agit bien là d'un épithéliome au début à point de départ papillaire. A. G.

Tumeur mixte du voile du palais, par MAUCLAIRE et A. DURRIEUX (*Bull. de la Soc. Anat. de Paris*, fasc. 14, juin, juillet 1897).

Depuis vingt ans, le malade était porteur, à gauche du voile, d'une petite tumeur qu'il avait aperçue fortuitement en regardant le fond de sa gorge. Jamais de douleur, ni de troubles fonctionnels ou vocaux. La tumeur est grosse comme une cerise, cylindrique, allongée dans le sens transversal et empiète sur la voûte palatine. La muqueuse est normale et glisse facilement sur les tissus sous-jacents; sa consistance est dure, peu mobilisable. Ni ganglions, ni déformations.

Opération facile sans hémorrhagie.

Réunion par première intention. Le malade partit guéri.

L'examen histologique montre que la tumeur est formée de masses épithéliales séparées par du tissu fibreux, formé de cellules à gros noyaux, à forme polygonale. Certains lobules de la tumeur sont pleins, d'autres présentent des zones de dégénérescence muqueuse. Dans certaines parties, on voit des figures arrondies, réfringentes ressemblant à des globes épidermiques, mais sans kératinisation, ayant plutôt l'aspect de la dégénérescence muqueuse des cellules. D'autres points sont creusés de vraies cavités kystiques, tapissées d'un épithélium bourgeonnant. Le stroma de la tumeur est constitué par un tissu conjonctif lâche. En somme, il s'agit, dans ce cas, d'un épithéliome à stroma fibro-muqueux.

A. G.

IV. — *LARYNX ET TRACHÉE*

Sur l'aphonie toxique, par ERNST STUFFER (*Archiv. f. laryngologie*, Bd. VI, Heft. 3, p. 450).

Très long mémoire, résumant tout ce que nous savons sur les troubles de la voix provoqués par les différents poisons. Pour ser-

vir de base aux recherches bibliographiques, nous croyons utile de donner la liste complète des poisons envisagés.

a) Acide sulfurique, acide sulfureux, acide nitrique, acide chlorhydrique, chlore, brome, iode, potasse et soude caustiques, ammoniaque; solution d'hypochlorite de soude, acide carbonique, phosphore, arsenic, plomb, mercure, antimoine, cuivre, zinc, baryum, salpêtre, chlorate de potasse, acide cyanhydrique, bichlorure de méthyline, chloroforme, hydrate de chloral, alcool, acide oxalique, acide phénique, salicylate de soude, antipyrine; *b*) violette odorante, belladone, datura d'homonium, jusquiame noire et blanche, pommes de terre, opium et morphine, cocaïne, chanvre indien, curare, physostigma venenosum, tathyrus, veratrum altrum, quinquina, phytolacca decandra, daphne mezerium, daphné launola, coriaria myrtifolia; *c*) amanita phalloides, ustilego hypudiles, seigle ergoté — tuberculine; — *d*) poison des saucisses, poison de la viande, des poissons; *e*) piqûres d'abeilles, de serpent, de mouches d'Espagne, de lyttavesicatoria

PAUL TISSIER.

Aphonie atonique, par M. Wallace (*Lancet*, 30 octobre 1897).

La valeur de cet article est notablement amoindrie par l'absence de tout examen laryngoscopique. Il s'agissait sans doute d'un cas de mutisme hystérique observé chez un adulte du sexe masculin.

SAINT-CLAIR THOMSON.

Laryngite varicelleuse. Autopsie, par G. H. Roger et R. Bayeux (*Bull. de la Soc. anat. de Paris*, fasc. 9, avril 1897).

Dans le cours d'une varicelle, un enfant de 16 mois, rachitique, est pris de troubles laryngés qui nécessitent le tubage, sans qu'aucune fausse membrane soit apparue dans la gorge. L'enfant succomba très rapidement, et voici les lésions principales trouvées dans le larynx.

Epiglotte globuleuse, infiltrée, dure; corde vocale inférieure tuméfiée, de couleur gris jaunâtre, friable. Sur la corde vocale gauche, à 1 millimètre en avant du tubercule vocal de l'aryténoïde, une érosion cratériforme ovoïde, intéressant toute la muqueuse.

Le lambeau de pharynx, enlevé avec le larynx, porte au niveau de la gouttière des liquides, du côté gauche, un élément varicelleux absolument caractéristique.

Dans les cultures, pas de bacilles de Loeffler, pas de streptocoques, ni de staphylocoques, mais uniquement quelques coccis discrets et sans aucun caractère spécifique. A. G.

Traitement de la tuberculose laryngée par les injections sous-muqueuses de gaïacol, par J. Douglas (*Lancet*, 25 décembre 1897).

Lavage soigneux du larynx par des pulvérisations antiseptiques et par l'emploi d'une mixture de gaïacol et de paroleine. Ensuite on cocaïnise le larynx et à l'aide du miroir on injecte du gaïacol pur dans la région laryngienne affectée. Cette injection est pratiquée avec une seringue spéciale dont la reproduction figure dans l'article original. SAINT-CLAIR THOMSON.

Sur un cas de tumeur épineuse du larynx, par E. Marchiafava (de Rome) (*Archivio ital. di ot. rin. e laring.*, février 1897).

Cette observation concerne un homme de 40 ans, admis le 20 juin 1895 à l'hôpital, présentant tous les symptômes d'une asphyxie menaçante. La mort survint du reste au bout de quarante minutes.

Autopsie. Rien de bien particulier dans les différents organes excepté dans le larynx. On y trouve une tumeur implantée sur la corde vocale droite obstruant la glotte.

La base de cette tumeur s'étend sur toute la longueur de la corde. De cette base partent de nombreux prolongements digitiformes jaunâtres terminés en pointe.

L'examen microscopique montra qu'il s'agissait d'une production essentiellement épithéliale avec hyperplasie des cellules épithéliales et hyperkératose des cellules des prolongements.

L'auteur ne croit pas que l'on puisse considérer cette tumeur comme un papillome.

Il n'a trouvé qu'une observation publiée par Züttingen (*in Wiener med. Woch.*, 1891) analogue, et encore, la description histologique qui y est consignée diffère sur plusieurs points de celle de la tumeur en question.

Pour différentier cette tumeur, il propose de lui donner le nom de Verrue *épineuse*. H. DU F.

Un cas de gros myxome du larynx avec quelques considérations spéciales sur la genèse, le développement et la métamorphose des tumeurs, par P. Masucci (*Archivio ital. di otol. rin. e laring.*, 1897, nº 1-3).

Dans cette observation, il s'agit d'un homme de 46 ans, chez le-

quel existait une tumeur implantée sur l'apophyse vocale droite, et qui s'enfonçait dans la région sous-glottique. L'auteur en fit l'ablation, mais il en resta un fragment qu'il ne put enlever, le malade s'y étant refusé.

L'examen microscopique montra qu'il s'agissait d'un fibrome.

Quelques mois plus tard, le malade revint parce que les troubles respiratoires étaient survenus de nouveau.

Le laryngoscope permet de voir une nouvelle tumeur à la place de la première.

Nouvelle ablation.

Au microscope on trouve que cette seconde tumeur est du myxome pur.

L'auteur discute ensuite longuement la question de la transformation des tumeurs et analyse et critique les travanx les plus récents à ce sujet.

Il conclut en admettant comme probable que le myxome soit développé sur un reste de fibrome. H. DU F.

V. — *ŒSOPHAGE, CORPS THYROIDE, COU, ETC.*

Cancer de l'œsophage ; présence d'un méso-azygos, circonscrivant un cul-de-sac pleural, par Prosper MERKLEN et CHIFOLIAU (*Bull. de la Soc. Anat. de Paris*, fasc. 14, juin, juillet 1897).

Le malade qui fait l'objet de cette communication a succombé à un cancer de l'œsophage compliqué d'une fistule œsphago-trachéale et d'une fistule œsophago-pulmonaire, ayant amené la gangrène pulmonaire. A. G.

Gros nodule épithéliomateux de la peau secondaire à un cancer de l'œsophage généralisé, par Ch. LÉVI (*Bull. de la Soc. Anat. de Paris*, fasc. 15, juillet 1897).

Le malade observé par l'auteur eut, tout d'abord, de la dysphagie qui disparut sous l'influence du régime pendant quelque temps ; l'affection récidiva peu après et le malade succomba.

A l'autopsie, on trouva une tumeur occupant le tiers inférieur de l'œsophage, presque jusqu'au cardia. Le rein droit présentait une tumeur cancéreuse, les ganglions de l'aine sont ramollis et suppurés.

Une tumeur que le malade avait au tiers inférieur de la jambe

offre un aspect blanchâtre ; on y trouve de petites hémorrhagies. Cette tumeur a la structure d'un épithélioma pavimenteux. La généralisation cancéreuse est très rare à la peau : quelques cas de ce genre ont été observés par Merklen, Charcot et Maunoury.

A. G.

Goître d'origine infectieuse, par P. Guéniot (*Bull. de la Soc. Anat. de Paris,* fasc. 14, juin, juillet 1897).

L'auteur fait observer que le malade dont il parle est particulièrement intéressant au point de vue de l'origine infectieuse de l'affection. C'est au cours d'une fièvre typhoïde qu'aurait éclaté cette tumeur dont la cause originelle est loin d'être fréquente.

A. G.

La chlorose thyroïdienne, par Capitan (Comptes-rendus hebd. des séances de la Soc. de Biol., page 1073, décembre 1897).

L'auteur pense, appuyé sur de nombreuses observations, que la chlorose serait souvent liée à la maladie de Basedow, ce serait, comme celle-ci, une forme d'intoxication thyroïdienne. En effet, chez des malades soignés inutilement depuis longtemps par les médications ordinaires de la chlorose, l'administration d'une solution iodo-iodurée assez forte amena souvent une amélioration rapide notable de tous les symptômes : il y a plus, si on administre exclusivement à ces malades des tablettes d'iodothyrine, on voit les phénomènes de chlorose s'amender de même que ceux de la maladie de Basedow et disparaître presque complètement au bout de quatre à cinq semaines de traitement.

Capitan a fait faire à un de ses élèves, le Dr Jeulain, une thèse sur ce sujet. A. G.

Maladie de Basedow. Examen histologique du corps thyroïde et du thymus, par M. Soupault (*Bull. de la Soc. Anat. de Paris,* fasc. 14, juin, juillet 1897).

Jeune fille de 18 ans, atteinte depuis huit mois du syndrome de Basedow, subit une thyroïdectomie partielle ; la mort survint le jour même de l'intervention par suite d'asphyxie aiguë.

A l'autopsie, l'examen du corps thyroïde dénote une hypergénèse et une hypertrophie du tissu glandulaire de l'organe. Les coupes offrent une ressemblance frappante avec les lésions initiales de certains épithéliomas. L'auteur croit qu'il s'agit, dans ce cas,

d'un poly-adénome thyroïdien. Les lésions rencontrées s'éloigneraient notablement comme caractère de la plupart de celles qui ont été décrites jusqu'ici, cela tiendrait probablement à ce que presque toujours les glandes thyroïdes ont été examinées à des périodes tardives de la maladie.

D'après l'avis de Greenfield, le tissu interstitiel se sclérose et étouffe l'élément glandulaire qui se modifie en formant des kystes.

Il est difficile de dire si cette lésion est primitive ou secondaire.

Le thymus, dans la maladie de Basedow, a été trouvé souvent hypertrophié, mais contrairement à la plupart des cas où la structure du thymus avait un aspect infantile, dans celui de Soupault, on trouve un tissu épithélial. L'auteur suppose que l'hypertrophie du thymus dans la maladie de Basedow est plutôt due à une reviviscence de la glande atrophiée qu'à sa croissance régulière et ininterrompue. A. G.

Sarcome plongeant du corps thyroïde; envahissement de la trachée; végétations intra-trachéales. Mort par infection pleuro-pulmonaire double, par Rabé (*Bull. de la Soc. Anat. de Paris*, fasc. 14, juin, juillet 1897).

Très longue description clinique et anatomo-pathologique d'un cas concernant un homme de 39 ans, qui succomba après un an de maladie à l'affection susdite qui avait nécessité une intervention chirurgicale en raison des crises de suffocation provoquées par la tumeur du corps thyroïde qui comprimait la trachée.

A. G.

Hypertrophie du thymus chez un enfant de 2 mois et demi. Mort en trois jours au milieu d'accidents dyspnéiques, par Rabé (*Bull. de la Soc. anatom. de Paris*, page 834, novembre-décembre 1897).

L'observation très longue de M. Rabé se rattache à un enfant de 2 mois et demi entré à la crèche de l'hôpital Necker pour des accidents digestifs qui avaient entraîné des symptômes rapidement graves. Au bout de quelques jours passés à l'hôpital, les troubles digestifs avaient disparu, mais brusquement l'enfant fut en proie à des accidents respiratoires très graves sans que la voix fût atteinte. L'examen des parties sus-laryngiennes ne démontra rien.

Après une dyspnée paroxystique, l'enfant succomba dans l'asphyxie.

A l'autopsie on trouva un thymus très hypertrophié, — 30 grammes au lieu de 7 à 8 — décrit minutieusement par l'auteur ; une congestion viscérale généralisée ; et à l'examen histologique du thymus une hypertrophie lobulaire très nette avec forte infiltration ; enfin, fait signalé par Pilliet, les corpuscules de Hassal étaient beaucoup moins nombreux et développés.

R. donne son cas comme typique de l'asthme thymique de Kopp. Hypertrophie du thymus et infection tels sont, dit-il, les deux facteurs étiologiques à invoquer pour expliquer cette mort.

A. G.

INDEX BIBLIOGRAPHIQUE

ANGLETERRE

Larynx et trachée

C. E. Sajous. Remarques générales sur l'espace intra-glottique et les sténoses (*Brit. lar. and rhin. and otol. ass.*, Londres, juillet 1895).

R. H. Woods. Un cas d'extirpation hémilatérale heureuse du larynx pour un cancer (*Brit. lar. rhin. and otol. ass.*, Londres, juillet 1895).

D. B. Delavan. Extirpation totale d'un larynx cancéreux exécutée avec succès. Préservation de la voix parlée (*Brit. lar. rhin. and otol. ass.*, Londres, juillet 1895).

A. Hodgkinson. Fonction des ventricules laryngiens et des bandes ventriculaires (*Brit. med. journ.*, 26 octobre 1895).

A. Bronner. Quelques cas d'affections laryngées et bronchiques traités par des injections intra laryngiennes (*Brit. med. journ.*, 26 octobre 1895).

F. de Santi. Opération de la thyrotomie, avec de brèves remarques sur les cas opérés à l'hôpital Saint-Barthélémy durant ces 15 dernières années (*Brit. med. journ.*, 26 octobre 1895).

F. Potter. Syphilis tertiaire du larynx et du nez (Comptes rendus de la Soc. lar. de Londres, 9 octobre 1895).

C. J. Symonds. Extirpation de la corde vocale gauche dans un cas de sténose cicatricielle (Comptes rendus de la Soc. lar. de Londres, 9 octobre 1895).

Kanthack. I. Cancer du larynx. — II. Hyperplasie diffuse papillomateuse de la muqueuse laryngée chez un enfant. — III. Nécrose et ulcération épiglottique au cours de la fièvre typhoïde (Comptes rendus de la Soc. lar. de Londres, 9 octobre 1895).

Pharynx et varia.

B. Murdoch. Hyperkératose des papilles filiformes de la langue (*Med. chir. Soc. of Edinburgh*, 6 juin ; in *Edinburgh med. Journ.*, septembre 1894).

E. Seaton. Rapport sur l'état actuel de nos connaissances relatives à l'étiologie et à la prophylaxie de la diphthérie (*Brit. med. journ.*, 15 septembre 1894).

P. Watson Williams. Fièvre typhoïde d'un type particulièrement virulent communiquée par la respiration (*Brit. med. ass.*; in *Journ. of lar. rhin. and otol.*, octobre 1894).

J. G. Targett. Tumeur polypoïde de l'œsophage (*Pathol. Soc. of London*, 16 octobre; in *Brit. med. journ.*, 20 octobre 1894).

Kendal Franks. Un cas de sténose simple de l'œsophage traité par l'œsophagectomie (*Brit. med. journ.*, 3 novembre 1894).

W. Downie. Un cas de mycosis tonsillaire bénin (*Glasgow med. journ.*, novembre 1894).

Cresswell-Baber. Adénome de la langue (Comptes rendus de la Soc. de lar. de Londres, séance du 10 octobre 1894).

R. Lake. Mycosis tonsillaire (Comptes rendus de la Soc. de lar. de Londres, séance du 10 octobre 1894).

Scanes-Spicer. Tumeur de l'amygdale récidivante (Comptes rendus de la Soc. de lar. de Londres, séancé du 10 octobre 1894).

E. W. Goodall. Perforation du voile du palais dans la scarlatine (*Pathol. Soc. of London*. 6 novembre; in *Brit. med. journ.*, 10 novembre 1894).

W. H. Park et **A. S. Beebe.** Diphthérie et pseudo-diphthérie (*Journ. of lar. rhin. and otol.*, novembre 1894).

Garrod. Le traitement thyroïdien du crétinisme (*Med. Soc. of London*, 12 novembre; in *Brit. med. journ.*, 17 novembre 1894).

D'Arcy Power. Hémorrhagie grave à la suite de l'opération de la fente palatine (*Brit. med. journ.*, 24 novembre 1894).

Moritz. Traitement des tumeurs malignes par la pyoctanine (*Manchester med. Soc.*, 7 novembre; in *Brit. med. journ.*, 24 novembre 1894).

W. T. Thomas. Kyste de la glande thyroïde; ablation; guérison (*Brit. med. journ.*, 1er décembre 1894).

C. G. Mc Ilraith. Notes sur un cas de glande thyroïde accessoire pénétrant dans la bronche (*Brit. med. journ.*, 1er décembre 1894).

G. S. Middleton. Un cas de myxœdème traité avec succès par la glande thyroïde; récidive après la cessation du traitement et mort par tumeur du médiastin (*Glasgow med. Journ.*, décembre 1894).

A. A. Bowlby. Affection tuberculeuse du voile du palais, du larynx, du pharynx et des poumons (Comptes rendus de la Soc. lar. de Londres, 14 novembre 1894).

J. Donelan. Lymphadénome avec obstruction de la respiration (Comptes rendus de la Soc. lar. de Londres, 14 novembre 1894).

W. R. H. Stewart. Fistule congénitale du cou (Comptes rendus de la Soc. lar. de Londres, 14 novembre 1894).

C. A. Parker. Affection linguale (Comptes-rendus de la Soc. lar de Londres, 14 novembre 1894).

T. Harris. Bouche sèche ou xérostomie (*Clin. Soc. of Manchester*, 20 novembre; in *Brit. med. journ.*, 8 décembre 1894).

P. S. Abraham. Traitement thyroïdien des affections cutanées (*Hunterian Soc.*, 28 novembre; in *Brit. med. journ.*, 15 décembre 1894).

Jordan. Diphthérie (*Manchester med. Soc.*, 5 décembre ; *Brit. med. journ.*, 15 décembre 1894).

Lennox Browne. Malformation du pharynx (*Brit. lar. and rhin. ass.*, 12 octobre ; in *Journ. of lar. rhin. and otol.*, décembre 1894).

Wyatt Wingrave. Cas de fistule cervicale communiquant avec le pharynx (*Brit. lar. and rhin. ass.*, 12 octobre ; in *Journ. of lar. rhin. and otol.*, décembre 1894).

J. W. Washbourn. E. W. Goodall [et **A. G. Card.** Série de 80 cas traités par l'antitoxine diphthérique avec observations bactériologiques (*Brit. med. journ.*, 22 décembre 1894).

S. G. Shattock. Tumeur palatine (*Pathol. Soc. of London*, 18 décembre ; in *Brit. med. journ.*, 22 décembre 1894).

F. Semon. Les névroses sensorielles de la gorge à la période climatérique (*Brit. med. journ.*, 5 janvier 1895).

G. Lund. Kyste thyroïdien (*Clin. soc of Manchester*, 18 décembre ; in *Brit. med. journ.*, 5 janvier 1895).

J. Macintyre. Diphthérie et autres inflammations aiguës du nez et de la gorge avec considérations spéciales sur les nouvelles méthodes de diagnostic et de traitement (*Glasgow med. journ.*, janvier 1895).

E. A. Schaefer. Persistance du bacille de Loeffler après la guérison de la diphthérie (*Brit. med. journ.*, 12 janvier 1895).

J. Mount-Bleyer. Le phonographe ; son importance physiologique, physique et clinique (*Journ. of. lar. rhin. and otol.*, janvier 1895).

J. W. Washbourn et **E. O. Hopwood.** Observations démontrant l'importance de l'examen du bacille diphthéritique (*Brit. med. journ.*, 19 janvier 1895).

D. Wallace. Notes sur un cas particulier de rétrécissement de l'œsophage (*Edinburgh med journ.*, février 1895).

F D. Boyd Diphthérie traitée par la trachéotomie et l'antitoxine (*Med. chir. soc. of Edinburgh*, 5 décembre 1894 ; in *Edinburgh med. journ.*, février 1895).

Rollestone. Bourse pharyngée (*Lancet*, 22 décembre 1894).

Pasteur. Paralysie respiratoire associée aux troubles cardio-pulmonaires dans la paralysie diphthéritique (*Clin. soc. of London*, 25 janvier ; in *Brit. med. journ.*, 2 février 1895).

J. C. Howie. Dentier enclavé dans l'œsophage, extrait au moyen d'un instrument recourbé (*Glasgow med. journ.* février 1895).

E. Law. Tuméfaction œdémateuse du palais et du pharynx (Comptes rendus de la Soc. lar. de Londres, 9 janvier 1895).

F. Semon. Lupus du pharynx et du larynx (Comptes rendus de la Soc. lar. de Londres, 9 janvier 1895).

Butlin. Tumeur du dos de la langue. Opération en juin 1889 (Comptes rendus de la Soc. de lar. de Londres, 9 janvier 1895).

D. J. Hamilton. Une méthode facile pour prendre et envoyer les membranes diphthéritiques à examiner (*Brit. med. journ.*, 9 février 1895).

J. Bark. Ouvre-bouche perfectionné (*Journ. of lar. rhin. and otol.*, février 1895).

D. Owen. Nouvelles notes sur le traitement d'un cas de goître exophthalmique (*Brit. med. journ.*, 16 février 1895).

A. Wilson. Psoriasis général traité par l'extrait thyroïdien (*Clin. soc. of London*, 8 février ; in *Brit. med. journ.*, 16 février 1895).

Battle. Sténose syphilitique du pharynx (*Clin. soc. of London*, 8 février ; in *Brit. med. journ.*, 16 février 1895).

R. Martin. Traité pratique de la diphthérie et son traitement (*Baillière, Tindall and Cox*, Londres, 1895).

Lennox Browne. Diphthérie. Traitement (*Med. press and circular*, 13 février 1895).

G. Buchanan. Extirpation de la langue pour cancer. Etat du malade trente ans après (*Edinburgh med. journ.*, mars 1895).

E. L. Marsh. Notes sur des cas de diphthérie traités par l'antitoxine (*Glasgow med. jonrn.*, mars 1895).

F. Semon. Corps étrangers des voies aériennes et alimentaires (Comptes rendus de la Soc. de lar. de Londres, 12 décembre 1894).

W. G. Spencer. Fibrose thyroïdienne : thyroïdectomie partielle, trachéotomie et dilatation de la trachée sténosée (Comptes rendus de la Soc. de lar. de Londres, 12 décembre 1894).

P. Mc Bride. Angiome veineux du pharynx (Comptes rendus de la Soc. de lar. de Londres, 12 décembre 1894).

F. Semon. Un cas de diagnostic hésitant entre la tuberculose maligne ou syphilitique (Comptes rendus de la Soc. lar. de Londres, 13 février 1895).

J. Terry. Affections de la gorge dans l'influenza (*Brit. med. journ.*, 9 mars 1895).

B. Hunt, J. A. Hayward, C. P. White et **A. A. Kanthack.** Pathologie de la diphthérie (*Pathol. soc. of London*, 5 mars ; in *Brit. med. journ.*, 9 mars 1895).

E. W. Goodall. Un cas de diphthérie trachéale (*Clin. soc. of London*, 1er mars ; in *Brit. med. journ.*, 9 mars 1895)

Latham. Traitement de la diphthérie par l'antitoxine (*Cambridge med. soc*, 1er février ; in *Brit. med. journ.*, 9 mars 1895).

R. Hamilton. Observations de cas de diphthérie traités par l'antitoxine (*Brit. med. journ.*, 9 mars 1895).

J. Robertson. Valeur de l'examen bactériologique de la gorge dans les cas douteux de diphthérie (*Brit. med. journ.*, 9 mars 1895).

W. T. B. Donnelly et **E. J. Mc C. Morris.** Affections de la gorge dans l'influenza (*Brit. med. journ.*, 16 mars 1895).

H. Mygind. Thyroïdite aiguë simple (*Journ. of lar. rhin. and otol.*, mars 1895).

Wolfenden. Malformations curieuses du pharynx (*Brit. lar. and rhin. ass.* ; in *Journ of lar. rhin. and otol.*, mars 1895).

P. Jakins. Un cas de phthisie pulmonaire compliquée d'épithélioma du pharynx chez une femme de 33 ans (*Brit. lar. and rhin. ass.* ; in *Journ. of lar. rhin. and otol.*, mars 1895).

H. B. Hewetson. Un nouveau porte-éponges pour les opérations sur le pharynx et la gorge (*Brit. med. journ.*, 23 mars 1895).

H. Austen et **G. Cogill.** Notes sur 58 cas de diphthérie hémorrhagique (*Brit. med. journ.*, 30 mars 1895).

M. Elder. Un cas de myxœdème traité par l'extrait thyroïdien (*Brit. med. journ.*, 30 mars 1895).

NOUVELLES

Ainsi que nous l'avons déjà annoncé, la 2e session du Congrès périodique de *gynécologie, obstétrique* et *pédiatrie* se tiendra le 8 octobre, à Marseille.

Parmi les communications annoncées à la dernière section, nous relevons :

Thomas. Ozène et électrolyse cuprique chez l'enfant. — Jacques. De l'intubation du larynx dans la clientèle privée. — Poggi. Des associations microbiennes dans la diphthérie.

Dans une réunion tenue le 12 août dernier, le comité d'organisation du 2e *Congrès espagnol d'oto-rhino-laryngologie* qui devait s'ouvrir, à Barcelone, à la fin de septembre, a décidé que, vu les circonstances pénibles que traverse la nation espagnole, il y avait lieu de reporter au printemps de 1899 la réunion du Congrès. La date exacte sera annoncée ultérieurement.

Les adhésions continueront à être reçues par le Dr J. A. Masip, *secrétaire-général*, ou le Dr J. Roquer Casadesus, *président*, 1 As alto, Barcelone.

Les membres ayant adhéré jusqu'ici au Congrès sont : Ad. Alvarez (Valladolid), J. Alvarez (Palma de Mallorca), A. Arocena, J. Calleja, C. Compaired, L. Carralero, R. Forns, B. Gonzalez Alvarez, Gonzalez Campo, V. Llorente, M. Martinez Pacheco, E. Perez Moreno, E. Uruñuela (Madrid), D. Arrese (Bilbao), G. Baldó, L. Barraquer, F. Berini, P. Borras, R. Botey, S. Bruguere, J. Coll y Bofill, P. Esquerdo, M. A. Fargas, A. de Martin, J. Mascaró y Capella, J. Mascaró é Itern, J. A. Masip, A. Presta, A. Raventós, S. Recasens, B. Robert, J. Roquer Casadesus, F. de Sojo, L. Suñe y Molist, P. Torres y Pascual, P. Verdos (Barcelone), P. Barberà, P. Casanova, T. Ferrer, J. Perez Fuster, R. Vilar (Valence), R. Castañeda (Saint-Sébastien), J. Echenique (Victoria), P. L. Pelaez (Grenade), J Portela (Cadix), J. L. Royo Galindo (Saragosse), M. Vior (Rivadeo).

Les rapports ont été distribués ainsi qu'il suit :

I. Que peut-on espérer de l'électrothérapie dans les affections labyrinthiques ? (Barraquer et Suñe).

II. Traitement chirurgical des complications cérébrales d'origine otitique (Forns et Compaired).

III. Diagnostic et traitement du cancer laryngien incipient (Uruñuela et Roquer).

IV. Résultat du traitement chirurgical de la tuberculose laryngée (Sota et Botey).

V. Les pharyngites diathésiques existent-elles ? (Sojo et Verdos).

VI. Traitement des sinusites frontales (Esquerdo et Pelaez).

Le *British médical Journal* annonce que le monument élevé par souscription à Wilhelm Meyer est terminé ; il consiste en un buste plus grand que nature sur un piédestal d'Hermès, en avant, la déesse de la médecine tend une palme au médecin danois. L'inauguration aura lieu à Copenhague, à la fin d'octobre. A cette occasion, sir Félix Semon prononcera un discours et remettra le monument à la municipalité.

Notre collaborateur, le Dr R. Etiévant, a été nommé chef de clinique ophthalmologique à la Faculté de médecine de Lyon.

Nous lisons dans la *Oto-rino laringologia española* que les spécialistes suivants figurent dans le Comité espagnol de Propagande du

Congrès international de médecine, qui se tiendra en 1900, à Paris : F. Guxmann, L. Barajas, A. Enriguez, J. Robert, J. Cisneros, E. Uruñuela et R Forns (de Madrid).

Les questions mises à l'ordre du jour de la prochaine séance de la *Société belge d'otologie et laryngologie* sont :

1° Importance de l'examen ophthalmoscopique dans les affections suppuratives de l'oreille ; *Rapporteur :* E. Delstanche ;

2° Pathogénie et traitement de la furonculose de l'oreille ; *Rapporteurs :* Delsaux et Buys.

On lit dans le *New-York medical Record* que la *Société allemande d'otologie* a tenu sa session annuelle à Würzbourg, sous la présidence du Prof. Bezold, de Munich, les 31 mai, 1 et 2 juin derniers. Quatre-vingt-cinq spécialistes, parmi lesquels six japonais assistaient à la réunion. On décida l'érection d'un monument au Prof. v. Tröltsch, qui enseigna à l'Université de Wurzbourg depuis 1864 jusqu'à sa mort, survenue en 1890. La prochaine session se réunira à Hambourg.

Les Drs C. Heath, H. Tilley, St-Clair Thomson, F. Powell ont été attachés à l'hôpital pour les maladies de la gorge de Golden Square, à Londres.

Le Dr E. Bloch, privat-docent a été nommé professeur extraordinaire d'otologie, à Fribourg.

Les Drs G. Krepuska et C. Morelli ont été nommés docents à l'Université de Budapest, le premier pour l'otologie, et le second pour la laryngo-rhinologie.

La 70e réunion des *Naturalistes et médecins allemands* a eu lieu, à Dusseldorff, du 19 au 24 septembre.

Nous donnons les titres des communications intéressant les lecteurs des *Annales*.

Section d'otologie

Flatau (Berlin). La résection du cornet inférieur. — Jansen (Berlin). Nouvelle communication sur le traitement des suppurations labyrinthiques. — A. Hartmann (Berlin). L'anatomie du canal naso-frontal avec présentation de sinus frontaux sans canal frontal. Projection avec la lumière éthylique. — Hansberg (Dortmund). Sur les abcès otitiques du cervelet. — Keimer (Dusseldorf). Opération radicale avec résection du cartilage et plastique du conduit auditif. — Kirchner (Würzbourg). Communications pathologiques. — Reinhard (Duisbourg) Transplantation de Thiersch après l'ouverture mastoïdienne radicale. — Siebenmann (Bâle). I. Un cas d'ossification spongieuse localisée multiple des deux labyrinthes offrant l'apparence clinique de la surdité nerveuse. — II. Modification du procédé de Körner pour l'opération du cholestéatome.

Section de laryngologie

Bayer (Bruxelles). Sur la difficulté de la respiration. — Denker (Hagen). Opération des végétations adénoïdes. — Fink (Hambourg). Traitement du coryza nerveux. — Fraenkel (Berlin). Communication. — Gutzmann (Berlin). Mouvement normal du voile palatin en parlant. — Heymann (Berlin). Contribution à l'histoire de la rhinologie. — Hopmann (Cologne). Etiologie des affections nasales. — Jürgens (Dusseldorf). Corps étranger des voies aériennes. — Keimer (Dusseldorf) Deux cas de cancer avec syphilis du larynx. — Killian (Fribourg). Communication. — Krause (Berlin). Communication. — Linkenheld (Ems). Vertige laryngé. — Suchannek (Zürich). Modifications successives dans la sphère olfactive.

— Reinhard (Deusbourg). Empyème traumatique du sinus maxillaire. — Reuter. (Ems). Olfactomètre destiné à un but clinique. — Rothermund (Dresde). Physiologie et pathologie de la mue vocale. — Schmidt (Dusserdorf). Traitement des rétrécissements du nez dus à des anomalies du souglotte nasal cartilagineux et osseux. — Schmidt (Francfort s/M.). Sur l'anévrisme de l'aorte. — Schmithuysen (Aix-la Chapelle). I. Opération non sanglante des polypes naso-pharyngiens. — I. Curabilité de la phtisie laryngée. — Schroetter (Vienne). I. Sclérome de la trachée. — II. Laryngocèle ventriculaire interne. — Seifert (Wurzbourg). Leucoplasie buccale. — Siebenmann (Bâle). Sur les dimensions des fosses nasales et du palais dans les diverses formes du crâne.

Le *Languedoc médico-chirurgical* annonce que dix-sept confrères ont accepté, en principe, de faire partie de la future Société d'ophthalmologie et de laryngologie du sud-ouest; ils seront convoqués à Toulouse au mois d'octobre pour adopter des statuts.

Vin de Chassaing (Pepsine et diastase) Rapport favorable de l'Académie de médecine, mars 1864. Contre les affections des voies digestives.

Bromure de potassium granulé de Falières. Approbation de l'Académie de médecine, 1871. Contre les affections du système nerveux. Le flacon de 75 grammes est accompagné d'une cuillère mesurant 50 centigrammes.

Phosphatine Falières. Aliment très agréable, permettant, chez les jeunes enfants surtout, l'administration facile du phosphate bicalcique assimilable. Une cuillerée à bouche contient 25 centigrammes de phosphate.

Poudre laxative de Vichy. (Poudre de séné composée). Une cuillerée à café délayée dans un peu d'eau, le soir en se couchant. Excellent remède contre la constipation.

L'Eau de la Bourboule est éminemment reconstituante. Elle réussit dans tous les cas de bronchite chronique. En outre, les maladies de la peau cèdent à son usage en boisson, surtout si l'on y joint les compresses ou les lotions continuées avec persévérance.

Grains de Cèber. Poudre Manuel. Granules ferro-sulfureux Thomas.

L'eau de Gubler, Chatel-Guyon, tonique et laxative, relève les fonctions de l'estomac et de l'intestin.

Champagne eupeptique de Choubry. Dyspepsie et vomissements post-opératoires.

Sirops Laroze iodurés. Sont seuls bien supportés par l'estomac les iodures Laroze chimiquement purs à base de potassium, sodium, strontium et fer associés au sirop Laroze d'écorces d'oranges amères.

Sirops Laroze bromurés. Sont seuls bien tolérés les bromures Laroze chimiquement purs à base de potassium, sodium, strontium et le Polybromure associés au sirop Laroze d'écorces d'oranges amères.

OUVRAGES ENVOYÉS AUX *ANNALES*

Sindrome cerebellare in ascesso cerebrale otitico (Syndrôme cérébelleux dans un abcès cérébral otitique), par C. Poli (Extrait de la *Clinica med.*, n° 7, 1898).

Remarks anent some facts not alluded to in tesct books on laryngology (Remarques sur certains faits non cités dans les manuels de laryngologie), par W. P. Porcher (Charleston, 1898).

I. Demonstration von Präparaten (Présentation de pièces). — II. Mitteilung seltener Fälle (Observations rares), par J. Habermann (Extrait des *Verhandl. der deuts. otol. Gesells.*, Würzburg, 27-28 mai 1898).

Ueber die Affectioner der Epiglottis bei Typhus abdominalis (Sur les affections de l'épiglotte dans le typhus abdominal), par G. Kobler (Tiré à part du *Jahrb. des bosn. herceg. Landesspitales in Sarajevo*, Vienne, 1898).

I. Ueber directe Bronchoskopie (Sur la bronchoscopie directe). — II. Ueber comunicirende Stirnhœhlen (Sur les sinus frontaux communicants), par G. Killian (Tirés à part de la *Münch. med. Wooh*, nos 27 et 35, 1898).

Handbuch der Laryngologie und Rhinologie (Manuel de laryngologie et rhinologie de P. Heymann (Livraisons 25 et 26, A Hölder, éditeur, Vienne, 1898).

Bulletin de la Société belge d'otologie, de laryngologie et de rhinologie, publié par Boland, Delsaux et Hennebert (3e année, H. Lamertin, éditeur, Bruxelles, 1898).

Contribución al estudio del estado actual del tratamiento quirurgico como medio de mejorar la audición en las otitis medias cronicas secas (Contribution à l'étude de l'état actuel du traitement chirurgical comme moyen d'améliorer l'audition dans les otites moyennes chroniques sèches), par R. Castañeda (Extrait de la *Oto-rino-laryng española*, 1898).

Des douches pharyngiennes, par L. Leriche (Eaux Bonnes et Eaux Chaudes, août 1898).

De l'occlusion membraneuse de la trachée, par F. Roubaud (Broch. de 60 p. Impr. Firmin et Montane, Montpellier, 1898).

Sitzungs-Berichte der Gesellschaft der Ungarischen Ohren und Kehlkopfärzte (Comptes-rendus des séances de la Société Hongroise d'oto-laryngologie) (fasc. 3 et 4, Budapest, 1898).

Sindromi otstiche uditivo vertiginose nei tumori dell encefalo e loro importanza diagnostica (Syndrômes otitiques, auditifs, vertigineux, dans les tumeurs de l'encéphale et leur importance diagnostique), par V. Cozzolino (Extrait de la *Riforma méd.*, août 1898).

Sirop et Pâte Berthé à la *codeine*. — Calmants pectoraux et somnifères très efficaces contre toutes les souffrances des femmes et des enfants.

Le Gérant : G. Masson.

SAINT-AMAND (CHER). — IMPRIMERIE DESTENAY, BUSSIÈRE FRÈRES.

Tome XXIV. — N° 11. — Novembre 1898.

MÉMOIRES ORIGINAUX

I

DE L'ÉLECTROLYSE INTERSTITIELLE CUPRIQUE DANS L'OZÈNE

PAR

A. GOUGUENHEIM et **E. LOMBARD**
Médecin de l'Hôpital Lariboisière — Interne des Hôpitaux

(Travail de la clinique oto-laryngologique de l'Hôpital Lariboisière).

I

Déjà introduite dans la thérapeutique par Gautier, cette méthode fut appliquée par Cheval à Bruxelles avec un grand succès. En 1895, il annonça 91 % de guérisons par une seule séance. Expérimentée depuis par différents observateurs, l'électrolyse cuprique dans l'ozène a rencontré de chauds partisans et d'ardents détracteurs. Il est certain que la méthode a en elle-même une grande valeur. Les résultats obtenus sont remarquables, surtout si on les compare à ces améliorations momentanées que procurent les autres traitements. Il serait sans doute exagéré de prétendre *guérir* en *une seule* séance un ozène atrophiant bien caractérisé, et tenace. Mais des applications plus ou moins multipliées du courant continu amènent chez le plus grand nombre des malades la disparition presque complète de la fétidité. L'opération est-elle dangereuse ? On ne saurait proclamer sa complète innocuité, car on note souvent après des séances un peu prolongées d'électrolyse des maux de tête, des névralgies dentaires, de la douleur péri-orbitaire. On a observé des accidents du côté de l'oreille. On a cité un cas mortel ; mais les troubles généraux qui ont été signalés sont bien loin d'atteindre en fréquence et en intensité les phénomènes graves consécutifs aux injections de sérum. D'ailleurs, si l'on excepte la syncope qui peut survenir au cours de l'opération la mieux réglée, presque tous les accidents décrits sont

d'assez courte durée et sans sérieuses conséquences. Toutefois certaines fautes opératoires peuvent devenir l'origine de complications très fâcheuses.

Les auteurs ne sont pas d'accord sur l'intensité à donner au courant. Les uns ne dépassent pas 8 milliampères et restent même au-dessous. D'autres vont jusqu'à 10, 12, 15 et même 20 milliampères. A notre avis c'est là une intensité beaucoup trop considérable. Nous avons rarement dépassé 12 à 14 milliampères et seulement chez des adultes. De même il nous a paru inutile de prolonger au delà de dix à douze minutes le passage du courant. Les résultats ne sont pas sensiblement différents si l'on dépasse quinze minutes. Il nous a paru préférable aussi de ne pas établir de règle précise et de nous guider sur la tolérance particulière de chaque malade ; d'une façon générale l'intensité peut varier entre 8 et 12 milliampères et la durée entre dix et douze minutes. Exceptionnellement, nous avons dû interrompre l'opération au bout de quatre ou cinq minutes. Les fosses nasales seront cocaïnisées avec soin ; mais l'anesthésie ainsi obtenue (badigeonnage) est superficielle et ne sert qu'à faciliter l'implantation des aiguilles. Elle ne saurait en aucun cas diminuer la douleur d'une manière appréciable. Celle-là est toujours vive surtout au début.

Les résultats ne sont pas immédiats. Il faut trois à cinq jours pour constater la diminution de la fétidité. Les croûtes sont alors moins adhérentes, se détachent avec plus de facilité. Quelquefois elles persistent et ne deviennent de plus en plus rares qu'après la quatrième ou la cinquième séance ; quant à la durée du bénéfice acquis elle est variable. Nous avons pu revoir certains de nos malades un ou deux mois après l'application du traitement et constater la permanence de la guérison ou de l'amélioration obtenue. Toutefois, il n'est pas possible de préciser le nombre exact de séances nécessaires. Une séance unique est presque toujours insuffisante et nous ne saurions souscrire entièrement à l'opinion trop optimiste de quelques opérateurs. Dans tous les cas, il est très rare d'avoir à faire subir au malade plus de six à sept applications. Les ozènes des sujets jeunes sont plus longs et plus difficiles à améliorer. C'est chez des adultes entre 18 et 30 ans que les résultats fa-

vorables se sont manifestés avec la plus grande rapidité. Il est bien évident que nous n'entendons ici nous occuper que du traitement de l'ozène atrophiant, vrai, et non des pseudo ozènes (sinusites, syphilis) qui relèvent d'une thérapeutique entièrement différente.

Par quel mécanisme, l'affection est-elle modifiée ? On sait la théorie qui attribue à la formation d'oxychlorure de cuivre dans les tissus, au voisinage de l'aiguille positive, l'action bienfaisante de la méthode. Rien ne démontre cependant que l'ozène soit une affection microbienne primitive bien qu'on ait constaté dans les fosses nasales des ozéneux, la présence à peu près constante du cocco bacille de Lœwenberg, et celle un peu moins fréquente du bacille de Belfanti. Tout porte à croire que l'ozène est une trophonévrose et que l'électrolyse agirait en stimulant les fonctions de nutrition des éléments anatomiques. Ajoutons que cette hypothèse très séduisante, attend encore une démonstration irréfutable.

II

Le manuel opératoire que nous avons adopté ne diffère pas de celui qui a été employé par MM. Capart et Cheval. Toutefois il ne nous paraît pas inutile de le résumer ici. Le courant continu peut être fourni par une batterie au bisulfate de mercure, ou une batterie Leclanché de dix-huit à vingt éléments au maximum. On peut se servir aussi d'accumulateurs. Le courant de secteur même considérablement réduit par un rhéostat nous paraît d'un usage peu commode. Nous avons utilisé un rhéostat de Gaiffe, mais celui de Bergonié est certainement préférable. D'une façon générale, il est indispensable de disposer d'un rhéostat bien construit, capable de faire varier l'intensité d'une façon très lente et continue. L'introduction brusque d'un ou de plusieurs éléments dans le circuit peut déterminer une syncope et s'accompagne d'une vive douleur dans tous les cas. On ne saurait se passer d'un milliampèremètre donnant des indications jusqu'à 25 ou 30 milliampères.

Les aiguilles ont de 12 à 15 centimètres de longueur. L'une est en cuivre rouge très pur, bien décapée et d'un diamètre de

1 millimètre 1/2 au moins. La pointe ne doit pas être trop effilée, elle plierait et se tordrait avec facilité au moment de l'introduction. L'aiguille d'acier plus rigide peut être d'un diamètre un peu inférieur. Nos aiguilles sont munies d'un ajutage qui permet de fixer solidement les fils conducteurs. Elles sont, bien entendu, flambées et aseptisées dans une solution phéniquée forte. L'opérateur doit avoir à sa portée un petit maillet de bois qui peut devenir indispensable pour faire pénétrer l'aiguille positive en plein cornet moyen.

Opération. — On peut opérer le malade assis ou couché ; on peut même opérer plusieurs malades à la fois. Chez les sujets pusillamines, il est préférable de conseiller la position couchée. On s'expose moins à la syncope qui peut dépendre aussi bien du passage du courant dans une région très riche en nerfs que de la douleur même. Nous avons opéré une fois sous le chloroforme. Toutefois, à la clinique, presque tous nos malades ont subi les séances d'électrolyse assis et nous n'avons eu à noter que deux ou trois fois des vertiges ou un état syncopal. Il est de toute nécessité de procéder à un nettoyage complet des fosses nasales à l'aide de la seringue. Les croûtes trop adhérentes sont détachées à la pince.

Un tampon d'ouate imbibé de la solution de chlorhydrate de cocaïne au 1/5 ou au 1/10 (enfants) est introduit jusqu'au contact du cornet moyen et laissé cinq minutes en place.

Pour éviter toute « fausse route » de l'aiguille positive il faut avoir soin au moment de l'introduction dans le cornet moyen de faire baisser légèrement la tête du malade tout en relevant autant que possible l'extrémité de l'aiguille qui recevra le fil conducteur. En d'autres termes, on ne doit *jamais* enfoncer l'aiguille de bas en haut mais bien dans une direction presque horizontale, tout au moins en essayant de suivre le bord inférieur du cornet moyen. Ce temps est délicat. C'est en somme la manœuvre difficile de l'opération. On peut la rendre plus aisée en opérant de la façon suivante. Le spéculum étant mis en place, l'aiguille est enfoncée de quelques millimètres dans le cornet (tête ou bord inférieur). On abandonne le spéculum et l'on relève avec le pouce de la main gauche le lobule du nez de manière à présenter en avant l'orifice de la narine.

On achève à ce moment d'enfoncer l'aiguille. Cette dernière ne doit pas pénétrer au delà de 2 centimètres 1/2 chez l'enfant, 3 à 4 centimètres chez l'adulte.

L'aiguille négative se fixe avec la plus grande facilité soit dans le cornet inférieur, soit dans une crête de la cloison. Nous n'avons jamais fixé l'aiguille positive à droite et la négative à gauche comme le font quelques opérateurs.

Chez l'ozéneux, le cornet moyen est souvent atrophié à un point tel qu'on aperçoit son bord inférieur comme tranchant. Dans ce cas il semble difficile de pouvoir assujettir solidement l'aiguille positive entre la muqueuse et l'os. Il ne faut pas hésiter alors à l'enfoncer en plein cornet en s'aidant au besoin du maillet.

Les aiguilles en place sont isolées l'une de l'autre avec soin. On y parvient sans difficulté en glissant sur la partie non fixée dans les tissus, un petit drain de caoutchouc, d'une longueur et d'un diamètre suffisants. On adapte ensuite les fils conducteurs, pôle positif au cuivre, pôle négatif à l'acier et on fait passer le courant en augmentant très lentement son intensité de 0 à 8, 10, 12, 14 milliampères. Il est inutile de dépasser 15 milliampères. Nous avons remarqué que la douleur assez vive au début du passage du courant s'atténuait très sensiblement au bout de quelques minutes, bien que l'intensité n'ait pas varié ; le fait paraît en rapport avec la formation de l'escharе autour de l'aiguille et la destruction rapide des minces ramuscules nerveux qui entourent cette dernière. Dans nos observations, on peut se rendre compte que nous n'avons jamais fait passer le courant pendant plus de huit à dix minutes. On pourrait prolonger l'application pendant vingt minutes, mais il ne nous a pas semblé qu'il y avait là un avantage bien notable.

Donc, au bout de dix minutes, on ramène progressivement le milliampèremètre au zéro en manœuvrant le rhéostat lentement ; on intervertit les pôles soit à l'aide d'un commutateur, soit simplement en fixant à l'acier le pôle positif et au cuivre le pôle négatif par un simple changement de fils ; on ramène ensuite le milliampèremètre à 10 ou 12 divisions, pendant une, deux ou trois minutes. On revient au zéro de l'instru-

ment et on enlève les aiguilles. L'opération est terminée. Il est prudent de faire un tamponnement très peu serré de la fosse nasale à l'aide d'une mèche iodoformée qui sera laissée six à huit heures en place.

Aussitôt après l'application du courant, on peut voir au point même d'implantation de l'aiguille positive une eschare noirâtre de 3 à 4 millimètres de diamètre, circonscrivant la trace de la piqûre. L'eschare qui correspond à l'aiguille d'acier est blanche et ne diffère en rien de celles que l'on est habitué à constater après les séances d'électrolyse nasale sur la cloison ou les cornets.

III

Si elle ne donne pas des résultats toujours infaillibles, la méthode présente-t-elle des inconvénients graves ? A croire ses détracteurs on aurait observé des accidents sérieux. Dans une communication récente, Braat (La Haye, 1898) affirme n'avoir pu continuer le traitement chez une fillette de 6 ans en raison d'accidents cérébraux (vertiges, nausées, lourdeur de tête) apparus après l'emploi d'un courant de 4 à 6 milliampères. Chez deux malades le même auteur a constaté ultérieurement une sinusite.

Nous ne pouvons nier que cette méthode offre certains dangers. Mais parmi les accidents signalés il convient d'établir deux classes ; les uns sont indépendants de l'habileté de l'opérateur, les autres paraissent imputables à des fautes opératoires.

On peut en effet, dès le début de la séance, observer du vertige et même la syncope. La douleur, la pusillanimité du malade, plus souvent peut être encore le seul passage du courant électrique sont susceptibles d'entraîner la syncope. Les chances de la voir apparaître seront diminuées certainement en opérant le malade couché, chaque fois que l'on sera conduit à la redouter. Nous l'avons observée et toujours sans conséquences graves. L'opération a été remise à un autre jour.

La douleur est quelquefois très vive. Ce sont des névralgies dentaires, irradiées aux incisives, parfois à toutes les dents de la mâchoire supérieure. On signale et nous l'avons constatée

une douleur périorbitaire vive accompagnant la névralgie dentaire ou se montrant isolément. Ce sont là des phénomènes qui ne persistent pas en général et cessent dès la fin de l'opération. Il n'est pas fréquent de les voir durer un ou deux jours. La céphalalgie dans les quelques heures qui suivent le passage du courant est plus commune.

Jamais nous n'avons eu à lutter contre un suintement sanguin inquiétant après l'ablation des aiguilles. L'hémorrhagie, si elle apparaît, s'arrête facilement par un tamponnement très léger à la gaze iodoformée. Elle se manifeste surtout dans les cas où l'on a négligé d'intervertir les pôles avant de retirer les aiguilles. L'aiguille positive profondément oxydée devient en effet rugueuse et elle déchire les tissus ou les entraîne au moment de son ablation. Il faut avoir la précaution de la faire tourner deux ou trois fois sur son axe entre le pouce et l'index avant de la tirer à soi. Elle vient alors sans résistance et l'hémorrhagie est tout à fait insignifiante.

Mais il est des accidents qui nous semblent certainement imputables à des fautes opératoires. Nous avons signalé la direction presque horizontale à donner à l'aiguille de cuivre. Il est incontestable que, brutalement introduite de bas en haut la pointe aura les plus grandes chances d'atteindre la lame criblée. Il est inutile d'insister sur les dangers d'une opération ainsi conduite. Il faudrait d'ailleurs que la direction de l'aiguille se rapproche beaucoup de la direction verticale pour léser la lame criblée. Si l'on se rapporte à une coupe antéro-postérieure des fosses nasales, on se rendra compte que, même introduite obliquement et le cornet moyen traversé suivant sa diagonale, l'extrémité de l'aiguille buttera sur le sphénoïde résistant.

Il est nécessaire aussi, que cette aiguille se trouve dans un plan très sensiblement parallèle au plan sagittal, sinon on risquera d'intéresser l'ethmoïde *en dehors*, de pénétrer dans les cellules ethmoïdales, ce qui n'est pas sans inconvénients quand on opère dans une fosse nasale malade, milieu peu aseptique.

Enfin, on pourrait encore commettre une faute moins grave certes, par ses conséquences immédiates, mais tout aussi sérieuse dans l'avenir. L'aiguille d'acier peut se fixer dans la

trompe après avoir dépassé le cornet inférieur. En réalité, il suffit de signaler la possibilité de cet accident pour l'éviter.

Les aiguilles étant bien isolées du vestibule nasal par leur drain de caoutchouc, on n'observera jamais d'eschare dans cette région.

On se gardera avec le plus grand soin de toute interruption brusque dans le circuit et des courts circuits.

Dans ce cas, l'apparition d'une syncope serait due sans conteste à cette faute opératoire.

En résumé, les accidents vraiment inquiétants ne sont pas fréquents, et l'électrolyse interstitielle cuprique, sans être absolument inoffensive, est une méthode thérapeutique qui compte à son actif des améliorations considérables.

IV

Nous avons traité à la clinique de l'Hôpital Lariboisière trente malades ; neuf ont été perdus de vue après deux ou trois séances et il est impossible de savoir si les résultats acquis se sont maintenus. Deux fois nous avons dû interrompre le traitement à cause de la pusillanimité des malades. Nous présentons ici sept observations qui nous paraissent surtout intéressantes. Des douze autres malades, cinq ont été revus un mois après la cessation du traitement, ils étaient en voie d'amélioration. Les six autres n'ont actuellement été soumis qu'à une seule application du courant, et il serait prématuré de les considérer comme guéris.

OBSERVATION I. — Gr... Hélène, 24 ans. Le début paraît remonter à l'âge de 12 ans, la malade mouchait beaucoup : liquide mucopurulent non fétide. La fétidité s'est développée ensuite. Croûtes. Epistaxis fréquentes depuis 5 ou 6 ans. L'abondance des croûtes, l'apparition d'une céphalalgie frontale tenace a décidé la malade à consulter. On ne note rien de particulièrement intéressant dans les antécédents héréditaires. Elle n'a pas connu son père. La mère, 53 ans, est bien portante. Comme affections antérieures on nous signale une rougeole à 10 ans ; la varicelle à 11 ans, la diphtérie (?) vers 4 ans.

EXAMEN. — Pas de déformation nasale. On remarque une atrophie considérable des deux cornets inférieurs. Les cornets moyens

sont volumineux, mais sans hypertrophie. La muqueuse est pâle; les croûtes surtout abondantes vers la partie postérieure des fosses nasales et difficiles à détacher. Le pharynx nasal présente des plaques de pharyngite atrophique.

22 juin. — 1° Séance d'électrolyse à droite : 14 milliampères pendant 10 minutes sont très bien supportés. Névralgie dentaire assez vive qui ne disparaît pas après l'opération. Inversion des pôles et 10 milliampères pendant 2 minutes. Les aiguilles sont retirées avec facilité. Pansement iodoformé.

24 juin. — La malade est revue le 24 juin. Du côté droit, on aperçoit nettement sur le cornet moyen la trace de la piqûre. Le cornet moyen est rouge, ainsi que la muqueuse de la cloison. Il y a moins de croûtes, celles qui restent se détachent beaucoup plus facilement dit la malade.

22 juillet. — Les croûtes étant abondantes et adhérentes à gauche, la malade réclame une nouvelle intervention. Nous constatons que la fétidité a considérablement diminué, fait confirmé par la mère. 2me séance. Cette fois-ci à gauche : 14 milliampères pendant 10 minutes. Inversion pendant 2 minutes.

24 juillet. — Peu de réaction de ce côté, mais de l'autre, toute la muqueuse a un aspect rosé bien nettement, différent de celui qu'il présentait au début.

1er septembre. — La malade a continué ses lavages. Elle n'est gênée actuellement que par les croûtes qui se forment toujours avec abondance, surtout en arrière. Elle présente un peu de raucité de la voix et à l'examen laryngoscopique la région aryténoïdienne est rouge et légèrement tuméfiée entre les deux cartilages. Badigeonnage du pharynx nasal avec la glycérine iodo iodurée. La fétidité est tellement diminuée que la malade se croit entièrement guérie. Nous l'engageons cependant à continuer les irrigations nasales détersives.

15 septembre. — L'amélioration persiste. Plus de fétidité. Les cornets moyens des deux côtés sont rouges et tuméfiés.

Résumé. — Il s'agissait d'un cas d'ozène atrophiant type. Deux séances, une de chaque côté, paraissent avoir suffi à faire disparaître la fétidité. Il est juste de dire que la malade est âgée de 24 ans.

Obs. II. — Joann... Paul, 14 ans. — Est amené par son père, le 31 janvier pour une affection nasale datant de la première enfance. L'enfant aurait mouché beaucoup autrefois ; mais depuis deux ans le nez est sec et le matin il ne parvient qu'à grand

peine à se débarrasser des croûtes qui encombrent les fosses nasales. Depuis plusieurs mois, il est soumis aux irrigations nasales avec de l'eau salée. La fétidité est extrême. Le père est bien portant et ne signale aucune tare pathologique. La mère est morte tuberculeuse, il y a 5 ans. L'enfant n'a jamais été malade.

Examen. — Le nez présente l'aspect caractéristique et partout décrit. Après nettoyage des fosses nasales,on voit les deux cornets inférieurs très atrophiés réduits à l'état de minces bandelettes. Les cornets moyens atrophiés laissent apercevoir facilement les méats moyens. Lésions de pharyngite sèche, un peu d'hypertrophie de l'amygdale gauche.

2 février. — Cocaïnisation et application du courant continu à droite. L'intensité au début n'est que de 8 milliampères que nous poussons jusqu'à 10 milliampères. Durée: 10 minutes, inversion des pôles. Très léger suintement sanguin.

6 février. — Du côté droit on découvre nettement les piqûres de la précédente séance. Application à gauche ; 8 à 10 milliampères pendant 10 minutes et inversion des pôles. L'opération est très bien supportée.

10 mars. — Amélioration manifeste. Cependant, l'odeur persiste bien qu'exténuée. Le malade mouche avec plus de facilité et se débarrasse plus aisément de ses croûtes.

18 mars. — Même état. Nous jugeons une nouvelle application nécessaire et nous commençons par le côté droit ; peu de réaction douloureuse. Le 25 mars nous renouvelons l'opération à gauche. L'intensité n'a pas dépassé 10 milliampères et la durée 10 minutes.

14 avril. — La fétidité est atténuée, mais n'a pas disparu d'une façon complète. Les croûtes beaucoup moins abondantes sont petites et se détachent aisément. Le malade voudrait supprimer les irrigations disant : « qu'il n'en a plus besoin », nous les maintenons.

20 avril. — Nouvelle application à droite de 8 à 10 milliampères. Le 25, même opération à gauche. Le 30 avril, l'examen nous permet de constater une modification très nette de l'aspect de la muqueuse. Les cornets moyens sont rouges, au niveau de la tête surtout ; la muqueuse des cornets inférieurs un peu tuméfiée et rosée. La partie postérieure des fosses nasales est tapissée de croûtes minces, petites. A gauche seulement, quelques croûtes volumineuses et moutées.

2 juin. — Le malade revient à la consultation. Le père nous déclare que l'odeur est imperceptible et n'existe que le matin au réveil. Il réclame de nouvelles interventions, mais nous lui conseillons d'attendre. Nous revoyons le malade le 1er juillet. Il pa-

rait y avoir un peu d'odeur. A droite, séance tenante, nous faisons une application de 8 milliampères. Le 15 septembre, il ne semble pas y avoir eu de récidive et les résultats obtenus se maintiennent.

Résumé. — Ce malade (ozène atrophiant des plus nets) a snbi 6 séances d'électrolyse dont 4 du même côté. Il paraît avoir retiré un très grand bénéfice de la méthode. Aucune complication ni accidents.

OBS. III. — Fren... Bl. 15 ans. — Cette malade a déjà subi un grand nombre de traitements. Cautérisations, lavages. Dernièrement, nous l'avons soumise à la méthode sérothérapique sans aucun résultat (Voir le début de notre observation dans le mémoire de 1897 : sérothérapie dans l'ozène). La fétidité qui disparaissait après l'injection de sérum ne tardait pas à se montrer de nouveau peu de jours après. Nous revoyons la malade le 4 avril 1898. Les fosses nasales sont toujours encombrées de croûtes. La fétidité est extrême.

6 avril 1898. — 1re séance d'électrolyse, à droite 10 milliampères, 10 minutes. Inversion et 10 milliampères pendant 3 minutes. Pansement iodoformé. L'opération ne provoque qu'une douleur passagère dans l'œil du même côté.

10 avrit. — L'amélioration est manifeste. Les croûtes sont presque aussi abondantes. Mais la mère nous signale une diminution considérable de la fétidité.

20 avril. — Electrolyse à gauche : 10 milliampères pendant 10 minutes. Inversion ; 10 milliampères pendant 3 minutes. La réaction est très nette dans les jours qui suivent. Le cornet moyen est tuméflé et rouge.

28 avril. — La fétidité est très atténuée. La mère réclame une nouvelle intervention mais nous la différons.

1er juin. — Légère rechûte. La fétidité a reparu,mais beaucoup moins intense qu'avant le traitement. Les croûtes sont toujours assez abondantes et se détachent difficilement. Nouvelle application du courant continu à droite, 10 milliampères pendant 10 minutes et inversion de 3 à 4 minutes. Le 3 juin l'odeur existe à peine, cependant nous faisons une séance à gauche le même jour (10 milliampères).

18 juillet. — L'amélioration s'est maintenue jusqu'à ces derniers jours. Du côté droit, les croûtes sont toujours très abondantes et adhérentes. A gauche, la muqueuse est rouge, plus humide. Nouvelle application de 10 milliampères pendant 10 minutes à droite.

17 août. — Presque plus de fétidité. Les parents nous avouent que jusqu'à présent aucun traitement n'a aussi bien réussi.

20 septembre. — Les résultats obtenus semblent persister, et la fétidité est insignifiante malgré la présence des croûtes. Nous conseillons fortement de continuer les irrigations nasales alcalines.

Résumé. — Ozène atrophiant. Malade âgée de 15 ans. L'affection avait paru rebelle à toutes les médications. Nous avons fait trois applications de courant continu à droite et deux à gauche, chaque séance a duré 10 minutes. Intensité : 10 milliampères. L'amélioration est manifeste. La fétidité a presque disparu. La muqueuse parait plus rouge, mais les croûtes persistent.

obs. iv. — Kuc... Marguerite 15 ans. L'affection date de l'enfance. Depuis 3 ou 4 ans surtout les croûtes sont abondantes et la fétidité excessive. L'enfant salit 2 ou 3 mouchoirs par jour. Pas de maux de tête. Quelques épistaxis : Anosmie. Rien à noter dans les antécédents héréditaires. Fièvre thyphoïde à 10 ans. Scarlatine à 11 ans. Ces deux affections ont guéri sans complications.

Examen. — Les deux fosses nasales sont encombrées de croûtes adhérentes, malgré les irrigations nasales auxquelles la malade est soumise depuis plus d'un an (3 lavages par jour). Après nettoyage à la pince et au porte-coton et seringage énergique, on découvre les deux cornets inférieurs complètement atrophiés. Les cornets moyens sont moins atteints : mais le droit est très mince et pâle. Le bord inférieur presque tranchant laisse à découvert tout le méat.

Pharyngite atrophique du cavum. Croûtes abondantes adhérentes.

21 mars. — Après cocaïnisation de la fosse nasale droite, on fait une application de 10 minutes de durée. Cuivre dans le cornet moyen, en plein cornet, acier dans le cornet inférieur 10 milliampères que l'on pousse à 14 milliampères sont parfaitement supportés. Douleurs dentaires et larmoiement. Pansement iodoformé.

22 mars. — On nous signale quelques maux de tête dans la soirée précédente.

10 avril. — Application à gauche, cuivre dans le cornet moyen, acier dans le cornet inférieur, ou mieux dans la mince bandelette qui en représente les débris ; 10 à 12 milliampères pendant 10 minutes et inversion pendant 2 minutes suivant la méthode employée. Pansement iodoformé. A droite, le cornet moyen est un peu

tuméfié et moins pâle. Il y a toujours des croûtes : mais il est difficile de savoir si la fétidité est moindre.

20 avril. — Diminution considérable de la fétidité. Croûtes moins abondantes, moins adhérentes. La muqueuse des deux côtés est un peu plus rosée. Seuls les cornets moyens sont notablement tuméfiés au niveau de l'extrémité antérieure. Nouvelle séance, à droite 14 miliampères pendant 10 minutes et inversion de 2 à 3 minutes.

15 mai. — La fétidité est très diminuée, les croûtes se détachent avec plus de facilité. Cependant, une deuxième application à gauche est faite le jour même, 14 milliampères pendant 10 minutes.

15 juin. — L'amélioration se maintient.

Résumé. — Nous avons fait 4 applications, 2 à droite, 2 à gauche. Elles ont été très bien supportées et les résultats ont paru très appréciables surtout en ce qui concerne la disparition presque complète de la fétidité.

OBS. V. — Bourg... Auguste, 43 ans se présente le 11 mars à la consultation pour une affection du nez datant, dit-il, de fort longtemps. Il mouche des croûtes surtout du côté gauche et a perdu l'odorat. Pas de maux de tête, ni d'épistaxis. Il se décide à consulter à cause de la fétidité qu'il répand autour de lui et qui lui a été signalée. Rien à noter dans les antécédents. Rougeole à 10 ans.

Examen. — A gauche, le cornet inférieur est atrophié mais la muqueuse n'est pas décolorée comme on le signale dans la majorité des observations. Le cornet moyen est un peu hypertrophié surtout au niveau de la tête. Toutefois, on découvre avec facilité le méat. Les croûtes moulées sont surtout abondantes en arrière et dans le pharynx nasal. A droite, les lésions paraissent moins étendues. Le cornet inférieur offre une apparence presque normale. Des mucosités abondantes mêlées de croûtes caractéristiques encombrent la fosse nasale de ce côté.

A cause de l'unilatéralité de la lésion ou mieux de sa prédominance à gauche, nous pensons à une sinusité maxillaire. L'éclairage de la face par transparence ne donne aucun résultat : Pas d'opacité. L'examen bactériologique pratiqué extemporanément confirme le diagnostic d'ozène vrai. On trouve, en effet, en grand nombre le microbe de Lœwenberg et le bacille de Belfanti.

15 mars. — Electrolyse à gauche : 15 milliampères sont très bien supportés pendant 10 minutes. Cuivre dans le cornet moyen

en plein cornet, acier dans le cornet inférieur. Inversion. Pansement iodoformé. Le malade revu le lendemain n'accuse que quelques maux de tête et une névralgie dentaire qui a persisté pendant toute la nuit.

25 mars. — La fétidité a déjà diminuée ; les croûtes toujours abondantes ne se détachent qu'à grand peine par des lavages réitérés.

15 avril. — Amélioration très marquée ; il existe encore un peu d'odeur mais elle est très atténuée. De plus, le malade mouche plus facilement. Il ne fait plus qu'une seule irrigation nasale, le matin.

20 avril. — Electrolyse cuprique du même côté, 15 milliampères pendant 10 minutes et inversion.

10 mai. — Le cornet moyen est rouge et paraît très tuméfié. Les croûtes sont petites et surtout accumulées en arrière. Il n'y aurait plus d'odeur et le malade se déclare guéri. Nous ne l'avons pas revu depuis.

Résumé. — Deux applications de 15 milliampères paraissent avoir impressionné très favorablement l'affection. Il est impossible de dire si le résultat s'est maintenu, le malade ne s'étant pas représenté à la clinique.

obs. vi. — Rimas... Angelina, 15 ans; affection datant de l'enfance. Croûtes abondantes, céphalalgie assez fréquente, frontale; fétidité excessive. La mère était atteinte d'ozène, paraît-il et morte à 35 ans. Le père, 50 ans, bien portant ne sait que peu de détails sur les antécédents pathologiques de la malade. Elle aurait eu la rougeole vers 6 ans, la diphtérie à 9 ans.

Examen. — Le nez n'offre pas l'aspect du nez ozéneux. Les lésions sont très accusées des deux côtés. Cornets inférieurs très atrophiés, surtout le gauche.

11 février. — Après nettoyage de la fosse nasale gauche et cocaïnisation, nous faisons une séance d'électrolyse : 8 milliampères sont bien supportés ; 10 milliampères causent une douleur insupportable irradiée aux incisives supérieures. Durée 10 minutes. Inversion pendant 3 minutes.

14 février. — La malade a eu de la céphalalgie sus-orbitaire la nuit et le lendemain. Les croûtes se détachent aisément et sont bien plus facilement entraînées par le liquide du lavage.

18 février. — Séance à gauche : 10 milliampères; 10 minutes. Un peu de douleur péri-orbitaire, larmoiement. La malade ne revient que le 28 avril, la fétidité très atténuée a cependant un peu

reparu. Il y a peu de modifications dans l'état local sinon un peu d'injection et de tuméfaction du cornet moyen gauche.

28 avril. — Séance à droite. Même intensité de courant (10 milliampères) pendant 10 minutes. Pas d'incident.

30 avril. — La malade mouche beaucoup. Il y a peu de croûtes du côté droit. Elles se détachent très facilement.

Nous la perdons de vue jusqu'au 25 juin. A cette époque elle revient de la campagne. La fétidité n'a pas reparu.

Résumé. — 3 applications de courant continu, l'une de 8 milliampères, les deux autres de 10 milliampères ont amené la disparition pour ainsi dire totale de la fétidité. La méthode semble avoir parfaitement tenu ses promesses. Il ne faut pas oublier que la malade est jeune et atteinte d'ozène atrophiant des mieux caractérisés.

obs. vii. — Luq... Henri, 18 ans, est amené par sa mère à la consultation. On l'a déjà congédié de plusieurs ateliers à cause de son affection. La fétidité est extrême, croûtes abondantes obligeant le malade à des efforts considérables pour s'en débarrasser. Soumis depuis 6 mois aux irrigations nasales alcalines et antiseptiques. Rien à signaler dans les antécédents héréditaires et personnels, diphthérie à 3 ans. L'ozène est devenu manifeste surtout depuis 2 ou 3 ans.

8 mars. — Nettoyage, cocaïnisation de la fosse nasale gauche qui nous offre l'aspect classiqne des lésions ozéneuses. Cornet inférieur presque confondu avec la paroi sinusienne, cornet moyen réduit à une mince bandelette tranchante. A droite, les tissus sont moins atrophiés. La tête du cornet moyen est bien visible et le cornet inférieur moins atrophié. Le malade supporte 12 milliampères pendant 10 minutes. Il accuse une violente névralgie dentaire et un peu de vertige au moment de la rupture du courant.

10 mars. — La névralgie dentaire a duré toute la nuit qui a suivi l'opération. Le malade montre un liquide séreux ou séro-purulent. L'examen montre le cornet moyen du côté opéré, tuméfié au niveau de la tête. Il a complètement perdu l'aspect mince et atrophique que nous avions remarqué.

20 mars. — Les croûtes sont beaucoup moins abondantes à gauche. Le malade se refue s à une nouvelle application du courant à cause de la douleur. Nous arrivons à le convaincre. Séance à droite, 10 milliampères pendant 10 minutes. Douleur péri-orbitaire et larmoiement.

22 mars. — Amélioration. La fétidité est moins grande. Toute-

fois nous conseillons de continuer les irrigations nasales avec de l'eau salée.

28 avril. — L'amélioration a persisté. Le malade est encore gêné par ses croûtes.

17 août. — Un peu de récidive. Nous proposons une nouvelle application. Elle est acceptée, 12 milliampères à gauche pendant 10 minutes. Inversion : Un peu de douleurs au niveau des incisives supérieures.

18 août. — La névralgie dentaire n'a pas persisté.

22 septembre. — L'état local est peu modifié. Cependant la muqueuse est plus vasculaire et plus humide. Le cornet moyen gauche reste tuméfié légèrement. L'amélioration est au dire du malade et de sa mère considérable. La fétidité est à peine perceptible, même le matin au réveil. Il ne mouche plus de croûtes que tous les 3 ou 4 jours.

Résumé. — Le malade a subi trois séances d'électrolyse et l'amélioration est considérable, nous conseillons à Luq... de revenir dans le courant du mois d'octobre. Un mois après la dernière séance (18 août, 22 septembre) on n'a pas constaté de récidive. Il est difficile d'attribuer aux seules irrigations une telle modification surtout si l'on se rappelle que le malade en faisait depuis 6 mois, sans résultat, avant d'être soumis à l'électrolyse.

V

Des essais que nous avons tentés nous pouvons à l'heure actuelle dégager les conclusions suivantes. L'électrolyse cuprique interstitielle a une action certaine et évidente sur les lésions de l'ozène et leurs manifestations. Elle amène la disparition de la fétidité. Le mécanisme de son action est difficile à déterminer. Le rôle que l'on a fait jouer à la formation de l'oxychlorum de cuivre est douteux. Les bons résultats obtenus semblent persister longtemps sans qu'il soit possible d'affirmer qu'ils seront tout à fait définitifs. Il ne faut pas exagérer les dangers de la méthode. Les accidents sont rares si l'on adopte une bonne technique et s'il n'y a pas de faute commise au cours de l'opération.

BIBLIOGRAPHIE

CHEVAL, 1896. — Traitement de l'ozène par l'électrolyse interstitielle. *Rev. intern. d'Electrothérap.*, 1896.

CHEVAL, 1895. — Traitement de l'ozène par l'électrolyse interstitielle. *J. d méd. chir. et pharmac.*, Bruxelles, 1895, 385 — 391.

HUGUES (Paul), 1897. — De l'ozène vrai et de son traitement par l'électrolyse interstitielle cuprique, Lyon. 8° 118 p. (2 S. n° 84) 1897.

CHEVAL, 1895. — Traitement de l'ozène par l'électrolyse interstitielle. *Presse méd. Belge*, Bruxelles, 1895, XLVII, 193-195.

GOZEVER (L), 1897. — *Oséne traité par l'électrolyse Vratch*, Saint-Pétersbourg, 1897, XVIII, 1145.

HENDELSOHN (M), 1897. — *Uber ozæna und ihre Behandlung mit cuprischer interstitieller Electrolyse Monatschr. f. Ohrenh*, Berlin, 1897, XXXI, 330-342.

BAYER, 1896. — De l'ozène, son étiologie et son traitement par l'électrolyse. *Rev. hebd. de laryngolog.*, Paris, 1896, XVI, 641-660.

BRINDEL, 1897. — Traitement de l'ozène par l'électrolyse interstitielle. *Rev. hebdom. de laryng.*, Paris 1897, XVII, 993.

BRINDEL, 1897. — *Id. Rev. hebdom. de laryng.*, Paris 1897, XVII, 1026.

BRINDEL, 1898. — Traitement de l'ozène par l'électrolyse interstitielle. *Rev. internat. de laryngol.*, Paris 1898, VIII, 238-263.

RÉTHI (L), 1898. — Du traitement électrolytique de l'ozène. *Rev. internat. de Rhinol. otol. laryng.*, Paris 1898, VIII, 225-230.

BAYER, 1896. — *Ueber ozæna : ihre étiologie und Behandlung vermittels der Electrolyse* (*München med. Wochenschr.*, 1896, XLIII, 774).

BUYS, 1897. Traitement de l'ozène par l'électrolyse cupr. (Rap). *Rev. internat. de rhinolog.*, Paris, 1897, VII, 504-507.

RETHI (L), 1897. — *Die Heilung der ozæna mittelst Electrolyse. Wien Klin Rundschau*, 1897, XI, 155-157.

THOMAS, 1897. — Traitement de l'ozène par l'électrolyse interstitielle cuprique. *Marseille méd.*, 1877, XXXIV, 330-344.

H. HECHT. — Sur l'ozène. *Münchener med.* Woch. n° 7, 1898.

H. BRAAT. — Traitement de l'ozène par l'électrolyse interstitielle. (6e réunion de la *Société néerl. de Laryngol.* La Haye, mai 1898.

II

DE LA COURBURE AUTOMATIQUE A DISTANCE DES ANSES FLEXIBLES

APPLICATION A UN SERRE-NŒUD POUR ABLATION DES QUEUES DE CORNET

Par le Dr G. **MAHU**.

(Travail du service oto-laryngologique de l'hôpital Saint-Antoine.)

L'hypertrophie des queues de cornet constitue une affection qui, étudiée depuis une dizaine d'années à peine, intéresse particulièrement le praticien par un ensemble de manifestations capricieuses et diverses, tant subjectives qu'objectives, et aussi à cause de la difficulté de la thérapeutique mise en œuvre pour en obtenir la guérison. Cette thérapeutique se réduit aujourd'hui à l'emploi de deux moyens qui ont l'un et l'autre pour but la destruction de l'hypertrophie : d'une part, l'électrolyse et la galvanocaustie, (transfixion de Ruault), et, d'autre part, l'ablation pure et simple à l'anse froide ou à à l'anse chaude.

Des deux méthodes, on préfère généralement la seconde, parce qu'elle est plus rapide, plus radicale et moins dangereuse.

Malheureusement l'ablation à l'anse, à l'aide des instruments employés jusqu'ici, est assez difficile en général et impossible dans bon nombre de cas. Il est en effet indispensable, pour pouvoir extirper une tumeur à implantation parallèle au plan de l'anse qui doit la saisir, de se trouver en présence de fosses nasales assez larges permettant de donner à la tige guide-anse une obliquité suffisante pour rendre possible la préhension. Or on sait combien il est rare de rencontrer des

fosses nasales de cette espèce chez un individu porteur de queues de cornet, cette affection se trouvant le plus souvent accompagnée de rhinite hypertrophique généralisée ou de crête de la cloison. Dans les cas non favorables on est obligé de recourir au procédé brutal et inélégant qui consiste à introduire un doigt dans le cavum du patient pour donner à l'anse la courbure nécessaire.

Un moyen mis en œuvre pour faciliter la préhension de la tumeur à l'aide du serre-nœud employé ordinairement consiste à donner à l'anse en fil d'acier, avant son introduction dans la fosse nasale, une certaine courbure, à droite ou à gauche suivant les besoins, courbure qui redressée momentanément durant le passage dans le nez, reparaît lors de la sortie de l'anse dans le cavum, grâce à l'élasticité du fil.

De plus, comme l'a fait remarquer M. Courtade [1], « lorsque l'anse d'acier et le tube sont dans le même plan, la traction fait rentrer l'anse toujours dans ce même plan ; si au « contraire on donne à l'anse une légère courbure commençant « au niveau de l'extrémité du tube ou même plus loin et se « continuant d'une façon régulière jusqu'au bout on constate « qu'à mesure que l'anse diminue d'étendue, la courbe s'accuse « de plus en plus, jusqu'à ce que l'anse réduite à un très faible « parcours, son inclinaison par rapport à la direction du tube, « diminue un peu. . . . . .

. . . . . .

« Plus la concavité primitive est accusée plus l'inclinaison « s'accentue jusqu'à une certaine limite, bien entendu, qu'il « y a intérêt à ne pas dépasser. . . . . .

. . . . . .

« Nous avons dit qu'il y a intérêt à ne pas donner une courbure exagérée à l'anse ; c'est que l'introduction de celle-ci « dans les fosses nasales est d'autant plus difficile qu'elle est « plus incurvée ; en effet lorsque l'anse est dans un plan vertical (comme pour l'ablation des queues de cornet) son ex-

[1] A. Courtade. — « Fibro-myxome de la face supérieure du voile du palais. — Formation de l'anse froide latérale. — (*Annales des mal. de l'Or. du lar. du nez et du phar.* — T. XXIII, mai 1897, n° 5, page 457).

« trémité longe le cornet pendant que la partie la plus saillante « du dôme glisse sur la cloison si la courbure est très prononcée « ou, si la fosse nasale est très étroite ».

Ainsi donc la courbure que l'on peut préalablement donner à l'anse ne peut être que relativement faible à cause de la difficulté que l'on rencontrerait à la faire passer dans les fosses nasales de certains sujets et aussi parce que l'élasticité du fil a ses limites. De plus il faut remarquer que ce n'est qu'au fur et à mesure que l'anse diminue que la courbure augmente et que l'on ne pourra ainsi profiter d'une accentuation assez marquée de cette courbure que pour des queues de cornet d'un volume restreint, la grandeur de l'anse, au moment de son introduction dans les fosses nasales, ne pouvant dépasser certaine dimension.

Pour arriver à saisir sûrement les queues de cornet, ou tout autre tumeur implantée en n'importe quel point du cavum, quelle que soit la position de ces tumeurs et quel que soit leur volume, *il faudrait qu'une anse flexible, introduite droite dans l'une ou l'autre fosse nasale put se courber dans n'importe quelle direction, automatiquement et d'un angle suffisant, une fois arrivée dans le cavum.*

C'est à la solution de ce problème que nous avons travaillé, suivant en cela les conseils et les indications de notre maître, M. Lermoyez. Ce problème, nous croyons l'avoir résolu au moins en partie, grâce à la mise en pratique d'un appareil dont nous donnons plus loin le principe et la description.

Deux moyens se présentaient à l'esprit pour faire prendre à l'anse introduite dans le cavum, suivant le même plan que celui du canon, une nouvelle direction dans un plan faisant avec le premier un angle dièdre se rapprochant le plus possible de 90° :

1° Agir directement sur les deux fils, *à leur point d'émergence du canon*, par une pression dans le sens voulu. Mais, cette méthode, que nous avons étudiée, présente au point de vue de la technique opératoire et au point de vue de la construction de l'appareil, des difficultés qui nous l'ont fait aussitôt abandonner ;

2° Produire la courbure voulue *en agissant à distance sur*

les deux extrémités libres du fil, en dehors du nez du patient.

C'est là le but que nous avons atteint, disons-le en passant, au moyen de la *torsion de chacune des deux extrémités du fil en sens contraire.*

Principe de l'appareil. — Nous supposerons, dans la théorie qui va suivre, que nous avons affaire à un fil élastique de petit diamètre (moins de 1/2 millimètre) en acier trempé et étiré, disposé dans un canon semblable à celui employé pour le polypotome ordinaire.

Le principe de l'appareil est basé sur les lois mécaniques de la *torsion* et de la *flexion* des fils :

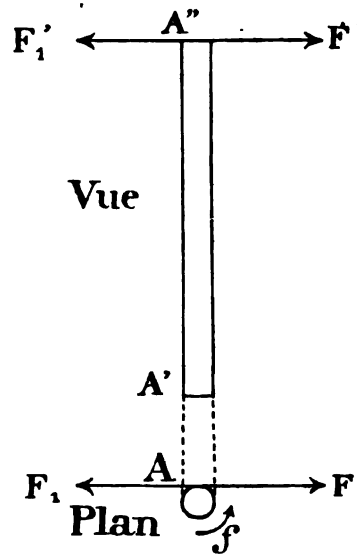

Fig. 1

Considérons une portion de fil A — A' A" et supposons qu'on la torde en A' dans le sens de la flèche *f* en maintenant fixe son extrémité A". Pour empêcher cette extrémité de se tordre, il faudra produire en A" un moment de torsion M ayant pour valeur.

$$M = GI \frac{a}{l}$$

les lettres ayant la signification suivante :

G, résistance au glissement latéral par unité de surface et de longueur du fil ;

I, moment d'inertie polaire du fil ;

a, arc élémentaire décrit à l'unité de distance ; *l*, longueur tordue du fil.

Ce moment M peut être remplacé par une force F F' agissant en un point de la circonférence du fil en A".

Si on laisse maintenant à la section A″ la possibilité de se déplacer en liberté après l'avoir maintenue fixe, on voit qu'elle sera sollicitée par une force de réaction $F_1 F_1'$, égale et contraire à F F′, qui fera tourner la portion de fil considérée d'un certain angle.

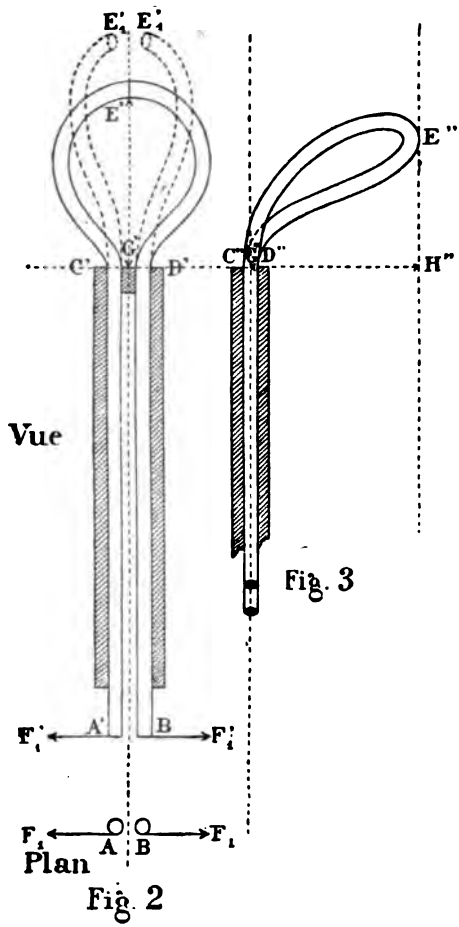

Tenant compte de ces données, voyons maintenant ce qui va se passer dans notre appareil et pour cela considérons une anse entière montée comme précédemment. Supposons (*fig.* 2) les deux extrémités A B — A′ B′ du fil d'acier chacune solidement saisies entre les mors d'une pince et tordues en sens inverse en même temps et d'un angle égal, c'est-à-dire sollicitées par deux forces $F_1 F_1'$, égales et de sens contraire, agissant en un point de la circonférence du fil.

Considérons maintenant l'anse C′ E′ D′ et supposons-la pour un instant coupée en E′. Dans ces conditions, il est facile de concevoir que, dès que l'on fera agir simultanément les deux forces $F_1 F_1'$, c'est-à-dire quand on fera tourner d'un même

angle en sens inverse les fils A — A′ C′ E′ et B — B′ D′ E′, chacune des deux extrémités E′ sera sollicité par une force F_1' et portée en avant de la figure en E_1' E_1'. Mais si au contraire l'anse *complète* n'est plus rompue en E′, on voit que, par suite de la torsion en sens inverse des deux extrémités A A′, B B′, le point E′ sommet de l'anse sera sollicité par une force égale à $2F_1$ qui tendra à porter ce point en avant du plan de la figure. Tous les points de l'anse C′ E′ D′ tendront de même à être entraînés en avant, si bien que l'on aura obtenu, à la fin, une inclinaison de l'anse tout entière, inclinaison d'autant plus accentuée que la force FF_1 sera plus importante, c'est-à-dire que la torsion des fils aura été poussée plus avant (Voir le profil représenté par la figure 3). Ces conditions se trouvent réalisées dans l'appareil que nous allons décrire :

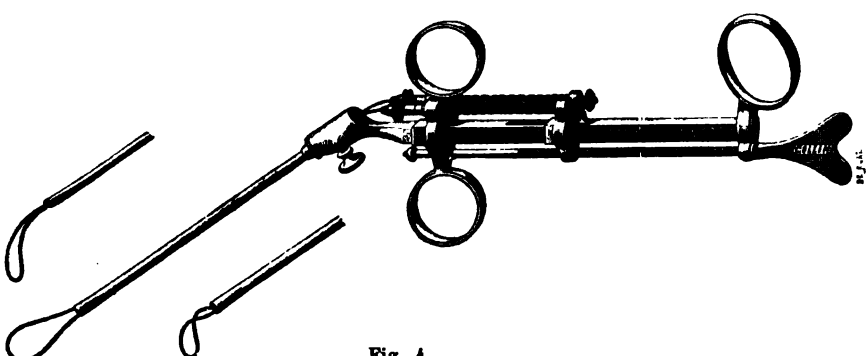

Fig. 4.

Description de l'appareil. — Nous supposerons connu le serre-nœud ordinaire ou « polypotome », notre appareil ayant été construit sur le même type.

Le polypotome, comme on le sait, est essentiellement composé d'un « *canon guide-anse* » dont l'extrémité postérieure est fixée au « *corps de l'appareil* », tige carrée sur laquelle peut glisser un petit « *chariot* » surmonté d'une vis destinée à fixer les deux extrémités du fil d'acier qui forment l'anse.

Cette anse diminue de grandeur au fur et à mesure qu'on fait glisser le chariot sur la tige d'avant en arrière.

Dans notre appareil, au contraire, les deux extrémités du fil sont attachées solidement et séparément, grâce à un système spécial, aux têtes de deux vis de pas contraires parallèles entre elles et au corps de l'appareil, au-dessus duquel elles sont supportées par deux chariots pouvant glisser sur ce corps, celui d'arrière servant de palier dans lequel tournent les extrémités postérieures des vis, celui d'avant constituant l'écrou des deux vis parallèles.

Si l'on suppose un instant le chariot d'arrière fixe en un point du corps, en son milieu par exemple, et, que l'on tire en arrière le chariot porte-écrou, les deux vis tourneront en sens inverse et communiqueront ainsi le mouvement de torsion voulu aux deux extrémités du fil d'acier.

De plus l'appareil est construit de telle sorte que, dès que le chariot d'avant arrive au contact du chariot d'arrière, au milieu du corps de l'appareil, un déclanchement se produit ; et, si l'on continue à tirer à soi le chariot d'avant on entraînera avec celui-ci le chariot d'arrière et tout le système, les vis et par suite les extrémités du fil ; c'est-à-dire, qu'à partir de ce moment, une fois le déclanchement produit, notre appareil fonctionnera, comme un polypotome ordinaire.

Ajoutons que, de même que dans certains systèmes de serre-nœud (celui de Lermoyez par exemple), nous avons disposé parallèlement au corps de l'appareil et au-dessous de lui, une vis longitudinale qui, demeurant folle pendant que s'effectue la courbure de l'anse, peut être utilisée pour serrer cette anse aussi lentement que l'on voudra.

Donc deux temps dans le fonctionnement de l'appareil.

1er *Temps.* — Glissement en arrière du chariot d'avant sur la première moitié du corps jusqu'au contact du chariot d'arrière : *temps correspondant à la courbure de l'anse.*

2e *Temps.* — Glissement sur la deuxième moitié du corps de ce même chariot entraînant avec lui tout le système en arrière : *temps correspondant au serrage de l'anse.*

Remarquons en passant, avec M. Courtade, « qu'au fur et à « mesure que l'anse diminue d'étendue, la courbure s'accuse « de plus en plus jusqu'à ce que l'anse, réduite à un très faible

« parcours, son inclinaison par rapport à la direction du tube « diminue peu à peu ».

Ce qui revient à dire que point n'est besoin d'atteindre dans le cours du premier temps la courbure à laquelle on désire arriver puisque le deuxième temps continue, jusqu'à un certain point, l'œuvre du premier. — Nous verrons en décrivant le manuel opératoire que la diminution de courbure, qui se produit finalement lorsque l'anse est devenue très petite, ne présente aucun inconvénient dans la pratique. — Néanmoins pour tirer de l'appareil un effet utile, il est nécessaire qu'à *la fin du premier temps*, on ait pu obtenir une inclinaison suffisante de l'anse.

Le but visé serait d'arriver à courber l'anse d'un angle de 90° par rapport à sa position primitive, c'est-à-dire d'obtenir une *flèche de courbure f* d'une valeur égale à la longueur λ de l'anse.

$$\left.\begin{array}{l}\lambda = E'G' \\ f = G''H''\end{array}\right\} (\textit{fig.}\ 2 \text{ et } 3).$$

Ce que nous venons de dire et aussi la pratique nous montrent que nous n'avons pas besoin d'obtenir ce résultat. Toutefois cette flèche doit avoir une grandeur minima en deçà de laquelle il n'est pas permis de se tenir. La longueur de flèche, outre qu'elle dépend de la force F_1 considérée, c'est-à-dire de la torsion que l'on peut produire à l'aide de l'appareil, est aussi fonction du diamètre du fil du métal considéré et de la longueur de l'anse dont on fera usage. Il était par suite très important de trouver une formule établissant une relation entre ces différentes variables.

Calcul de la flèche. — Supposons connu le moment M c'est-à-dire la force

$$F_1 = \frac{M}{r}.$$

r étant le rayon du fil. Le système des deux fils, fléchissant comme nous l'avons vu plus haut, sous l'action des forces $2F_1$, on peut les considérer *pour la flexion* comme encastrés en G'-G'' (*fig.* 2 et 3), λ étant la longueur fléchie, J le moment

d'inertie à la flexion des deux fils en G'-G'' c'est-à-dire la somme des valeurs $S \times r^2$, S étant une section infiniment petite de la surface du cercle de l'un des fils et r la distance de

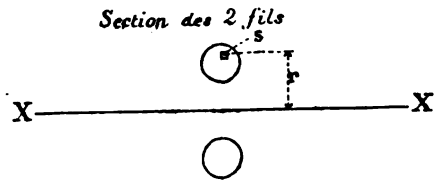

Fig. 5.

cette section à l'axe XX perpendiculaire au plan de section, E le coëfficient d'élasticité à la traction du métal des fils, la flèche a pour valeur :

$$f = \frac{2F_1 \times \lambda^3}{JE \times 3}$$

ou en remplaçant F_1 par sa valeur $\frac{M}{r}$ on a

$$f = \frac{2M \times \lambda^3}{JEr \times 3}.$$

A la simple inspection de ces formules on voit que, pour un fil d'un métal et d'un diamètre donnés, la longueur de la flèche est proportionnelle à la force qui détermine la torsion du fil et à la racine cubique de la longueur de l'anse. Cette flèche sera de plus inversement proportionnelle au rayon du fil.

Le plus souvent (en particulier lorsqu'il s'agira d'ablation de queues de cornet), il sera nécessaire, l'anse se trouvant prête à être introduite dans les fosses nasales, c'est-à-dire dans un plan vertical, de faire incliner cette anse d'un certain angle à droite ou à gauche par rapport au plan précédent. Mais il importe, qu'avec le même appareil, on puisse également produire cette inclinaison *de l'un et l'autre côté* pour aller sectionner les queues de cornet, dans l'une ou l'autre fosse nasale.

Considérons attentivement la figure 2 et nous voyons tout d'abord que, d'après les points d'application des forces, l'anse

s'inclinera en avant du plan de cette figure et que si nous faisons tourner ce plan de 90° à droite, ce qui revient à placer le canon sur champ, dans la position qu'il doit occuper réellement au moment de l'intervention, cette anse sera courbée vers la droite (*fig.* 3).

Pour la faire courber à gauche il faut, de deux choses l'une, ou bien que les fils restent fixés tels qu'ils sont, les vis tournant chacune en sens contraire par rapport à leur direction primitive, ou bien que, les vis tournant dans le même sens, c'est-à-dire employant le même appareil, on change bout pour bout les points d'attache des fils ; dans le cas présent, pour fixer les idées, que l'on attache A′ en B et B′ en A si l'on suppose que les têtes de vis occupent les positions A et B. Les forces F, continuant à agir dans le même sens, c'est-à-dire employant le même appareil le point E′ et l'anse tout entière, au lieu de se porter en avant du plan de la figure, se porteront en arrière et le problème sera résolu.

Suivant qu'on désirera faire courber l'anse vers le haut, vers le bas, ou dans des plans obliques par rapport aux positions droite ou gauche, il suffira de faire tourner d'un certain angle dans le sens voulu, le canon guide-anse en se repérant sur la position de son extrémité antérieure aplatie, position nettement indiquée par les deux orifices de sortie des fils.

Manuel opératoire. — Avant de procéder à l'introduction de l'anse dans les fosses nasales, il importe de prendre certaines précautions en vue d'un montage raisonné de l'appareil en rapport avec la situation de la tumeur à extirper.

Il est tout d'abord indispensable, avant d'effectuer ce montage, d'examiner avec le plus grand soin, à l'aide des rhinoscopies antérieure et postérieure, les différentes parties des fosses nasales et du cavum afin de se rendre un compte exact de la position de cette tumeur, de sa dimension et de son état, car, de toutes ces données dépendront la grandeur de l'anse et l'obliquité qu'on devra lui donner.

On ne saurait trop insister sur cet examen préalable duquel dépend, en grande partie, le succès de l'intervention, comme il est facile de s'en rendre compte si l'on se souvient qu'on se trouve dans l'obligation d'opérer à l'aveugle.

La première des précautions consiste à employer un fil convenable, suffisamment souple et suffisamment rigide. Celui que nous employons et qui nous a donné de bons résultats est le fil d'acier trempé et étiré de *quatre dixièmes de millimètre* et portant le n° 7 chez le constructeur (dimension donnée par les calculs précédents et vérifiée par l'expérience).

Le canon étant solidement fixé au corps de l'appareil, introduisons dans ce canon notre fil d'acier de façon à réserver l'anse d'une hauteur moyenne de *trois centimètres*; et, l'appareil étant « *armé* » c'est-à-dire le chariot antérieur à sa position extrême d'avant et le chariot postérieur arrêté au milieu de la tige par l'épaulement de la gâchette, les écrous mobiles sur chaque tête de vis étant à leur position d'arrière, fixer les fils à chacune de ces têtes de vis en les faisant entrer dans la fente située à la partie interne de celles-ci, puis en les recourbant deux fois horizontalement en dehors, de manière à les engager dans le cran situé à la partie externe; serrer ensuite à fond sur ces fils, en s'aidant au besoin de la pince, chacun des deux écrous. Couper enfin les extrémités inutiles dépassant à droite et à gauche.

Suivant qu'il s'agira de queues de cornet droites ou gauches, on aura à se préoccuper de disposer l'anse de telle ou telle façon, à fixer, comme nous l'avons vu plus haut, chacune des deux extrémités du fil à l'une ou l'autre vis. Dans notre appareil où les vis tournent de dehors en dedans (disposition inverse de celle représentée par la figure 2) si l'on a soin de placer le canon sur champ et par suite l'anse dans plan vertical, *la vis à laquelle on attachera le fil supérieur indiquera le sens de la courbure de l'anse;* de telle sorte que si l'on veut, par exemple, cueillir une queue de cornet dans la fosse nasale droite, ce qui revient à faire courber l'anse à gauche, on devra fixer le fil supérieur à la tête de vis gauche, l'autre extrémité étant attachée à droite.

En fixant les fils de la manière indiquée, il faut avoir soin d'empêcher toute torsion préalable, inconvénient qu'il sera facile d'éviter en faisant en sorte que, pendant la fixation, l'anse se maintienne toujours dans le même plan que l'extrémité aplatie du canon.

Il n'est pas inutile d'indiquer ici un petit tour de main dont l'avantage nous a été démontré par l'expérience. Il consiste à *fausser* dans le sens inverse à celui de la courbure que l'on veut obtenir chacun des deux ventres latéraux de l'anse à sa partie moyenne. Au moment de la torsion cette petite inclinaison se reproduira symétriquement dans le sens voulu.

Il s'agit maintenant d'introduire dans les fosses nasales l'appareil ainsi monté pour procéder à l'opération.

Tout obstacle s'opposant matériellement à cette introduction doit être préalablement détruit, d'autant plus qu'il faut formellement s'interdire tout badigeonnage à la cocaïne même de la partie antérieure des fosses nasales, la vaso-constriction se transmettant à la queue de cornet elle-même qui se contracte et est réduite à néant le plus souvent.

L'opération se décompose en quatre temps :

1° Introduction de l'anse ;

2° Courbure de l'anse ;

3° Préhension de la tumeur ;

4° Résection et extirpation.

1er temps. — La main gauche soutenant un spéculum de Vacher, écarteur de la narine, et, le serre-nœud tenu de la main droite, le pouce dans l'anneau d'arrière, les deux premiers doigts, l'index en dessus, dans les deux anneaux d'avant, introduire dans la fosse nasale l'anse en la faisant suivre par son bord inférieur le plancher et par son plau externe le cornet inférieur. Pousser ainsi en avant, sans brusquerie, la main haute, en suivant les sinuosités trouvées sur la route, jusqu'à la rencontre du sommet de l'anse avec la paroi postérieure du pharynx. (Si la sensation de cette rencontre n'est pas perçue par le médecin, elle sera certainement accusée par le malade).

2e temps. — Une fois dans le canon, placer l'appareil dans une position convenable par rapport à la situation occupée par la tumeur et commencer à tirer à soi le chariot d'avant, à l'aide des deux premiers doigts, en maintenant toujours la main droite élevée. Arrêter la traction au moment où le chariot antérieur sera prêt à toucher le chariot d'arrière, moment correspondant à celui de la courbure de l'anse, et s'arrêter là.

3e temps. — Abandonner alors le spéculum de la main gauche et chercher, en attirant vers soi le serre-nœud de la main droite, à saisir la tumeur. A partir de l'instant où l'on aura senti une résistance, continuer, sans changer la position du serre-nœud, à tirer le chariot d'avant qui, produisant le déclanchement, entraînera avec lui le chariot postérieur avec tout le système, de telle sorte qu'à ce moment la tumeur sera pour ainsi dire *prise au collet* c'est-à-dire saisie à son pédicule ou à sa base.

Ce temps est le plus difficile ; en effet, lorsque, avant d'avoir serré l'anse, on la porte d'avant en arrière, en tâtonnant, il peut arriver, si l'on n'a pas agi prudemment ou si l'on a mal calculé ses mouvements, qu'on fasse butter cette anse contre le sommet de la tumeur se figurant à tort l'avoir entourée, à cause de la résistance perçue. *On ne sera réellement certain de la préhension qu'après l'exécution de la deuxième partie de ce temps : le serrage*, lorsque ayant commencé à serrer l'anse, on sentira une résistance au tirage empêchant la traction des chariots, puis, qu'on se trouvera dans l'impossibilité de mouvoir l'appareil entier, *aussi bien en avant qu'en arrière*, ou que, tout ou moins, on ne pourra le faire mouvoir que dans des limites très restreintes.

4e temps. — La main gauche remplaçant alors la main droite pour maintenir l'appareil en position, commencer, en se servant de cette dernière main devenue libre, à faire tourner la vis inférieure de tirage afin de trancher graduellement et lentement la queue de cornet qu'on ramènera au bout du canon dès qu'on s'apercevra que le serre-nœud peut se mouvoir librement.

On ne saurait trop insister sur l'importance de ce dernier temps qui, malgré sa facilité apparente, ne doit être exécuté qu'avec la plus grande circonspection. « La durée de la résec« tion d'une queue de cornet doit être au moins de cinq mi« nutes », dit Schech (1). C'est là en effet un minimum, à moins qu'on ait vérifié sûrement au préable qu'on avait

(1) Georges Laurens. — Les queues de cornet. — (*Arch. Internat. de laryngol. d'otol. et de rhinol.* — Tom. IX, n° 1, janv., févr. 1896. — P. 44.)

affaire à une dégénérescence polypoïde ne présentant aucun danger d'hémorrhagie.

Anse froide et anse chaude. — L'appareil dont il s'agit a été construit pour fonctionner à l'anse froide et, hâtons-nous de le dire, c'est à ce modèle que nous nous sommes arrêté. Toutefois un modèle à l'anse galvanique a été fabriqué par la maison Collin et expérimenté par nous. Nous avons dû vite abandonner l'emploi de ce dernier appareil, ayant reconnu le danger de l'application d'un galvano-cautère quelconque, sans le contrôle de la vue, dans un endroit où l'on doit s'efforcer de prendre les plus minutieuses précautions. Nous pensons, qu'à moins de cas tout à fait spéciaux, il est toujours possible, en prenant les soins indispensables et *en y mettant le temps*, d'enlever à l'anse froide les queues de cornet les plus hypertrophiées et même les plus enflammées.

Nous avons déjà, pour notre part, dans le service oto-laryngologique de l'hôpital Saint-Antoine, recueilli un certain nombre d'observations se rapportant à des malades opérés avec succès de queues de cornet plus ou moins volumineuses, en nous servant du serre-nœud à anse froide qui fait l'objet de ce travail.

III

OTITE MOYENNE SUPPURÉE CHRONIQUE CHEZ UN TUBERCULEUX. — ABCÈS DU CERVEAU. TRÉPANATION PAR LA VOIE MASTOIDIENNE

Par M. COVILLE et E. LOMBARD.
Internes des hôpitaux.

Nous présentons l'observation d'un malade atteint d'abcès du cerveau que nous avons pu ouvrir et drainer par la voie auriculaire. Les symptômes classiques de l'abcès cérébral faisaient défaut si l'on excepte la céphalée sans localisation précise et l'état intellectuel (hébétude) très affaibli du malade. Nous avons fait deux interventions. La première qui paraissait imposée par des accidents de rétention purulente du côté de la mastoïde n'a donné aucun résultat. La température est restée élevée avec oscillations ce qui nous a fait penser à une collection purulente non ouverte du côté du cerveau. Dans la deuxième intervention nous sommes allés de parti pris à la découverte de la collection soupçonnée, par la voie auriculaire après avoir pratiqué l'évidement de Stacke-Zaufal. Nous avons eu la bonne fortune d'ouvrir et de drainer l'abcès sans difficulté, et tout nous permettait d'espérer une heureuse issue lorsque des complications septiques indépendantes de la lésion et des accidents broncho-pulmonaires en rapport avec la tuberculose antérieure ont enlevé le malade.

OBSERVATION. — Le nommé Hippolyte T..., âgé de 28 ans, entre à l'hôpital Lariboisière le 19 septembre 1898, porteur d'une suppuration auriculaire et se plaignant de céphalalgie intense sans localisation accompagnée de fièvre. Pas de vomissements.

A l'interrogatoire on apprend que le malade issu de souche tuberculeuse (père mort de phtisie pulmonaire, sœur tuberculeuse),

a présenté vers l'âge de 8 ou 9 ans une affection auriculaire sur laquelle il ne peut fournir de renseignements précis. L'audition n'était pas altérée. Toutefois il croit se souvenir d'avoir souffert d'un abcès de l'oreille. On fit des instillations d'huile camphrée.

A partir de l'âge de 16 ans sans autre manifestation du côté de l'oreille, il était sujet à de violentes migraines et à des vertiges. A 19 ans, bronchite, puis le malade continue à tousser surtout l'hiver, mais sans expectoration. Il a maigri dans ces derniers temps. Vers 1892, le sein gauche s'est tuméfié et a présenté un écoulement purulent mêlé de sang. Cet accident aurait duré 8 jours.

Il y a un an et demi, un abcès froid du volume d'un œuf s'est développé au pli fessier et est resté fistuleux pendant 8 mois.

Le début des accidents actuels semble remonter au 22 août. Douleur de l'oreille droite, élancement, céphalalgie, bourdonnements. Le 26, l'oreille suppure et depuis cette époque l'écoulement fut continuel, sans être à aucun moment mélangé de sang. Sur le conseil de son médecin il prend une purgation et on lui fait dans le conduit auditif des instillations de glycérine phéniquée.

L'écoulement continue cependant, ainsi que les maux de tête et de la sensibilité au niveau de la mastoïde. Le malade consulte successivement à Beaujon et à Saint-Antoine. Malgré les traitements suivis, l'écoulement ne se tarit pas, l'état fébrile persiste et il se présente le 19 à notre examen dans l'état suivant.

Il n'y apas d'œdème des parties molles recouvrant la mastoïde. La douleur à la pression est peu nette, mais s'éveille par la percussion du rocher. Pas de rougeur des téguments. Le conduit auditif est rempli de pus et après nettoyage nous découvrons la paroi postérieure saillante et rouge. A l'aide d'un petit spéculum, on aperçoit, quoiqu'avec peine, le fond de la caisse. Le tympan est détruit dans tout son segment antérieur, ce qu'il en reste est infiltré ; on aperçoit pas de fongosités volumineuses par la perforation ; le fond de la caisse est granuleux. Le manche du marteau accolé à la paroi interne de la caisse est bien visible.

Comme symptômes généraux, la température est constamment élevée, oscillant du soir au matin entre 38°,5 à 40 et 40°,5 ; le pouls n'est pas ralenti. Le malade présente un état d'hébétude qui attire dès l'abord notre attention. Il semble sommeiller, la tête et le regard fixe et il faut l'exciter ou l'interpeller violemment pour le faire sortir de sa torpeur. Après quoi il répond intelligemment aux questions posées, mais avec lenteur, comme ayant de la peine à rassembler ces idées. Etat gastro-intestinal fébrile sans constipation opiniâtre.

Pas de vomissements, pas de raideur de la nuque, aucun phénomène pupillaire, la vision n'est pas troublée.

A l'examen des autres organes nous notons deux poumons manifestement tuberculeux, d'ailleurs l'expectoration est caractéristique.

En présence de cet ensemble symptomatique, nous pensons à des accidents de rétention du côté de la mastoïde avec syndrome méningitique.

L'intervention est aussitôt décidée et pratiquée sous le chloroforme le 20 septembre 1898.

Incision curviligne à 1 centimètre en arrière du pavillon, étendue de la *linea temporalis* à la pointe de la mastoïde. A l'extrémité supérieure de cette incision vient tomber une autre incision perpendiculaire dirigée en arrière, délimitant avec la première un lambeau angulaire qui est rabattu. Dénudation de l'os et rugination. On trace alors au moyen d'un petit ciseau à 1/2 centimètre en arrière du conduit auditif, un carré de 1 centimètre de côté. Dès le second coup de gouge, on pénètre dans une large cellule mastoïdienne. Pas de pus ni de fongosités. L'orifice est agrandi vers l'angle supéro-postérieur du conduit vers l'antre. La curette ramène quelques fongosités et quelques parcelles osseuses. L'opération est arrêtée lá et terminée par un tamponnement iodoformé de la trépanation. Pansement.

Le lendemain nous constatons qu'aucune sédation ne s'est produite dans la symptomatologie observée. La température n'est pas modifiée. L'état d'hébétude et de coma vigil que nous avons décrit, persiste comme précédemment. Il est hors de doute que l'intervention déjà faite est notoirement insuffisante. Il nous paraît indiqué d'évider largement et au besoin d'explorer la dure-mère et le cerveau, à la recherche d'uue collection purulente, extra dure-mérienne, ou cérébrale, de laquelle nous paraissent relever les signes que nous continuons à constater.

Avec l'autorisation de M. Beurnièr, le malade est opéré de nouveau le 23 septembre 1898. Les fils de la suture cutanée sont sectionnés, et le pavillon complètement rabattu après décollement à la rugine du conduit membraneux. Nous pratiquons alors l'évidement méthodique de toute la mastoïde. Un stylet étant placé dans l'aditus nous abattons la paroi externe de l'aditus et le mur de la logette.

Hémostase soignée au moyen de mèches de gaze iodoformée. Toute la table externe de la mastoïde est enlevée. Au milieu et vers la pointe, les cellules sont saines. Nous remarquons que l'os

est principalement altéré au voisinage de la caisse, de l'aditus et de la partie la plus profonde de l'antre.

Prudemment, au moyen de la gouge nous faisons sauter le plafond de l'attique et nous découvrons la dure-mère sur un espace large à peu près comme une pièce de cinquante centimes.

La méninge est rouge, congestionnée, friable. Tout à fait en avant, au niveau d'une légère éraflure due à une échappée, elle laisse suinter un mince filet de pus. Nous essayons de ponctionner la dure-mère à l'aide du bistouri, mais l'instrument ne peut mordre sur un tissu friable sans point d'appui profond. On introduit alors avec précaution, en le dirigeant en avant et en haut, un stylet le long duquel fuse immédiatement une longue traînée de pus qui remplit bientôt toute l'excavation osseuse. Après avoir épongé à plusieurs reprises, nous imprimons au stylet de petits mouvements ayant pour but d'agrandir un peu la brèche et de vider le contenu de l'abcès. Le stylet qui avait pénétré de 1 centimètre et demi à 2 centimètres, est alors retiré et l'on allait placer un drain quand, en explorant de nouveau vers le haut, un nouveau flot de pus plus considérable encore que le premier, fait irruption. Cette nouvelle collection est vidée comme la première, après quoi le stylet servant de guide, on introduit un petit drain de 3 millimètres et on le pousse de 1 centimètre et demi en le dirigeant directement en haut.

Tamponnement à la gaze iodoformée, autoplastie du pavillon par la méthode allemande.

En raison de la faiblesse générale du malade, fatigué par ces deux interventions successives, nous faisons pratiquer une injection de 1 500 grammes de sérum artificiel.

Le lendemain 24, nous trouvons le malade transformé au point de vue des symptômes cérébraux. L'état d'hébétude a complètement disparu, faisant place plutôt à une très légère excitation. La céphalalgie n'existe plus, et le malade, répondant aux questions, se trouve très soulagé, cependant il reste encore une certaine lenteur de compréhension et d'expression par la parole.

La température se maintient élevée, mais nous constatons au niveau du siège de l'injection pratiquée trop superficiellement, une escharre large comme les deux paumes de la main réunies, déjà entourée d'une zone de lymphangite. On panse cette eschare avec des compresses imbibées de sublimé.

Les jours suivants, la lymphangite augmente descendant jusqu'au niveau du genou ; ayant envahi la presque totalité de la cuisse, l'état fébrile persiste de ce fait, et l'eschare détachée aux

ciseaux peu après, laisse à découvert une vaste surface suppurante aux bords largement décolés. Continuation du pansement humide.

La brèche opératoire osseuse est pansée tous les deux jours, le pansement est sec. On retire le drain le 12e jour après l'intervention. La céphalalgie n'a pas reparu et les symptômes cérébraux ont entièrement disparu. Le malade manifeste à plusieurs reprises et d'une façon persistante le désir de sortir de l'hôpital.

Le 4 octobre, l'eschare de la cuisse très améliorée ne donne plus lieu qu'à un écoulement de pus insignifiant, plus de lymphangite. On panse à sec. Cependant, une eschare sacrée commence à apparaître, le malade continue à avoir de la fièvre matin et soir, il s'amaigrit malgré le régime tonique institué et l'état de son poumon ne laisse pas que de devenir inquiétant. En effet, il tousse depuis plusieurs jours, l'expectoration est abondante et franchement purulente, et à l'auscultation, de nombreux râles sont entendus dans toute la hauteur des deux poumons. Il y a donc de ce côté des manifestations aiguës de broncho-pneumonie tuberculeuse.

Le 6 octobre, le malade se plaint de son poignet droit qui est un peu douloureux et notablement tuméfié, et en le découvrant on s'aperçoit que tout le membre inférieur droit est le siège d'un œdème mou, à peu près indolore, très marqué au niveau des malléoles.

A partir de ce moment, l'état général s'aggrave notablement, le malade se cachectise, il est en proie à une soif continuelle, et très excité il demande à chaque instant et impérieusement à se lever et à partir chez lui.

Le 8 octobre, sa famille cédant à ses instances, le fait sortir de l'hôpital et nous avons appris que notre malade était mort 2 jours après le 10.

Les abcès du cerveau consécutifs à des otites suppurées chroniques, sans être absolument fréquents, sont assez couramment observés et ce cas nous a semblé intéressant :

1° Par l'absence des signes classiques de l'abcès du cerveau (pouls, respiration, céphalalgie localisée, etc.).

2° Par la nécessité d'intervenir très largement sur la mastoïde et d'une façon aussi précoce que possible toutes les fois que l'on est conduit à soupçonner des complications cérébrales de l'otite.

3° Par la coexistence de deux poches purulentes très vraisemblablement distinctes. La sédation des symptômes qui s'est manifestée après leur évacuation semble indiquer que le cervelet était indemne.

Remarquons enfin que le malade était tuberculeux pulmonaire et qu'il est fréquent de voir chez ces malades les otites moyennes suppurées chroniques se compliquer d'accidents cérébraux à forme torpide. Ceci est opposé, nous semble-t-il, à la symptomatologie plus nette de l'abcès du cerveau consécutif à l'otite du décours des maladies infectieuses.

IV

TRAITEMENT DE LA LARYNGITE TUBERCULEUSE PAR LES ASPIRATOIRES LARYNGÉES [1].

Par S. LEDUC

J'ai décrit, l'année dernière, au Congrès de Moscou, un procédé d'*aspiration* laryngée qui permet aux malades d'introduire dans les voies respiratoires les poudres médicamenteuses, sans l'emploi du laryngoscope, sans le concours du médecin, aussi fréquemment qu'il convient de le prescrire, et cela avec une perfection et une sûreté parfaites ; la poudre entraînée par le courant d'air aspiré, recouvre la muqueuse du larynx, les cordes vocales et la trachée, d'une couche uniforme, comme si elle avait été répandue avec un tamis, ainsi qu'il est facile de s'en assurer en pratiquant l'examen laryngoscopique après une aspiration. Seules les parties externes des cordes vocales, qui, pendant l'aspiration, se trouvent dans l'abduction, ne sont pas recouvertes.

Le seul instrument nécessaire est un tube de verre de six millimètres environ de diamètre intérieur, de vingt à vingt-cinq centimètres de longueur, ayant, à l'une de ses extrémités, une crosse d'un centimètre de longueur, et faisant environ un angle de 100° avec le corps du tube ; à quatre centimètres de l'autre extrémité se trouve une courbure d'environ 145°.

Pour se servir de ce tube, on répand sur une surface propre la poudre à aspirer, le malade introduit le tube dans la bouche, l'angle de la crosse contre la paroi postérieure du pha-

[1] Communication à l'Association Française pour l'avancement des Sciences, congrès de Nantes, 1898.

rynx, la crosse en bas ; il applique l'autre extrémité sur la poudre et aspire ; la poudre, entraînée par le courant d'air, pénètre profondément dans les voies respiratoires et, si l'opération est bien faite, ne se répand ni dans la bouche ni dans le pharynx.

Nous avons continué à employer cette méthode et nous avons obtenu avec elle, surtout dans le cas de laryngite tuberculeuse, des résultats tels, que nous nous sommes reprochés de n'avoir pas assez insisté, dans notre communication de Moscou, sur son efficacité.

Nous pouvons affirmer aujourd'hui que ce traitement guérit régulièrement les laryngites tuberculeuses et les laryngites les plus graves ; nous l'avons appliqué à des malades ayant des laryngites tuberculeuses depuis plusieurs mois, complètement aphones, avec dysphagie des plus pénible, dyspnée intense constituant un danger immédiat, les replis aryténo épiglottiques œdématiés de façon à ne laisser qu'une fente très étroite au passage de l'air ; nous l'avons appliqué à des larynx ulcérés et dans tous les cas, nous avons eu une amélioration rapide. Souvent, presque toujours, l'amélioration est presque immédiate ; dans une semaine la dypsnée disparaît, la voix revient et les malades peuvent s'alimenter.

Nous considérions autrefois la laryngite tuberculeuse comme une des localisations les plus graves de la tuberculose, comme une des plus désespérante au point de vue des résultats thérapeutiques. Depuis que nous employons la méthode décrite dans cette note nous considérons la laryngite tuberculeuse comme la manifestation la plus facile à guérir de la tuberculose.

Nous n'employons comme médicament que le di iodoforme en poudre impalpable, quatre à huit aspirations par jour suivant les cas. Lorsqu'il existe de la douleur nous ajoutons au di iodoforme un peu de chlorhydrate de cocaïne, ou un peu de chlorhydrate de cocaïne et de morphine, et nous prescrivons :-

di iodoforme. . . . . 8 gr.
chlorhydrate cocaïne. . . . . 0 gr. 08 centigr. en poudre impalpable deux à six aspirations par jour.

Ou bien :

di iodoforme. . . . . 8 gr.
chlorhydrate cocaïne. . . . . 0 gr. 08 centigr.
chlorhydrate morphine . . . . . 0 gr. 04 centigr. en poudre impalpable.

Nous avons essayé beaucoup d'autres poudres, en particulier l'orthoforme, mais les résultats ont été beaucoup moins satisfaisants qu'avec le di iodoforme. C'est une chose remarquable, que l'iodoforme, qui convient au pansement des tuberculoses locales, ne semble pas convenir au larynx ; nous avons observé plusieurs cas d'intolérance, se manifestant par une laryngite aiguë, chez des malades pour lesquels le pharmacien avait cru pouvoir substituer l'iodoforme au di iodoforme.

Depuis notre communication de Moscou, nous avons soumis à ce traitement vingt-cinq malades atteints de laryngite tuberculeuse, tous se sont guéris de leur laryngite. Ceux qui ont succombé, sont morts par suite des progrès de la tuberculose pulmonaire, mais après la disparition des symptômes laryngés.

SOCIÉTÉS SAVANTES

SOCIÉTÉ DE LARYNGOLOGIE DE BERLIN

Séance du 11 mars 1898 (1).

Président : Prof. B. Fraenkel.

Secrétaire : Dr A. Rosenberg.

1. B. Fraenkel présente M. Atkinson qui est applaudi tous les soirs au jardin d'hiver pour la façon dont il imite divers instruments. M. Atkinson m'a été recommandé par notre confrère le dermatologiste H. Heymann et j'ai été tellement émerveillé par son talent d'imitation que j'ai résolu de vous le présenter. Il imite aussi bien la mandoline, la harpe, que le violon, la trompette, etc., à tel point qu'on croirait entendre un violoniste, un mandoliniste ou un harpiste. M. Atkinson m'a raconté qu'il s'était découvert par hasard cette faculté. Un jour, il entendit quelqu'un imiter une mandoline, il essaya d'en faire autant, y réussit et il en fut de même pour tous les autres instruments.

A l'examen ses organes respiratoires sont normaux ; le larynx est assez développé. On remarque une perforation de la cloison grosse comme un petit pois. Atkinson porte sur lui une attestation d'un médecin attribuant, à tort certainement, des rapports entre cette perforation et son art ; car c'est absolument impossible.

Il est assez difficile de s'assurer si son larynx émet toujours un son, lorsqu'il imite la trompette on peut s'en rendre compte en tâtant le larynx. Les vibrations de la voix que l'on perçoit sont plus intenses qne si le son de la trompette était produit par les lèvres. Pour les instruments moins sonores, on s'aperçoit de peu de chose en touchant le cartilage thyroïde ; j'ai pu seulement reconnaître au laryngoscope que lorsque M. Atkinson veut imiter la mandoline on voit comment il ferme sa glotte. Cette imitation se produit donc par l'occlusion glottique. On voit aussi que la langue affecte une position particulière tandis qu'il relève fortement le dos de la langue. En dehors de cela, il se sert surtout des

(1) D'après la *Berliner Klin Woch.*, 12 septembre 1898.

lèvres qu'il rapproche de façon à les faire vibrer ; quand il trille comme la mandoline, sa langue exécute de rapides mouvements du haut en bas et d'arrière en avant. Parfois il s'aide aussi de ses mains pour rétrécir ou pincer le nez afin d'obtenir une autre tonalité.

L'intérêt physiologique réside donc en ce que, à l'aide des lèvres, nous pouvons modifier notre voix et lui donner le caractère d'un violon, d'une mandoline ou d'une trompette, ainsi que le démontre Atkinson. J'ai à peine besoin d'ajouter qu'il exerce encore d'autres talents d'agrément avec ses organes vocaux. Il aboie comme un chien, imite le coq, chante un duo entre soprano et baryton quand on le désire. Toutefois il ne joue d'aucun instrument et n'est pas musicien au sens propre du mot ; mais son oreille est fine, il perçoit toutes les nuances des instruments qu'il reproduit non seulement par le son, mais aussi en les nuançant à la perfection.

Flatau a eu occasion à plusieurs reprises d'examiner des individus se disant ventriloques, mais qui appartenaient à la même catégorie qu'Atkinson ; c'étaient des polyphonistes. La différence est importante au point de vue physiologique, car au cours de toutes ces manifestations, la phonation est absolument naturelle.

2. Kirstein montre un homme de 60 ans, bien portant jusqu'ici. Son affection débuta il y a environ deux mois par de l'enrouement, des signes de catarrhe des bronches, de l'amaigrissement et un affaiblissement général. Quand il vint nous trouver, nous observâmes une raucité analogue à celle qu'on observe au cours des paralysies des cordes vocales. Au laryngoscope, on constate une **paralysie complète du récurrent gauche**. Rien à l'examen du thorax. Sénator le vit et diagnostiqua une tumeur maligne sous-sternale. L'examen aux rayons X pratiqué par Grunmach révéla dans la région où l'on croyait voir une tumeur maligne un obscurcissement et G. déclara qu'il devait y avoir des glandes. Par la radiographie, on reconnut en outre la présence d'un anévrisme pulsatile au-dessous de la tumeur dans la région sternale. Nous avons donc ici affaire à la rencontre d'une tumeur maligne et d'un anévrisme de l'aorte, le premier diagnostiqué par la clinique et le second reconnu par la radiographie.

Hier à ma consultation les rayons Rœntgen m'ont encore aidé à faire un diagnostic chez une femme de 77 ans, encore très vigoureuse, ne souffrant que d'un enrouement. Il s'agissait d'une *para-*

lysie récurrentielle gauche dont on trouva l'origine du côté du médiastin.

3. Scheier. — **Sur l'ossification du ligament stylo-hyoïdien.** — Au cours de mes recherches sur l'ossification du cartilage laryngien, mon attention s'est portée sur l'ossification du ligament stylo-hyoïdien, à la suite de l'observation d'un malade qui prétendait avoir avalé un os et accusait des douleurs à la déglutition dans la région pharyngée latérale. A la palpation, je crus sentir le corps étranger dans la région tonsillaire, mais il siégeait plus bas et je reconnus par un examen plus approfondi que l'apophyse styloïde était très allongée et avait provoqué une confusion avec le corps étranger. Je vis par des autopsies que l'ossification partielle du ligament stylo-hyoïdien n'était pas très rare, soit que l'apophyse styloïde se prolonge vers la corde ou que l'ossification remonte à partir de la corne de l'os hyoïde. Enfin il se forme un nouvel os, le stylo-hyoïdien. D'après Sappey on voit un échantillon de cette ossification au musée Orfila. Le Prof. Virchow m'a permis de vous montrer deux très belles pièces d'ossification provenant des collections de l'Institut Pathologique. On trouvera des détails sur l'ossification dans la thèse de docent de Virchow remontant au 6 novembre 1847, qui a été publiée récemment dans les Archives de Virchow.

B. Fraenkel dit que dans son article sur les affections pharyngées inséré dans l'Encyclopédie d'Eulenburg il cite l'élongation de l'apophyse styloïde et qu'il a vu des cas où il a tenté la résection de l'apophyse pratiquée aussi par Réthi.

4. B. Fraenkel. — **Pièce de carcinôme pharyngien gauche.** — On voit en haut, au-dessous de l'amygdale gauche, le bourrelet du cancer et au-dessous une ulcération profonde. De là le carcinôme a gagné le cartilage thyroïde et a provoqué un carcinôme cartilagineux qu'on prenait à l'extérieur pour une extension des lames du cartilage thyroïde. Le malade fut porté in-extremis à la Clinique. On ne put l'examiner qu'une fois au laryngoscope. Dans le larynx je vis une tumeur blanchâtre allant jusqu'à la ligne médiane. Le carcinôme cartilagineux est tellement voûté qu'on croit à l'existence d'un prolapsus ventriculaire. Le reste du larynx est relativement intact. Le malade a succombé à une pleurésie purulente droite due à une perforation et à la chute du carcinôme.

Je soigne actuellement à la Clinique une femme atteinte de la même maladie. Il s'agit d'un cancer pharyngien siégeant sur la paroi pharyngée postérieure et qui a également attaqué la face

postérieure de la lame du cartilage cricoïde. Le larynx est complètement indemne tandis que le carcinôme attaque les deux cartilages thyroïdes et provoque une périchondrite thyroïdienne externe. Nous avons vu survenir un abcès devant le cartilage thyroïde qui offrait la particularité qu'en appuyant dessus on voyait au laryngoscope le pus dans le larynx et à la commissure antérieure des cordes vocales. Ces dernières, les ventricules, les replis ary-épiglottiques, les muqueuses de l'épiglotte sont intactes, de sorte que le cancer partant du pharynx a attaqué le cartilage par la partie postérieure. Ces deux cas démontrent la propension qu'a le carcinôme à se propager sitôt qu'il a affecté le cartilage.

SOCIÉTÉ HONGROISE D'OTOLOGIE ET LARYNGOLOGIE

Séance du 31 mars 1898 (1).

Présidents : v. Navratil et Bœke.

Secrétaire : Polyak.

1. Polyak. — **Cordite vocale inférieure hypertrophique.** — Anna L., 15 ans, reçue le 18 mars 1898. Enrouée depuis 4 ans. Il y a huit ou neuf mois l'affection s'est aggravée, la raucité a augmenté et la respiration s'est embarrassée.

La malade a été très retardée dans son développement, elle ne paraît pas plus de 11 ans, respiration sifflante.

Le larynx est petit, assez injecté, les cordes vocales épaissies, la glotte large de 2 millimètres ; l'espace sous-glottique est rempli de croûtes sèches d'un brun foncé. Les méats du nez sont assez larges, la muqueuse des cornets un peu lâche, croûtes suppurantes dans le nez. Ramollissement du sommet droit et asthme bronchial.

Trachéotomie inférieure le 12 mars avec infiltration anesthésique de Schleich. Le lendemain, signes de bronchite diffuse.

Depuis lors le catarrhe des bronches s'est résolu, l'asthme et le ramollissement du sommet droit ont disparu, nous n'avons pas trouvé de bacilles tuberculeux dans les mucosités rejetées à travers la canule. La malade se trouve mieux, elle s'alimente plus

(1) D'après les comptes rendus du Dr Polyak.

aisément, les symptômes d'irritation et les croûtes du larynx n'existent plus, et on ne remarque plus par le sondage que l'épaississement marqué des surfaces inférieures des cordes vocales, qui rétrécissent concentriquement la glotte en triangle, de manière qu'elles s'écartent de 3 millimètres au plus.

On est incertain sur la nature de l'affection. Aucun signe de syphilis héréditaire. La tuberculose localisée au larynx paraît invraisemblable, aussi admettra-t-on qu'il s'agit d'un sclérome.

La malade habitant la campagne et ne pouvant séjourner davantage à l'hôpital, on pratiqua la fissure du larynx. L'examen microscopique sera pratiqué ultérieurement.

Nemai ne croit pas qu'on soit en présence d'un sclérome, mais il est heureux qu'on ait fait l'opération puisque le diagnostic histologique permettra de trancher la question.

N. aborde ensuite l'emploi de l'infiltration anesthésique de Schleich dans la trachéotomie. N'a-t-on pas été gêné ici par le gonflement des tissus?

Baumgarten. — Il est malaisé de décider si l'on a affaire à un sclérome, la trachée étant rétrécie. Toutefois qu'il s'agisse de sclérome ou d'une inflammation, je ne suis pas partisan de l'excision, car on obtiendrait le même résultat en deux ou trois semaines avec le tubage ou la dilatation ; on opérera seulement quand le tissu sera trop dur pour qu'on y puisse insérer un tube, si mince soit-il.

Polyak. — C'est par voie d'exclusion que je suis arrivé à diagnostiquer un sclérome. La fermeté des tissus plaide contre l'origine inflammatoire de l'affection. Nous avons été fort satisfait du procédé de Schleich.

L'œdème du tissu gêne bien un peu, mais seule l'insertion de la canule offre quelque difficulté.

Quant à la dilatation, Navratil la préconise seulement quand on est certain d'atteindre la guérison, c'est-à-dire dans les sténoses d'origine inflammatoire hypertrophique. Le sclérome s'améliore transitoirement sous l'influence de la dilatation, et ce n'est que par l'opération qu'on obtient la guérison définitive.

Baumgarten connaît des cas de sclérome opérés cinq ou six fois qui ont toujours récidivé, tandis que d'autres se sont trouvés bien pendant des années à la suite de la dilatation.

Navratil. — Sur les 3 cas que j'ai présentés à la dernière séance un seul était un sclérome. Dans le sclérome véritable, je n'attends aucun effet durable de la dilatation, mais il arrive que l'on confond les hypertrophies du tissu cicatriciel avec le sclérome. Si l'on a affaire à une hypertrophie simple, après la trachéotomie

on fera la dilatation avec de petits tubes ou avec des bougies ; on préférera les tubes d'O'Dwyer aux bougies de Schrœtter. Pour le sclérome véritable on aura recours à l'excision ; s'il y a récidive après l'intervention, c'est que tout le tissu malade n'aura pas été extirpé. Lorsque l'affection est étendue, il faut parfois réséquer des portions du larynx, et on n'hésitera pas à le faire, les tumeurs scléromateuses étant si envahissantes qu'elles entravent la respiration et la déglutition et peuvent ainsi conduire le malade au tombeau.!

Le sclérome isolé du larynx est très rare ; j'en ai rencontré seulement 3 cas en 32 ans.

Le diagnostic du sclérome est facilité aujourd'hui par le sondage aidé de l'anesthésie cocaïnique. Généralement quand la sonde touche une tumeur dure comme la pierre, il s'agit d'un sclérome.

2. Polyak. — **Sarcôme du sinus maxillaire droit s'étendant au cornet inférieur droit opéré par la résection temporaire de Langenbeck.** — Malade de 45 ans présentée à la séance du 24 février pour une « tumeur maligne de la narine droite » et décrite comme un fibro-sarcôme. A l'examen histologique, Minich diagnostiqua un sarcôme fuso-cellulaire myxomatode.

Opération le 10 mars sous le chloroforme par le Dr Ludvik. Incision commençant sous l'angle interne de l'œil droit, se poursuivant le long du bord orbitaire en ligne droite jusqu'à l'os zygomatique ; de là le couteau est introduit dans le bord inférieur de l'os zygomatique jusqu'au point inférieur d'insertion de l'aile du nez. La première incision va partout jusqu'à l'os. Ouverture au ciseau de la fosse ptérygopalatine.

Après avoir rompu la muqueuse du sinus maxillaire, on voit dans cette cavité plusieurs gros polypes contenant du mucus. La cavité était obstruée par une tumeur, d'un rose pâle, molle, et s'étendant du côté du cornet inférieur extrêmement hypertrophié. J'extirpai avec le doigt la tumeur ce qui donna lieu à une hémorrhagie violente ; puis je fis un râclage.

La guérison s'effectua en cinq jours, depuis la malade n'a plus de maux de tête ; elle va quitter la ville, mais on doit m'avertir en cas de récidive.

3. Baumgarten. — **Ulcérations de la voûte palatine.** — Le malade, montré à la séance de janvier, a été soumis depuis à un traitement spécifique si énergique, qu'il a été atteint de stomatite mercurielle.

Les ulcérations n'ont pas changé ; comme il ne s'agit ni de tuberculose ni de syphilis, leur origine est obscure.

Polyak devant l'échec du traitement anti-syphilitique est partisan du lupus.

Baumgarten. — On n'a trouvé ni cellules géantes, ni bacilles dans les fragments excisés.

4. Baumgarten. — **Polype hémorrhagique de la cloison.** — Mariée depuis quelques années, la malade, étant jeune fille, était venue me trouver pour une hémorrhagie profuse de la fosse nasale gauche. Du même côté, sur la cloison, on voyait une tumeur grosse comme la moitié d'une amande, d'un gris rougeâtre, saignant à la pression, qui fut grattée mais récidiva bientôt. A l'examen microscopique on hésita entre un myxôme et un myxosarcôme. En dépit de grattages réitérés, la tumeur récidiva et reparut même de l'autre côté. B. pratiqua l'excision de la totalité de la tumeur ce qui donna lieu sur la cloison cartilagineuse à un trou de la dimension d'un kreuzer environ. Depuis trois ans, ni récidive, ni hémorrhagie, la perforation s'est réduite. La malade est mère d'enfants bien portants.

Schadewaldt, Alexander, Scheier, Heymann décrivent diverses tumeurs, sous la dénomination de polype hémorrhagique de la cloison. L'auteur n'est pas d'avis d'en faire une catégorie à part, mais plutôt de les classer d'après l'examen histologique.

5. Baumgarten. — **Paralysie récurrentielle chez un enfant de 5 ans.** — Les paralysies récurrentielles se rencontrent parfois chez l'enfant, mais un type aussi classique que celui-ci est rare. La corde vocale gauche demeure immobile dans la position cadavérique, la corde droite fait des excursions régulières, mais n'atteint pas lors de la phonation la corde malade comme chez l'adulte et ne dépasse pas la ligne médiane. L'enfant est enroué et tousse. Cet état subsiste depuis trois ans; l'année dernière l'enfant tomba dans la cour de la hauteur d'un second étage, mais se releva aussitôt et recommença à jouer.

Les organes internes sont normaux. Par des autopsies nous savons que ces paralysies donnent lieu à des glandes bronchiales comprimant le récurrent.

6. Krepuska. — **Exostoses développées au cours d'une suppuration chronique de la caisse, obstruant le conduit auditif externe et guéries par une opération.** — W. M. 45 ans, négociant, vient

consulter l'auteur le 21 novembre 1894 parce qu'il entend mal, son oreille droite suppure et le fait beaucoup souffrir, depuis quelques semaines il a de violentes migraines et des vertiges. Depuis l'âge de 6 ans, le malade est atteint d'un écoulement d'oreille bilatéral qui s'est tari à 26 ans du côté gauche, mais qui subsiste toujours à droite. Le malade a suivi divers traitements tant à Budapest qu'à Vienne. Pas de syphilis.

Etat actuel : Le pavillon droit est tuméfié, hypertrophié, sensible ; la peau est rouge, infiltrée. L'orifice du conduit auditif externe est dilaté. Entre le gonflement et la paroi antérieure il subsiste une fente à travers laquelle sort du pus et qui est si étroite qu'elle ne permet pas le passage d'une mince sonde de celloïdine. Glande grosse comme une noix dans la fosse rétro-maxillaire ; le conduit auditif externe gauche est large, sans enflure ni exostose, la moitié postérieure du tympan est transparente, dépôt calcaire sur la moitié antérieure.

Oreille droite : montre = 0, voix chuchotée = 0.
— gauche — = 3 cm — = 10-20 cm.
— droite : Weber + ; Rinne négatif.

Par le cathétérisme on perçoit à droite des bruits de perforation.

L'affection principale est une exostose obstruant totalement le conduit ; mais il existe aussi une suppuration de la caisse et de ses annexes ; il peut se faire que cette hypertrophie osseuse soit en relation avec l'inflammation chronique de la caisse. Peut-être tout le conduit osseux est-il envahi par des hyperostoses concentriques le rétrécissant car il est presque complètement oblitéré et la circulation s'opère malaisément dans le pavillon sur lequel on observe une dermatite.

On est sans doute en présence d'une forme aiguë de périostite hyperplasique provoquée par des exostoses.

Vu le développement rapide des exostoses, compliqué de suppuration chronique de la caisse et de rétention du pus, l'opération était une indication vitale et je la conseillai au malade comme l'unique moyen de salut.

Le malade consentit difficilement à l'intervention, d'autant plus qu'à la suite de l'arrêt de la rétention, les migraines et les douleurs auriculaires diminuèrent notablement. Entre temps était apparu un eczéma séborrhéique de l'oreille ; l'opération eut lieu le 19 janvier 1895. Je choisis la voie rétro-auriculaire en cas de complication mastoïdienne.

Le dégagement de la portion postérieure du conduit auditif externe des parties latérales externes de l'exostose réussit assez bien, mais comme l'oblitération presque complète du conduit m'empêchait de pénétrer aisément, je dus enlever toute l'exostose au ciseau en même temps que la peau revêtant le conduit. En tout je retirai cinq exostoses. Nulle complication du côté de la caisse, à part la suppuration chronique qui s'améliora par la suite. Le 11 février l'épithélisation du conduit auditif est terminée et je n'ai plus qu'à m'occuper des granulations qui ont remplacé les exostoses.

L'inflammation de la caisse dura jusqu'à la fin de mai, l'audition s'est beaucoup améliorée. La montre est perçue à droite à 12 centimètres et la voix chuchotée à 2 mètres ; les bruits subjectifs tels que bourdonnements, céphalées et vertiges ont cessé. Depuis trois ans que le malade a été opéré on n'a observé aucune récidive. Le conduit auditif est assez large, la partie postérieure visible du tympan est gris perle, la perforation est cicatrisée. Le malade peut être considéré comme guéri.

A mon avis, la formation des exostoses doit être attribuée à la suppuration de la caisse ayant duré trente-neuf ans.

Szenes, dans l'observation d'exostoses multiples qu'il a lue en 1896, insistait particulièrement sur l'étiologie ; mais il n'existait pas de suppuration et, par conséquent, aucune indication opératoire. Ce cas prouve qu'un médecin soignant pendant longtemps un otorrhéique, peut assister à l'éclosion d'exostoses. J'ai remarqué ce fait au bout de 2 ou 3 ans chez un malade que je suivais depuis cinq à six ans. Il faudrait savoir si ces exostoses doivent être attribuées à l'irritation causée par le traitement local, au grattage de l'oreille par le malade ou à la suppuration. Il est difficile de préciser ce point ; ainsi que le dit Krepuska, l'ostéo-sclérose peut tirer son origine d'une excitation périostique provenant d'un traumatisme.

Lichtenberg a peu de choses à dire à propos de ce cas, qui a été traité à la perfection. Le malade l'avait consulté auparavant et il lui avait également conseillé l'opération. J'ai eu occasion de soigner un cas du même genre ; j'ai opéré par la voie rétro-auriculaire une jeune fille dont le conduit auditif était entièrement obstrué par des exostoses multiples ; la maladie durait depuis l'enfance. J'ai dégagé le pavillon, retiré le marteau et l'enclume, élargi le conduit et l'otite moyenne a guéri.

Bœke est aussi partisan de l'intervention, mais il remplace le terme d'exostoses par celui d'hypérostoses, les exostoses évoluant

sans inflammation étant excessivement rares. Dans la périostite, on observe également une inflammation de la caisse non circonscrite, rétrécissant le conduit de façon à masquer le tympan. Cette forme est une hypérostose.

Krepuska remercie ses collègues de leur approbation, il s'est borné à opérer selon les règles de la chirurgie otologique moderne. L'ablation des osselets était inutile. Le conduit auditif externe n'était représenté que par une fente et il fallut avancer avec précaution. Le résultat est satisfaisant puisque le malade entend la voix chuchotée à 5 mètres. Ce n'était pas une opération radicale, le principal était d'assurer l'écoulement du pus de la caisse. Au bout de 14 jours, la plaie était revêtue d'épithélium.

Quant à la dénomination, le pathologiste le plus expérimenté ne peut différencier l'exostose de l'hypérostose. La différence réside seulement dans la forme et la façon d'éclater; ce qui est pédiculé s'appelle exostose; sinon toutes les végétations osseuses sont des hypérostoses.

Bœke. — L'exostose survient sans inflammation, n'est pas pédiculée, sort lentement de la substance osseuse sans suppuration; dans les cas de suppuration, on est en présence d'hypérostoses.

Krepuska n'a cité que les opinions des autres. Une exostose surgissant de la base, est aussi un produit inflammatoire, mais celui d'une inflammation chronique.

Lichtenberg. — Pour éviter les malentendus, je ferai observer que dans le cas de Krepuska, l'extraction des osselets était superflue; mais chez mon malade, le tympan était totalement détruit et les osselets durent être enlevés parce qu'ils étaient enclavés dans des granulations molles de la caisse et étaient affectés de carie.

7. Winckler. — **Elephantiasis des lèvres.** — Ouvrier de 45 ans, malade depuis huit ans, grand fumeur, a beaucoup souffert des dents. Bourrelets et hypertrophies des lèvres inférieure et supérieure. Leucoplasie de la muqueuse des angles de la bouche, des joues et des bords de la langue. Pas de syphilis.

Séance du 28 avril 1898.

Président : v. Navratil

Secrétaire : Polyak

1. Morelli. — **Cordite hémorrhagique.** — Cuisinière, âgée de 39 ans, célibataire, vint consulter pour la première fois à la clinique, le 24 mars dernier. Son mal, consistant en toux sèche, douleurs dans le cou, embarras de la déglutition et de la parole, débuta il y a quatorze ans et reparut presque chaque année. L'affection actuelle apparut huit jours auparavant, sous forme de suffocation, raucité, toux violente, surtout la nuit; deux fois elle cracha du sang. Au laryngoscope, on voit que le larynx et la trachée sont recouvertes d'un mucus épais. La glotte et les cordes vocales sont comme revêtues d'un réseau. Au bout de trois jours, les cordes vocales vraies et fausses sont d'un rouge pourpre, veloutées et parsemées de caillots sanguins. Cet état subsista jusqu'au 30, date où je vis la malade pour la dernière fois ; au début, je l'avais examinée le soir, les caillots de sang avaient déjà disparu, les cordes vocales étaient encore rouges mais non relâchées ni veloutées, ce que j'attribue aux badigeonnages avec une solution glycérinée à 2 % qui, depuis des années, me réussit admirablement contre le catarrhe sec rebelle et les dépôts muqueux. Je l'emploie, de préférence, au nitrate d'argent.

Quant à la cordite hémorrhagique, je crois que cette affection revêt d'abord l'aspect d'un catarrhe sec, ainsi que le constate Gottstein, et que l'hypérémie et l'hémorrhagie proviennent de la toux violente et d'une commotion. Ces hémorrhagies ont été d'abord décrites en 1871, par Navratil, Strubing les mentionne simplement et les autres auteurs n'en parlent pas.

Zwillinger. — Ainsi que le dit Morelli, dans ce cas il existait aussi une laryngite sèche associée à des formations de croûtes sèches ; il se peut que l'hémorrhagie ait eu une origine mécanique et qu'on n'ait pas eu affaire à une laryngite hémorrhagique au sens strict du mot. Le terme de laryngite hémorrhagique ne s'applique qu'aux formes aiguës de laryngite, dont l'aspect se modifie par l'hémorrhagie.

Je suis d'avis qu'on observe dans ces cas des troubles circulatoires et vasculaires ; j'ai vu une malade arrivée au sixième mois

d'une grossesse qui, à la suite d'une laryngite aiguë, présenta un gros caillot sanguin sur la corde vocale droite. Cette observation rentre dans la catégorie des laryngites hémorrhagiques décrites par Strübing.

Baumgarten partage l'opinion de Zwillinger, et considère seulement comme laryngites hémorrhagiques les cas où l'hémorrhagie est l'unique symptôme ; dès que survient une laryngite sèche, l'idée d'une laryngite hémorrhagique peut être repoussée. Dans le cas en question, je ne crois pas à l'existence d'une laryngite hémorrhagique, puisqu'on est en présence de croûtes et non de caillots sanguins.

Navratil a relaté, en 1869, la première observation de cette affection, chez un malade atteint, depuis un ou deux jours, de laryngite aiguë. J'ai adopté le terme de cordite hémorrhagique, parce qu'après avoir enlevé les caillots sanguins existant sur les cordes vocales, je vis encore par places des hémorrhagies suivies de formation de caillots sanguins ; ceux-ci cédèrent sous l'influence de badigeonnages énergiques, mais l'hémorrhagie reparut. Cette affection aiguë dure de dix à quinze jours, jusqu'à ce que la corde vocale tuméfiée ait recouvré son aspect normal.

J'ai vu et soigné des cas primitifs de cordite hémorrhagique aiguë. Pour l'hémorrhagie, il est accessoire qu'elle provienne d'un ou de plusieurs points, ou de toute la surface, ce qui ne modifie en rien le diagnostic.

Morelli ne pense pas que son cas contredise les idées de Strübing, qui, lui-même, rapproche des cas de laryngite catarrhale accompagnée de sécrétion muqueuse. Je suis enclin à admettre l'hypothèse de Gottstein, disant qu'une cordite sèche aiguë peut engendrer des hémorrhagies laryngiennes et que la grossesse et la menstruation jouent un rôle dans les cas de ce genre. Notre malade avait eu ses règles avant l'apparition de l'hémorrhagie du larynx et elle n'est pas enceinte.

2. Morelli. — **Un cas de calcul bronchial.** — Calcul provenant d'une femme de 34 ans, dont les parents sont bien portants. La malade, mère de trois enfants, souffre, depuis plusieurs années, d'un catarrhe sec du nez, du larynx et de la trachée, qui s'accentue principalement en automne, depuis que l'épidémie d'influenza a amené des complications graves. La malade, bien constituée, eut, le 14 décembre dernier, une attaque d'influenza, douleurs à la déglutition, douleurs s'irradiant dans l'oreille, abattement, sensation fiévreuse sans élévation de la température, tuméfaction du

voile palatin, tels étaient les symptômes principaux qui s'amendèrent à tel point que la malade se leva le 17. Le 19, apparition de frisson, avec 39° de fièvre, élancements dans la moitié droite de la poitrine jusqu'à l'omoplate. Peu de toux et de crachats. A l'auscultation et à la percusssion, on ne trouve pas de ramollissement. Les côtes et les muscles du dos sont sensibles à la pression. La fièvre était accompagnée de douleurs disséminées et de rémissions matinales jusqu'au 26, époque à laquelle, après des crises de toux et de suffocation, la malade rejeta le calcul. Au bout de quelques minutes, violente hémorrhagie (40 à 50 grammes de sang). L'expectoration sanguine dura quatre jours et se renouvela en quantité moindre le sixième jour. Après le rejet du calcul, la température redevint presque normale. Les calculs des bronches et des poumons sont des raretés. On connaît seulement les cas de Koranyi et de Mayer, ce dernier concernant un phtisique qui cracha trente calculs.

Le calcul bronchial est formé par l'épaississement et la calcification de la sécrétion des bronches, tandis que le calcul pulmonaire est la calcification de l'infiltration caséeuse alvéolaire et lobulaire.

Le calcul peut être gros comme un grain de mil, un haricot ou une noisette, être lisse ou framboisé et consister en chaux phosphorescente, magnésie ou chaux d'acide carbonique, mêlées à quelques substances organiques, comme les pierres en général. Les calculs se vident par la suppuration. Lors de l'expectoration des calculs, des bronches ou des poumons, on observe toujours la colique pierreuse. Le calcul pulmonaire est une suite de la tuberculose. Mager différentie la broncholithiase primitive dans laquelle il comprend les calculs des bronches, de la forme secondaire dans laquelle le calcul pénètre dans les bronches par l'extérieur. Ma malade, qui habite la campagne, a l'habitude, au moment de la moisson, de mâcher des épis, et il se peut que l'un d'eux, dans sa chute dans les bronches, ait été l'origine du calcul, la malade n'étant pas tuberculeuse. Le calcul était de la dimension d'un grain de café, et quand la malade vint me consulter, son visage était enflé et elle touchait le corps étranger avec sa langue. Le calcul était recouvert d'une sécrétion fétide ; du reste, la malade se plaignait, depuis dix-huit mois à deux ans, d'être incommodée par une odeur nauséabonde.

3. Halasz. — **Traitement des otites moyennes chroniques suppurées par l'acide trichloracétique.** — Sur cinquante malades

soignés par l'acide trichloracétique, dans 42 cas, la perforation tympanique se cicatrisa. 8 cas ne guérirent pas, dont 4 de perforation de la membrane de Shrapnell, deux fois la partie postéro-supérieure du tympan était perforée, et dans les deux autres, le tympan était complètement détruit.

Sur les 42 cas de guérison, dix fois la membrane tympanique faisait totalement défaut, mais chez vingt-huit malades, l'audition fut rétablie, et notablement améliorée chez les autres ; quant aux troubles auditif subjectifs accompagnant les perforations tels que bourdonnements, effervescence, etc., ils cessèrent tout à fait.

Depuis le traitement par l'acide trichloracétique le port d'un tympan artificiel est absolument superflu, vu que le nouveau procédé aide notablement au rétablissement de l'audition.

H. résume ainsi son expérience :

1° L'application de l'acide trichloracétique ne cause aucune douleur après qu'on a laissé séjourner cinq minutes dans l'oreille une solution fraîche de cocaïne de 15 à 20 %;

2° Elle aide à la cicatrisation des perforations sèches, humides et suppurées sans distinction d'âge. L'acide trichloracétique garantit contre la formation de petits polypes et de granulations;

3° Ce traitement soulage les otorrhées chroniques anciennes résistant à tout traitement autre qu'une opération ;

4° La cicatrisation de la perforation est suivie de la régénérescence du tympan et de la disparition des bruits subjectifs ; et l'occlusion du tympan préserve l'oreille d'une réinfection externe;

5° Enfin, ce traitement améliore non seulement l'audition, mais la rétablit presque toujours.

4. Krepuska. — **Opération d'ostéite mastoïdienne non otitique.** — A la séance du 3 mars dernier, j'eus l'honneur de présenter un cas d'ostéite mastoïdienne non otitique, dans lequel le malade accusait seulement des bourdonnements à gauche et de la surdité. Depuis dix jours, la région sise derrière le pavillon gauche gonflait toujours et elle était devenue si douloureuse que le malade ne pouvait plus dormir. Lors de la présentation, derrière et au-dessus du pavillon, existait une hypertrophie du volume d'un poing d'enfant, entourée d'une paroi infiltrée épaisse inflammatoire, dure, à peine sensible, s'étendant jusqu'à la région temporale et à l'os pariétal. J'ai remarqué que la pointe de l'apophyse mastoïde n'était pas recouverte de parties molles enflammées.

Le pavillon était projeté en bas et en avant. La paroi supé-

rieure du conduit pendait comme un sac et obstruait complètement le conduit. L'épithélium du conduit auditif externe était intact, non macéré. Pas de fièvre.

Cliniquement, l'affection donnait l'impression d'une ostéite analogue à celle qu'on regarde comme une tuberculose primitive chez l'enfant ; l'ostéite syphilitique mastoïdienne est assez répandue, aussi, dans ces cas, la caisse n'est affectée que secondairement.

L'opération a été pratiquée le 28 février dernier, à l'hôpital Saint-Jean. Au-dessous du périoste, on trouva du muco-pus, la base de l'apophyse mastoïde était dégagée jusqu'à la squame et à la paroi osseuse du conduit ; à la base de l'apophyse mastoïde se trouve une fistule grosse comme une lentille, à travers laquelle fait issue une tumeur rougeâtre. Les cavités mastoïdiennes sont remplies de masses rouges granuleuses, l' « aditus » de même. La membrane tympanique est seulement un peu injectée ; je me borne à vider la mastoïde et ne fais pas l'opération radicale.

Cicatrisation lisse et prompte. Actuellement, la cavité mastoïdienne est bourrée presque totalement de tissu granuleux compact ; l'orifice rétro-auriculaire est à peine gros comme un petit pois. Conduit auditif large. Membrane tympanique transparente. Audition :

Oreille droite :	montre	= 1,50,	chuchottement	4,0
— gauche :	—	= 0,05,	—	0,5

On fit des cultures avec le pus de l'abcès mastoïdien et au bout de vingt-quatre heures, on obtint de petites colonies transparentes caractéristiques, formées de petits diplo et streptocoques. Le microbe que je cherchais à isoler du pus et le *diplocoque lancéolé de Fraenkel*, ou comme on l'a dénommé plus récemment le *streptocoque lancéolé de Pasteur*. La recherche des bacilles tuberculeux donna un résultat négatif.

Quelle a été l'origine de cette affection plutôt localisée à la muqueuse ? Faut-il incriminer une maladie de la caisse ou la propagation par voie hématogène ?

Les otites dues au diplocoque de Fraenkel n'évoluent pas ordinairement sans causer de souffrance et entraîner de complications graves ; aussi, est-il peu probable que la maladie du sujet qui nous occupe ait débuté par une otite moyenne.

Nous admettrons que les microbes, sans se manifester dans la caisse, n'ont engendré que les troubles des cavités mastoïdiennes.

Les granulations ont été examinées à l'Institut anatomo-patho-

gique du Prof. Pertik, elles consistent surtout en tissu cicatriciel, très vascularisé et infiltré de cellules rondes. Des hémorrhagies parsèment ces granulations. Un point remarquable est l'ossification des granulations.

Le diplocoque lancéolé de Fraenkel peut donc engendrer non seulement la suppuration, mais des hémorrhagies et des hypertrophies des tissus.

Szenes a vu le malade à sa clinique et a conclu à la nécessité absolue de l'intervention.

5. Zwiellinger. — **Kyste de la bourse muqueuse pré-hyoïdienne.** — H. B., 32 ans, a remarqué, depuis quatre semaines, un nodule sur son cou, qui a augmenté rapidement de volume, sans le gêner. Il vient consulter uniquement pour savoir si cette affection ne peut pas s'aggraver.

A la partie antérieure du cou, à peu près au milieu, entre le bord du cartilage thyroïde et l'os hyoïde, se trouve une tumeur grosse comme une noisette, ronde et normalement épithélialisée. Catarrhe laryngé bénin. Glandes du cou normales. Le diagnostic était hésitant entre un kyste développé à la suite de la rétention de son contenu, suivie d'inflammation et une glande lymphatique suppurante. Je désirerais avoir l'avis de mes confrères avant d'intervenir, car on sait que l'extirpation, la ponction et l'injection de solutions irritantes ne donnent pas de bons résultats.

Morelli. — Il faudrait ponctionner pour déterminer la nature du kyste d'après le résultat des examens bactériologique et clinique et décider s'il y a lieu d'opérer.

Némai. — Ne pourrait-on pas exciser la tumeur avant de rechercher si l'on a affaire à un lymphôme ou à un kyste de rétention.

Morelli. — S'il faut choisir entre l'ablation du kyste ou la cautérisation, je suis d'avis de faire d'abord la ponction.

Zwillinger. — Je ponctionnerai.

Nemai. — Quel que soit le résultat de la ponction, le kyste devra toujours être enlevé.

Navratil dit que dans ce cas l'extirpation est le traitement le plus simple et le plus radical.

SOCIÉTÉ PHYSICO-MÉDICALE DE MOSCOU

Séance du 13 avril 1898.

(Wratch 1898, nº 18, p. 539).

E. N. Malioutine. — **Importance de la configuration du palais osseux en tant que partie essentielle de l'appareil résonnateur chez les chanteurs.** — L'auteur fait observer que l'attention n'a point encore été attirée sur ce sujet ; ses observations ont porté sur la forme du palais de chanteurs et de chanteuses renommés pour la plupart ; des moulages très soigneusement pris permettent de suivre les démonstrations de l'auteur. Ses conclusions sont les suivantes : 1) toutes conditions égales d'ailleurs, la forme du palais a une grande influence sur la force aussi bien que sur l'étendue de la voix ; 2) l'examen objectif du palais peut permettre de prédire jusqu'à quelle limite le chanteur peut compter sur l'augmentation de sa voix, l'auteur propose des procédés de mensuration de la pente et de la voûte du palais ; 3) l'étude de la forme de palais chez les différentes races peut expliquer leurs dispositions plus ou moins grandes pour le chant. M. N. W.

SOCIÉTÉ OTO-RHINO-LARYNGOLOGIQUE DE MADRID

Séance du 24 mai 1898 (1).

1. Gomez de la Mata. — **Un cas de rhinite blennorrhagique.** — Contrairement à l'assertion de Zaufal à propos de la rareté de la blennorrhagie des fosses nasales, l'auteur a observé un cas curieux de cette affection il y a deux ans environ. Il fut appelé par un confrère auprès d'un malade atteint d'une légère lésion cutanée des ailes du nez, qui ayant quitté Madrid, revint au bout de quarante-huit heures fort alarmé d'avoir vu survenir presqu'aussitôt après son départ un abondant écoulement nasal, et s'étant regardé dans une glace, il s'aperçut que le cartilage de sa cloison était détruit. Mis en présence de cette destruction, G. de la M. l'attribua immédiatement à une blennorrhagie nasale, et poussant ses in-

(1) D'après la *oto-rino laring. española.* Juillet 1898.

vestigations de ce côté, il reconnut l'existence d'une blennorrhagie uréthrale, point de départ de l'auto-inoculation. Sous l'influence d'irrigations nasales au permanganate de potasse et de badigeonnages de nitrate d'argent, l'écoulement céda en huit ou dix jours; on pratiqua plus tard la rhinoplastie.

Forns a vu une ophthalmie purulente, accompagnée de rhinite caséo-purulente, l'infection s'étant propagée à travers les voies lacrymales, chez une enfant nouveau-né chez laquelle à l'analyse on trouva des gonocoques et une suppuration pharyngienne ressemblant à une adénoïdite blennorrhagique.

Roca Auguet. — Ce qui choque dans le cas de Gomez de la Mata, c'est la destruction rapide de la cloison par le pus blennorhagique, fait qui pourrait s'expliquer par la présence d'autres microbes. Le malade en question n'avait-il pas d'antécédents spécifiques ?

Gomez de la Mata. — Après l'avoir minutieusement interrogé et examiné je n'ai pas trouvé trace de spécificité.

Gonzalez Campo incline également à croire à l'existence d'un autre microorganisme en plus de celui de Neisser, puisque celui-ci seul ne peut produire des accidents semblables sur les points de l'appareil génital où il siège, ni causer de destruction à si brève échéance lorsqu'il affecte la conjonctive dans les cas d'ophthalmie blennorrhagique.

Forns demande si ce malade n'aurait pas eu auparavant une destruction de la cloison dont on ne se serait aperçu que lors de la suppuration ; peut être était-il atteint autrefois d'un ulcère perforant de Hajek, avec lésions eczémateuses antérieures à la blennorrhagie. F. cite le cas d'un malade ignorant l'existence d'une perforation étendue de la cloison, qui fut reconnue lorsqu'il alla consulter pour un catarrhe des trompes ; il avait souffert longtemps de céphalées intenses rebelles à tout traitement et qui, lorsqu'on en eut reconnu l'origine, guérirent par de simples insufflations de tabac à priser mentholé.

2. Forns. — **Coryza hypertrophique.** — Affection caractérisée par une série de douleurs dont le traitement varie selon la forme. Nous appelons coryza hypertrophique une hypertrophie de la pituitaire, mais comme cette région renferme divers tissus, c'est une lésion complexe de types arrivant à être opposés. D'après de nombreux examens anatomo-pathologiques entrepris en vue de cette étude, l'auteur affirme l'existence de trois groupes, hypertrophie muqueuse , hypertrophie caverneuse, sans lésion muqueuse, et hypertrophie de type mixte. Elles sont faciles à distin-

guer cliniquement. Dans la première catégorie la muqueuse est rugueuse, turgescente, d'un rose clair, avec petits points visibles, qui sont des bouches glandulaires siégeant de préférence sur les cornets inférieurs. Ainsi caractérisée, elle doit être soumise à un traitement local par des badigeonnages avec une solution aqueuse de résorcine à parties égales ainsi que le recommanda Gonzales Campo au 1er Congrès espagnol de spécialité. Cette médication produit un durcissement qui donne plus d'ampleur aux fosses nasales. Le second type est la forme polypoïde donnant l'impression d'un polype sessile considérable avec intégrité de la muqueuse ; implanté à l'extrémité et à la queue des cornets et offrant un aspect framboisé. Le type mixte est le plus répandu ; il varie suivant les tempéraments; à ce propos, Pelaez a fait de curieuses observations sur ses rapports avec le système génital ; l'hypertrophie diffuse produit une sténose nasale plus prononcée; les cornets moyens s'hypertrophient plutôt que les cornets inférieurs, provoquant à l'occasion des sinusites.

Première forme. — Elle n'est pas uniquement tributaire de la résorcine ; on peut aussi se servir de nitrate d'argent (Chiari emploie des tampons d'ouate enduits de gomme qu'il fait sécher puis imbibe d'une solution concentrée de ce sel, et introduit dans le nez où il les laisse séjourner pendant cinq minutes). On se sert également d'acide trichloracétique, d'acide chromique fondu et d'acide nitrique.

Seconde forme. — Pour le traitement, il faut agir sur le tissu caverneux en lésant le moins possible la muqueuse et en respectant le tissu glandulaire. Le galvano-cautère guérit l'hypertrophie, en créant une atrophie par rétraction cicatricielle. On emploiera d'autres procédés en cas de polypes de l'extrémité ou de la queue des cornets, lorsqu'elle sera perpendiculaire on se servira de l'anse froide, en laissant le bord du cornet intact. Le tissu peut être incisé avec un petit couteau, comme ceux employés par les oculistes, jusqu'au tissu caverneux, parallèlement à la muqueuse, sans la toucher ; on détermine ainsi une hémorrhagie dans l'épaisseur du tissu, le sang répandu se résorbe et l'hypertrophie diminue par la rétraction ultérieure qui peut s'accentuer en introduisant dans la voie ouverte par le bistouri un stylet mince à l'extrémité duquel on fond un cristal d'acide chromique.

Troisième forme. — Les diverses formes de la lésion obligent à faire choix d'un traitement selon les cas; elle peut être le prélude d'une rhinite atrophique, et on voit, dans l'hypertrophie, du tissu adulte qui transforme la muqueuse en peau emprisonnant les

glandules. L'hypertrophie de la muqueuse se soigne de la manière ci-dessus exposée ; le traitement galvanique de l'extrémité des cornets moyens peut donner lieu à des affections phlogistiques graves aiguës et même érysipélateuses, il se peut aussi que l'érysipèle envahisse toute la tête. Forns préfère amputer l'extrémité du cornet, en incisant sa portion antérieure, et la sectionnant avec un ciseau angulaire, jusque près de son insertion pariétale, puis on introduit l'anse froide et on sectionne ; s'il survient une hémorragie, on l'enraye avec du bioxyde d'hydrogène puis on tamponne.

Si la cloison se latéralise jusqu'à l'hypertrophie, elle provoque de l'obstruction même si l'on résèque le cornet et on aura recours à la résection de la cloison ou nasectomie. En se bornant à supprimer le bord du cornet on évitera l'atrophie consécutive de la muqueuse.

Gomez de la Mata, à propos du traitement des hypertrophies de la première catégorie, dit qu'il se servait de nitrate d'argent jusqu'à ce que G. Campo eut préconisé la résorcine qui ne donne pas lieu à la douleur provoquée par le nitrate d'argent et réussit plus rapidement et plus sûrement.

Ce médicament, discrédité pour soigner l'affection pour laquelle on le recommanda d'abord, est très utile dans cette forme d'hypertrophie nasale. Pour la forme caverneuse, G. de la M. se sert du petit couteau de Graefe, comme Forns, et cautérise avec la ferropyrine ; il se méfie du galvano qui occasionne dans certains cas de l'érysipèle et des phlébites du sinus caverneux. Dans deux ou trois cas mixtes, il enleva le polype avec des ciseaux et retira l'éperon à l'aide d'un couteau coudé.

Gonzalez Campo a constaté, lors du Congrès tenu à Madrid en novembre dernier, l'échec du traitement préconisé par Marage pour les végétations adénoïdes, mais qui peut être employé avec succès dans la rhinite hypertrophique, mais cette thérapeutique ne lui est pas personnelle, et ne voulant pas se parer des plumes du paon, il dit que c'est Compaired qui a initié le traitement de l'hypertrophie nasale au moyen d'une solution résorcinée et que lui-même s'est borné à l'essayer et à rendre compte de ses observations. Actuellement, on peut affirmer que ce moyen est le seul qu'il faille appliquer à la forme muqueuse d'hypertrophie, et qu'il modifie aussi quelquefois les productions polypoïdes de la seconde catégorie. Ce traitement n'excluera pas les autres, mais on y aura recours chaque fois que le malade repoussera l'intervention chirurgicale : il pourra également être fort utile entre les mains

d'un médecin non spécialiste qui ne serait pas habitué aux opérations intra-nasales.

ASSOCIATION LARYNGOLOGIQUE AMÉRICAINE

VINGTIÈME CONGRÈS ANNUEL

Tenu à Brooklyn N.-York les 16, 17 et 18 mai 1898 (1).

Ouverture du Congrès.

Le Dr Thomas R. French, après avoir résumé l'histoire de l'Association qui entre dans sa vingtième année d'existence, étudie non sans humour, les conditions de la spécialité naso-laryngologique. Les opérations laryngées relativement difficiles sont en général bien faites. Les interventions nasales beaucoup plus faciles en apparence sont souvent tentées et tentées avec un succès médiocre par des mains peu expérimentées. Il rappelle l'opinion de Morell Mackenzie qui disait qu'il faut se décider pour un spécialiste dans les dix premières années de sa carrière médicale mais non plus tardivement. La spécialisation sérieuse est la condition même du progrès scientifique.

1. John Mackintyre. — **Emploi des rayons X.** — M. a obtenu par les rayons X des images du septum des racines dentaires, des pièces d'ossification du cartilage thyroïde. Il a même obtenu des images du larynx mais moins nettes que celles des os et des corps étrangers.

2. J. N. Macenzie, de Baltimore. — **Néoplasmes trachéo-laryngés d'origine tuberculeuse.** — Divise les néoplasmes tuberculeux du larynx et de la trachée en trois groupes. Le premier groupe est celui des hypertrophies granulaires ou granuloses. Le second groupe est celui des papillomes moins communs que les précédents, siégeant un peu partout dans le larynx mais surtout sur la paroi postérieure. Ce groupe est encore mal connu. Dans un cas survenu chez un tuberculeux, le papillome était infiltré de tubercules très nets histologiquement. Le papillome inséré sur la corde vocale droite ressemblait à un morceau de corail mobile pendant la phonation, d'une face à l'autre de la glotte. Le troisième groupe

(1) D'après le compte-rendu du *Medical Record*, 4 juin 1898.

renferme les tumeurs tuberculeuses vraies. Celles-ci surviennent sans ulcération, sans infiltration tuberculeuse de voisinage. Elles sont recouvertes par une moyenne normale qui ne s'ulcère que tardivement. Elles sont rares et M. n'en a vu en tout que trois cas. Le diagnostic clinique avec les tumeurs malignes est souvent fort difficile; le microscope seul permet de reconnaître les tubercules siégeant très profondément et non comme dans les formes ordinaires, directement sous l'épithelium. Ces tumeurs qui peuvent aussi siéger dans la trachée ont une marche torpide et lente. Les cautérisations au galvano-cautère, les pansements à l'acide lactique réussissent mieux que l'excision sanglante. Pourtant, si le larynx était envahi en entier, si l'état général était très satisfaisant, l'ablation totale pourrait être indiquée.

Discussion.

Delavan, est lui aussi, très peu partisan de l'excision sanglante. Les injections sous muqueuses d'acide lactique lui ont donné de très bons résultats.

Rice, de New-York, rapporte un cas de granulome type, situé entre les cartilages aryténoïdes et ayant abouti à une ulcération superficielle.

Swain, de New-Haven, signale que le papillome le plus volumineux de l'espace inter aryténoïdien qu'il ait jamais rencontré s'était développé chez un tuberculeux. Une cure d'un an et demi à Adirondack rétablit à la fois la santé générale et fit disparaître les accidents locaux. Mais plus tard survint une tuberculose articulaire.

3. F Chappell, de New-York. — **Traitement climatérique de la phtisie laryngée.** — Signale les bons effets de ce traitement et décrit les avantages du traitement à la fois général et local, en usage au sanatorium de Loomis.

Discussion.

E. Mayer, de New-York, insiste sur un facteur essentiel, la longue durée du séjour au sanatorium, durée à laquelle consentent rarement les malades. La nature du climat clair et froid, sec, chaud et humide offre une grande importance.

J. Newcomb croit qu'un séjour de courte durée dans un sanatorium peut souvent suffire. Le malade, une fois son éducation thé-

rapeutique et prophylactique faite, peut retourner sans inconvénient chez lui.

4. K. Simpson, de New-York. — **Eponge de Bernay dans les hémorrhagies du nez et du nasopharynx.** — Recommande cette éponge faite de coton comprimé à la presse. Le coton en se gonflant assure une excellente compression. De plus, son pouvoir absorbant est très considérable. Ce pansement est aussi fort bon pour maintenir le septum fracturé.

Discussion.

Mackenzie demande si ce pansement dilatable ne donne pas de douleurs.

Swain demande, de son côté, s'il peut être facilement retiré sans provoquer de nouvelle hémorrhagie.

Simpson répond : 1° que les douleurs sont très tolérables, 2° que l'ablation de l'éponge, en raison de son élasticité, se fait malgré la dilatation aussi facilement que celle d'un pansement ordinaire.

5. J. W. Gleitsmann, de New-York. — **Autoscope de Kirstein.** — Présente cet instrument destiné à bien montrer la paroi postérieure du larynx. Il ajoute cette réflexion peu encourageante que les malades auxquels on applique cet autoscope... ne reviennent en général pas. L'anesthésie est nécessaire.

6. Beverley Robinson. — **Gonflement de l'amygdale linguale comme cause de toux.** — Montre que beaucoup de toux insidieuses, tenaces surtout chez les adultes jeunes, dépendent d'une hypertrophie de l'amygdale linguale. Ces toux sont attribuées à tort à un réflexe nerveux, à l'estomac. Cependant, l'anémie, la constipation, les écarts de régime jouent nn rôle adjuvant ainsi que la diathèse rhumatismale. Au début de la congestion aiguë de l'amygdale, l'expectoration est peu abondante, plus tard vient du muco-pus, parfois même, ce muco-pus est sanguinolent. Tous les symptômes s'aggravent beaucoup la nuit. Le patient, après deux à trois heures de sommeil, est réveillé par des quintes très pénibles. Le gonflement est en général plus marqué du côté gauche. Le traitement général dépend surtout de la goutte, du rhumatisme, parfois de la malaria. En cas d'insuffisance rénale, R. vante beaucoup l'esprit de Mindererus La teinture d'iode additionnée de partie égale de glycérine et d'eau est le meilleur topique local. Le

changement d'air a souvent une très bonne influence. Mais souvent il sera nécessaire d'avoir recours suivant les cas au galvanocautère, au serre-nœud, à l'amygdalotone.

Discussion.

James Newcomb recommande comme topique local la glycérine boratée, comme traitement interne l'oxalate de cérium.

Clarence Rice insiste sur la rareté des inflammations de l'amygdale linguale dans l'enfance. Quand elles se produisent, elles sont consécutives à des inflammations de voisinage. Chez l'adulte il signale les confusions fréquentes et l'importance du diagnostic avec les glossites.

L. Swain, de New-Haven, montre qu'à la naissance il n'y a pas encore de tissu adénoïde à la base de la langue. Mais chez l'enfant, à la suite des maladies infectieuses, il n'est pas rare de voir ce tissu se développer notablement en même temps qu'apparaissent des végétations adénoïdes du pharynx.

John Roe, de Rochester, rappelle qu'il y a souvent simultanément hypertrophie des diverses amygdales. Toute la base de la langue est quelquefois variqueuse. Parfois, il y a une masse nodulaire qu'on ne peut enlever que par fragments. Les opérations sur l'amygdale linguale sont peu douloureuses et la cocaïne suffit très bien.

J. W. Gleitsmann signale un cas de toux opiniâtre guérie chez une femme par l'ablation de l'amygdale linguale. — Une rechûte céda à l'ablation d'un petit fragment resté. Il n'a jamais vu cette hypertrophie chez l'enfant.

7. John O. Roe. — **Traitement de la fracture du sinus maxillaire avec dépression de la paroi antérieure.** — Rapporte un cas où le redressement de la paroi enfoncée fut fait au moyen d'une sonde courbe introduite dans le sinus. Le résultat esthétique fut parfait.

8. John O. Roe. — **Traitement des fractures du nez.** — Divise ces fractures en simples, compliquées, comminutives. L'hémorrhagie est souvent très abondante et très gênante. L'antisepsie a une importance capitale pour prévenir et diminuer le gonflement. La réduction ne doit pas être faite avec une force excessive. Dans l'application des divers appareils contentifs, il importe également de graduer la pression.

Discussion.

Casselbery, emploie comme appareil contentif l'emplâtre de Paris combiné avec un tamponnement intérieur à la gaze iodoformée.

George A. Leland de Boston regarde la réduction faite au moyen du petit doigt comme plus sûre, plus complète, moins brutale que celle faite avec les instruments. La réduction intranasale est beaucoup plus importante que la réduction extranasale. Il en est de même de la contention. Dans les appareils contentifs, l'attention doit surtout porter sur les attelles intérieures.

9. L. Wagner, de San Francisco. — **Diagnostic précoce de la coqueluche.** — A très souvent eu comme rhinologiste à examiner des coqueluches au début, à cette période traînante où le diagnostic est incertain. L'examen du mucus nasal est pathognomonique. Au lieu de quelques rares bactéries on y trouve en effet des bactéries très nombreuses, arrondies et un peu renflées aux extrémités empoulées, ressemblaint assez bien au pneumocoque de Friedlander. Ce diagnostic précoce évitera toute contagion.

Discussion.

Swain demande : 1° si les bactéries sont constantes, 2° si elles apparaissent longtemps avant les quintes caractéristiques.

Wagner a trouvé ces bactéries dans tous les cas examinés sans exception. Elles sont inconstantes dans le pharynx, constantes dans le nez. Elles précèdent de beaucoup la toux quinteuse.

10. L. Wagner, de San Francisco. — **Lèpre de la lèvre.** — Rapporte un fait de lèpre de la lèvre avec diagnostic confirmé histologiquement. Cet ulcère avait été au début regardé comme syphilitique. Il rappelle l'opinion par laquelle le bacille lépreux envahit d'abord la muqueuse des voies respiratoires inférieures qui constitueraient sa route d'infection. Son malade ne présentait d'ailleurs rien ni dans le nez ni dans la gorge.

11. E. Mayer, Delavan, Simpson, de New-York. — **Anesthésique de Schleich.** — Vantent les très bons effets de la solution de Schleich pour les opérations sur le nez et la gorge. Ce mélange anesthésique a pour point d'ébullition la température du corps. La rapidité de l'anesthésie, la rapidité du réveil, l'absence de période

d'excitation, d'asphyxie, de cyanose, de vomissements constituent des avantages réels. La force du pouls est plutôt augmentée.

12. Langmaid, de Boston. — **L'enrouement des chanteurs.** — Montre que la muqueuse nasale et les cornets sont gonflés, le larynx congestionné dans cet enrouement. Quand toute lésion catarrhale manque,il y a trouble de la musculature glottique.Le traitement général s'adressera surtout à l'anémie et au rhumatisme, le traitement local à la congestion de la muqueuse, à la réduction des parties hypertrophiées, parfois au redressement du septum défléchi. Les inhalations de vapeurs tièdes donnent, en cas de sécheresse de la muqueuse,un soulagement réel.La strychnine en cas de parésie musculaire est le meilleur médicament. Le repos de la voix est trop souvent indispensable pendant tout le traitement.

13. Edwin Rhodes, de Chicago. — **Spasme des tenseurs des cordes vocales.** — Etudie cette affection rare dont Mackenzie n'avait vu en tout que treize cas. Elle est souvent due au surmenage vocal chez un sujet nerveux et comparable à la crampe des écrivains. La voix est hésitante, saccadée, interrompue. Les topiques locaux, la strychnine, les pulvérisations ne donnent pas de résultats. Le repos absolu et prolongé de la voix, les toniques (fer, arsenic, iodure de potassium), l'électricité réussisent mieux. Les badigeonnages astringents sont parfois utiles. La cocaïnisation des fosses nasales diminue pour quelque temps le spasme mais devrait être rejetée à un moment donné. La gêne professionnelle est donc extrême et le pronostic fonctionnel très sérieux.

Discussion.

Simpson discutant l'enrouement et la dysphonie spasmodique des chanteurs insiste sur le surmenage vocal. Le larynx humain est fait pour parler et non pour chanter. C'est surtout dans l'accentuation des tons trop élevés ou trop bas qu'il y a fatigue des cordes vocales. Chez un sujet ayant commencé le chant dans l'extrême jeunesse, il a vu ce surentrainement amener en trois ou quatre ans une laxité des cordes vocales qui rend le chant tout à fait impossible. Inversement chez une femme âgée déjà de cinquante-cinq ans qui s'était découvert une vocation tardive de cantatrice, les leçons de chant amenaient très vite de la raucité de la voix et un gonflement des cartilages aryténoïdes.

Mackenzie, de Baltimore, signale un cas de voix de fausset due à

une épine nasale gênant la respiration et à un vice de position du larynx. L'entraînement des muscles lui paraît la grande condition du traitement.

Delavan insiste sur l'asthénie générale qui retentit si vite sur les cordes vocales. Il combat par suite l'emploi de la cocaïne en raison de son action locale et en raison des abus répétés si faciles.

14. W. Hinkel (de Buffalo). — **Lipome du larynx.** — Rapporte un fait de lipome du larynx. Malgré cette bénignité histologique, la tumeur a récidivé et a été enlevée à trois reprises différentes. L'épiglotte présente un aspect très spécial et la fosse épiglottique est remplie par du tissu lipomateux, les veines de la base de la langue sont variqueuses.

15. W. Hinkel. — **Anesthèsie et ablation de végétations adénoïdes.** — Rapporte un cas de mort subite survenue au cours de l'anesthèsie chloroformique faite pour l'ablation de végétations adénoïdes.

16. Ames Bliss, de Philadelphie. — **Récidives après l'ablation de végétations adénoïdes.** — Rapporte trois cas de ces récidives toujours dues à une ablation insuffisante.

17. Bryson Delavan. — **Traitement opératoire des végétations adénoïdes.** — Croit que ce traitement doit être dominé par deux principes : 1° ablation soigneuse et complète qui seule évite toute récidive, 2° absence de toute brutalité dans le maniement des instruments. Quoi qu'on en ai dit, la douleur peut être très vive. Il étudie les divers instruments ayant tous leurs avantages généraux. Le grattage avec l'ongle de l'index est d'une grande sûreté. La curette tranchante doit être abandonnée comme trop dangereuse au point de vue hémorrhagies. L'anesthésie doit être complète quand on emploie les anesthésiques généraux. Ceux-ci sont parfois nécessaires en raison de l'âge, de la résistance de patients vigoureux. Le sang doit être épongé avec grand soin.

Discussion.

Gleitsmann n'a pu éviter la récidive dans 3 % environ de ses opérations. Il a eu toute satisfaction du bromure d'éthyle.

Casselberry emploie l'éther dans les opérations qui doivent être longues, le bromure d'éthyle pour les opérations très courtes.

Wagner a renoncé aux méthodes usuelles qui exposent trop aux récidives. Il saisit les végétations au moyen d'un crochet spécial et les dissèque complètement. L'hémorrhagie est aussi très modérée et la récidive fait toujours défaut.

Trasher, de Cincinnati, regarde les accidents dus au chloroforme comme possible à éviter en le donnant soigneusement.

Logan, de Kansas City, emploie l'anesthésie générale chez les enfants seulement. L'anesthésie locale suffit toujours chez l'adulte. Chez les premiers il emploie surtout la curette et le grattage à l'ongle. Chez les adultes il se sert presque uniquement de la pince. Au voisinage de la trompe d'Eustache, il emploie uniquement l'ongle de l'index et évite ainsi toute lésion.

Swain a obtenu de bons effets du chloroforme donné à la période de légère anesthésie.

Bryan regarde l'anesthésie comme dangereuse quand elle est poussée au point d'abolir tout réflexe et qu'elle supprime l'expuition et l'expectoration. Bien enlevées, les végétations ne récidivent pas. Dans certains cas où réapparaissent les troubles fonctionnels on trouve le pharynx libre. Mais il y a rhinite aiguë et engorgement du cornet inférieur. Il emploie la curette et le forceps et a fait donner à ses instruments une courbure spéciale calculée sur les moulages mêmes du pharynx à différents âges.

18. Mulhale, de Saint-Louis. — **Voies respiratoires inférieures et santé générale.** — Insiste sur la relation complexe, limite entretenue par un mauvais état général et l'aggravant à son tour. L'emploi intérieur du bicarbonate de soude à haute dose, préconisé par le Dr Bulkley, améliore souvent très vite les rhinites aiguës chez les goutteux. Les auto-intoxications d'origine gastro-intestinale ont aussi une grande importance. L'influence d'un régime sévère, d'exercice au grand air est extrêmement favorable sur la voix. Dans le catarrhe purulent de l'adolescence il est à peu près impossible d'obtenir aucun résultat tant que l'enfant est condamné à la mauvaise nourriture, à l'existence enfermée du collège. La vie en plein air est essentielle.

Discussion.

Mayer, dans le cas si douloureux de congestion grippale des cornets, a obtenu de très bons effets de la teinture de gelsemium à doses faibles et répétées. Localement, la pratique de Delavan, ponctions et pulvérisations d'une solution de menthol, réussit aussi fort bien.

19. L. Wagner, de San Francisco. — **L'immunité naturelle.** — Etudie la résistance du nez et de la bouche à l'égard des bactéries. Le mucus nasal, la phagocytose très active dans la bouche expliquent cette immunité. Le mucus n'a pas seulement une action mécanique, c'est un véritable antagoniste des bactéries. L'antagonisme est dû à la formation d'un ferment analogue à la pepsine et à la trypsine.

20. J. Bryan, de Washington. — **Traitement opératoire de l'inflammation du sinus frontal.** — Rapporte : 1° deux cas de sinusite suppurée avec carie osseuse et fistule s'ouvrant dans l'orbite, 2° de sinusite chronique avec carie des cellules frontales. Le curettage combiné et dans le deuxième cas avec un attouchement au chlorure de zinc, amena la guérison.

21. Farlow (de Boston). — **Maladie des sinus accessoires.** — Rapporte un cas de sinusite maxillaire consécutif à la scarlatine. Il n'y avait pas d'écoulement par le nez. L'œil était notablement dévié et tout le maxillaire supérieur offrait une notable tuméfaction.

22. Clarence Rice. — **Inflammations aiguës des voies respiratoires supérieures accompagnées d'œdème laryngé.** — Commence par éléminer : 1° les œdèmes non inflammatoires par stase dans l'étiologie desquels il signale, outre les maladies du cœur et des reins, celle du foie, 2° les œdèmes chroniques de la syphilis, de la tuberculose, des tumeurs malignes. Il discute seulement les œdèmes aigus. L'identité de la laryngite phlegmoneuse aiguë avec l'érysipèle de la face lui paraît très douteux. Il ne croit à cette identité que lorsqu'il y a propagation de l'érysipèle. Très souvent cet œdème laryngé est consécutif à une inflammation cellulaire périamygdalienne. Dans deux cas, cet œdème était traumatique (cautérisations au galvanocautère et corps étrangers). L'influence de la grippe ne semble pas avoir rendu plus fréquentes ces laryngites phlegmoneuses.

En réalité, la laryngite phlegmoneuse, même lorsqu'elle semble primitive est presque toujours la propagation d'une inflammation de voisinage. Dans les rares cas primitifs la diphtérie doit toujours être soupçonnée.

23. L. Swain, de New Hawen. — **Extrait aqueux de capsules surrénales dans les affections des voies respiratoires supérieures.** —

Montre que cet extrait employé comme topique local constitue un vasoconstricteur puissant, réduisant les tissus érectiles et inoffensifs même à fortes doses. C'est dans les congestions aiguës que l'action est la plus efficace et la plus marquée. Dans certaines congestions subaiguës ou chroniques répondant au type de la flèvre, des soins divers adjuvants pourront être nécessaires pour réduire les tissus hypertrophiés.

Elections. — Le prochain Congrès se tiendra à Chicago.

Sont élus : *Président* W. Casselberry de Chicago ; vice-présidents, J. Gleitsmann de New-York et Whitehill Hinkel de Buffalo ; *secrétaire trésorier* Henry C. Swain de New-Hawen.

A. F. PLICQUE.

Ve RÉUNION DES LARYNGOLOGISTES DE L'ALLEMAGNE DU SUD

Heidelberg, 30 mai 1898 (1).

L'association des Laryngologistes de l'Allemagne du sud fondée en 1894 par le Prof. Jurasz, de Heidelberg, compte aujourd'hui 120 membres non seulement originaires de toutes les parties de l'empire mais se recrutant aussi dans les pays étrangers.

La réunion de 1898 était composée de 85 spécialistes ; une exposition d'instruments fort intéressante avait été organisée en même temps.

1. Schech. — **Laryngite exsudative.** — L'auteur comprend sous ce nom, toutes les affections laryngées accompagnées d'exsudations, soit que l'exsudat soit renfermé dans de petites vésicules, comme dans l'herpès, la variole, la stomatite et le pemphigus laryngien, soit que l'exsudat ne constitue qu'une hypérémie avec gonflement, comme dans l'urticaire, le lichen ruber planus, l'érythème noueux multiforme du larynx. S. décrit ensuite la pathologie, le diagnostic et le traitement de ces troubles laryngiens.

(1) D'après la *Berliner Klin. Woch.* 27 juin 1898.

2. Schech. — **Pathologie de la carie du sinus sphénoïdal.** — Souvent l'empyème passe inaperçu pendant la vie, car il évolue sans causer d'accidents graves et ne se manifeste que par un écoulement purulent du nez et des maux de tête. Les symptômes dangereux ne se manifestent que lorsque la paroi osseuse est sérieusement attaquée, et se carie comme on l'observe à la suite de la syphilis ou de tumeurs, et qu'on se trouve en présence d'une ostéite raréfiante. Après l'opération d'un polype au cours de laquelle on dut ouvrir le sinus sphénoïdal — il existait une paralysie de l'oculo-moteur — Schech a vu le lavage suivi de perte de connaissance, polyurie (7 litres par jour), melliturie, etc. Chez deux autres malades atteints de suppurations nasales d'origine syphilitique, S. vit apparaître brusquement des phénomènes apoplectiques et des syncopes comme dans l'épilepsie.

Schech déconseille les interventions dans les caries osseuses du sinus sphénoïdal car elles peuvent déterminer des accidents.

3. Seifert (Wurzbourg). — **Relations entre les affections nasales et oculaires.** — Travail basé sur de nombreuses observations puisque depuis de longues années tous les malades d'yeux de Wurtzbourg sont adressés à l'auteur pour subir l'examen rhinoscopique. Dès 1888, sur 38 cas de blennorrhée dacryocystique il n'en avait observé que 2 dans lesquels l'affection ne se propageait pas au nez ; depuis cette époque, on a fait à sa polyclinique deux mémoires contenant de nombreuses relations des mêmes faits. Le principal rôle dans les affections du canal naso-lacrymal revient aux atrophies du nez avec ou sans odeur, puis aux hyperplasies du cornet inférieur, enfin à toutes les affections produisant des rétrécissements.

Les maladies du nez en corrélation avec les conjonctivites forment un autre groupe. Dans l'eczéma de la conjonctive chez les enfants, c'est le nez qui est le plus souvent le siège de l'affection primitive.

Seifert a observé de la rhinite hypertrophique accompagnant l'ulcère de la cornée. Kuhn a trouvé dans 443 cas de trachômes des rapports entre ces derniers et des maladies du nez.

Assez fréquemment, Seifert a remarqué que le lupus et la tuberculose atteignaient l'œil à travers le canal naso-lacrymal et provoquaient ainsi des ulcérations tuberculeuses ou des fistules. Les causes de ces rapports sont de nature diverse ; d'abord les affections nasales telles que les rhinites, hypertrophies, synéchies, puis les rapports étroits des nerfs et des vaisseaux naso-oculaires.

Au cours de la discussion, Breitung (Cobourg) rapporte une sorte d'épidémie de blépharite ayant éclaté à la suite d'eczéma du nez qui guérit excessivement vite par un traitement à l'hyperoxyde d'hydrogène.

4. Avellis (Francfort-sur-Main). — **Qu'est-ce que le soit-disant cornage inspiratoire typique du larynx des nourrissons ?** — A. vit une série d'enfants souffrant pendant des mois d'un cornage prolongé sans papillômes ni synéchies du larynx. On avait à l'examen l'impression d'une paralysie récurrentielle double, affection inconnue chez les enfants.

L'auteur ne partage pas l'avis de Gerhardt qui admet une névrose corticale chez les nouveau-nés, et il attribue plutôt le cornage à une sténose trachéale provenant du thymus ou des glandes bronchiques. Il cite trois cas où à la suite de l'extraction du thymus le cornage disparut.

Discussion.

Schech relate deux observations de sténose trachéale nerveuse chez l'adulte.

5. Killian (Fribourg) et Kirstein (Berlin). **Bronchoscopie directe et œsophagoscopie.**

Killian différencie la méthode de laryngoscopie droite (trachéoscopie supérieure) à l'aide de l'introduction d'une sonde munie d'un mandrin de Rosenheim dans la bronche droite, du procédé indirect (trachéoscopie inférieure) pour lequel on fait pencher la tête en arrière pour insérer l'instrument dans la plaie trachéale.

Les cas où l'on devra employer la bronchoscopie sont ceux des corps étrangers ayant pénétré dans la partie inférieure des bronches et qu'il faut extraire soit par la bouche, soit par une plaie pratiquée dans le larynx.

Kirstein démontre son mode d'œsophagoscopie avec des instruments métalliques raides sans anesthésier le malade.

6. Zimmermann (Dresde). — **Etiologie du pseudo-croup.** — Le pseudo-croup est une dyspnée inspiratoire dont les origines ont été expliquées très diversement (Ziemssen, Eichhorst, Henoch, Suchannek, etc.) Z. a eu occasion d'examiner onze enfants sitôt après un accès de faux croup et trouva chez tous des végétations adénoïdes qui, par l'accumulation du pus, donnaient lieu à la toux et à la dyspnée. L'ablation des végétations amenant une amélioration immédiate, Z. est d'avis que le pseudo-croup n'est pas une affection primitive, mais le résultat des végétations adénoïdes.

Discussion.

Jurasz considère le faux croup comme une névrose due à divers facteurs, apparaissant surtout la nuit, par crises.

Seifert au contraire a vu des cas de pseudo-croup, remontant à plusieurs années, guérir après l'enlèvement des végétations adénoïdes.

7. Jurasz. — **Cancer du larynx opéré par la voie endo-laryngée.** — Femme de 44 ans opérée en décembre 1897, à laquelle on retira d'abord la corde vocale droite, puis la gauche avec la commissure antérieure dans une seconde séance ; à la place desquelles se sont formées deux membranes ressemblant complètement aux cordes vocales, soudées seulement en avant. Depuis l'intervention, la voix de la malade est revenue, et à moins de récidive l'amélioration s'accentuera.

J. fait observer que l'épithélioma siégeait d'abord sur la corde droite, et que c'est seulement au bout de quelque temps qu'on remarqua un épaississement suspect à gauche. Il y a donc eu auto-inoculation. Quand la tumeur est circonscrite on peut aussi bien employer la voie laryngienne que la laryngotomie et on assiste à la régénérescence des cordes vocales.

8. R. Dreyfuss (Strasbourg). — **Hémorrhagies des voies aériennes supérieures dans la cirrhose du foie.** — Deux observations d'hémorragies nasales et laryngées comme symptômes initiaux de la cirrhose du foie.

9. Moritz Schmidt (Francfort-sur-Main) — **Traitement consécutif aux opérations de déviations de la cloison nasale.** — S. emploie toujours le tamponnement, et dans les opérations sur la paroi postérieure il applique en outre de la gaze dermatolée. Le tampon reste en place vingt-quatre heures, alors on l'humecte avec de l'eau chaude et on l'enlève. Après son extraction, surtout dans les synéchies, on introduit une petite sonde de Sonnenthal imprégnée de pyroline qu'ultérieurement le malade peut enfoncer lui-même. Par ces précautions on empêche la formation des croûtes.

10. Klemperer (Strasbourg). — **Quelle est la situation de la corde vocale après la section du récurrent ?** — K. s'élève contre l'opinion émise par Grossmann, de Vienne, au sujet de la position médiane de la corde. D'après ses expériences physiologiques, l'auteur se croit autorisé à conclure qu'il ne peut être question d'abduction après la section.

BIBLIOGRAPHIE

Der menschliche Gehörorgan. De l'oreille humaine, par G. Bruhl, de Berlin (Librairie G. F. Lehman, de Munich, 1898).

Le Dr Bruhl, de Berlin, vient de faire paraître à la librairie Lehman, de Munich, une étude très intéressante de l'oreille. C'est une planche fort curieuse, divisée en plusieurs segments ou couches absolument semblables aux figures qui, jadis, ont illustré un vieux livre classique français, l'*Histoire naturelle* d'Achille Conte. Ce rajeunissement de l'ancien procédé d'un vieil auteur français est particulièrement intéressant, car il permet d'étudier par couches successives un appareil dont la description a toujours été très ardue, et que les descriptions successives ont rendu bien plus facile à étudier. Le procédé employé par l'auteur permet de se rendre compte plus facilement d'un appareil aussi délicat que celui de l'ouïe, et cela même à ceux qui sont le mieux familiarisés avec les détails de l'appareil auditif. A. G.

Des principales complications septiques des otites moyennes suppurées et de leur traitement, par A. Mignon, professeur agrégé du Val-de-Grâce (1898. — Doin, éditeur, Paris).

Le travail de M. Mignon est une monographie complète. Dans ce très intéressant ouvrage, l'auteur expose d'abord l'histoire de l'otite moyenne suppurée aiguë et ses principales causes. Il dénomme avec juste raison « otite phlegmoneuse » celle dans laquelle tous les phénomènes inflammatoires sont à leur plus haut degré. Il ne semble pas y avoir de rapport très net entre la modalité clinique et la nature du microbe comme on l'avait cru tout d'abord à la suite des recherches de Wetter. Après des indications précises sur le traitement de l'otite aiguë, l'auteur passe à l'étude des otites chroniques. Leur mode de début est très variable ; la cause de la chronicité de l'affection paraît se trouver surtout dans les infections secondaires ou surajoutées et dans l'anatomie de la région. Les caractères des sécrétions, la forme, le siège des perforations tympaniques forment un chapitre intéressant. Le diagnostic du siège de la lésion est minutieusement exposé. L'ostéite des osselets, leur carie, se manifeste par la présence d'une perforation tympanique par l'orifice de laquelle peut faire issue une fongosité

caractéristique. Le siège de cette perforation met sur la voie du siège de la lésion osseuse, qu'il s'agisse de la carie du marteau, de l'enclume ou des parties supérieure (attique) ou inférieure de la caisse. La carie du récessus hypo-tympanique est décélée par l'existence d'une fongosité au niveau du bord inférieur du cadre tympanal. Les lésions de la paroi interne ou labyrinthique sont d'un diagnostic difficile ; souvent elles ne sont reconnues que par l'élimination d'un séquestre comprenant une portion plus ou moins étendue du labyrinthe.

Après quelques observations anatomiques sur l'attique, l'aditus et l'antre, l'auteur expose le diagnostic et la symptomatologie des lésions, suivant un ordre bien défini. La suppuration peut être surtout la conséquence d'une lésion du mur de la logette, on peut y observer des périostites. Elles se manifestent par une tumeur molle qui se fistulise et qui siège au bord supérieur du cadre tympanal et sur la paroi supérieure du conduit. On observe aussi des caries du sinus. En deuxième ligne viennent les lésions du massif osseux du facial bien étudiées par Gellé, et dont il faut chercher les signes sur le segment postérieur du tympan. Les lésions de la cavité attico-antrale et celles du tegmen antri ou paroi crânienne de la cavité attico-antrale sont l'objet de deux paragraphes distincts. Le cholestéatome souvent constaté dans le cours des suppurations chroniques de la caisse, a deux origines : il est quelquefois, rarement, primitif et peut se comporter comme une véritable tumeur maligne. Le plus souvent, il est secondaire aux suppurations de la caisse.

L'auteur préconise comme traitement les irrigations par le conduit, mais surtout les lavages directs avec la canule de Hartmann. Le liquide employé est le sublimé au 1/2000. Le pansement est sec ou humide suivant la nature de la sécrétion ; sec, c'est la gaze iodoformée, humide, les solutions d'iodol. Les insufflations de poudre d'acide borique donnent de mauvais résultats ; on peut voir à leur suite des accidents de rétention. Quant au naphtol camphré, il est trop irritant. Restent à traiter les différentes lésions dont on a pu faire le diagnostic. Les polypes sont enlevés au serre-nœud, et s'ils sont très petits, cautérisés à l'acide chromique. Les osselets cariés peuvent être extraits. Il est inutile de conserver l'enclume après l'ablation du marteau. La technique de cette opération est décrite avec beaucoup de netteté. Il y a une contre-indication : c'est la carie manifeste de la paroi supérieure de la caisse. Il est évident que dans ce cas l'extraction des osselets ne donnera aucun résultat.

Les ostéites des parois de la caisse peuvent être traitées soit par la voie du conduit si elles sont accessibles, soit par l'antrotomie ou l'attico-antrotomie dont l'auteur indique les différents temps du manuel opératoire.

L'infection peut gagner les régions voisines de l'oreille moyenne et là proprement dit, commence la description des complications. Elles varient d'importance et de fréquence suivant la région. C'est ainsi qu'on peut les diviser en parotidiennes, temporales, mastoïdiennes, sterno-mastoïdiennes, endo-crâniennes.

Presque toutes les complications parotidiennes se réduisent à des adénites qui ne diffèrent en rien des adénites que l'on observe en d'autres parties. Elles empruntent à la région quelques caractères spéciaux.

Du côté de la région temporale, on peut voir apparaître des phlegmons, des ostéo-périostites ou même des abcès d'origine intra-mastoïdienne. Au niveau du sterno-mastoïdien on trouve des adénites qui se comportent comme les adénites sous-sterno-mastoïdiennes. Il ne faut pas les confondre avec les abcès ossifluents; ceux-ci peuvent résulter d'une lésion de la face interne de la mastoïde, formant alors les mastoïdites de Bezold, ou d'une carie de la face inférieure du rocher. Une complication susceptible de se manifester assez fréquemment est la phlébite de la jugulaire interne. L'infection de la veine ne coïncide pas toujours avec une infection et une thrombose du sinus latéral. Par suite des dispositions anatomiques, et de l'abouchement dans la jugulaire interne des veines venues de la caisse l'infection peut être directe. Il y a donc plusieurs cas à distinguer : 1° Il peut y avoir un caillot dans le sinus et la jugulaire ; 2° il peut y avoir un caillot dans le sinus seul ; 3° il peut y avoir un caillot dans la jugulaire seule. Ce fait est important à connaître, car l'ouverture du sinus ne mène pas toujours directement au siège de la lésion. Cliniquement, on distingue deux variétés : une forme atténuée et une forme grave, typhique ou pyémique :

Les complications qui peuvent atteindre la région mastoïdienne sont de plusieurs ordres. Ce sont d'abord des lésions des parties molles : les lymphangites, assez rares, les adénites, les périostites. Les mastoïdites, proprement dites, sont sous la dépendance de deux facteurs principaux : la rétention des matières septiques ; la virulence de l'infection. Elles affectent plusieurs modalités. On peut avoir affaire à des mastoïdites suppurées que l'auteur divise en antrites et cellulites. Ou bien il s'agit de mastoïdites congestives, cholestéatomateuses, scléreuses, chroniques. Suivant le siège de

l'abcès, l'apophyse peut être atteinte, surtout à son centre (abcès centraux), à la face antérieure, à la pointe, à la face supérieure (crête temporale) et antérieure, ou à la partie postérieure et supérieure. L'étude des abcès de la pointe (M. de Bezold), accompagnée de nombreuses observations, est des plus intéressantes.

Les mastoïdites congestives sont peu étudiées d'une façon générale. Deux éléments expliquent les particularités que l'on signale dans leur symptomatologie : c'est la tuméfaction d'une muqueuse dans un tissu osseux inextensible et la richesse nerveuse de cette muqueuse. Donc, au premier plan du tableau clinique : la douleur, un état général relativement peu grave et peu ou pas de gonflement des parties molles.

Quand l'intervention est retardée, la table interne du crâne peut être détruite par les fongosités. Les mastoïdites condensantes représentent la sclérose de la mastoïde. On peut les comparer aux ostéomyélites éburnées. La trépanation soulage les malades et fait disparaître les douleurs intenses qui sont le principal signe de l'affection. Mais l'amélioration n'est que temporaire.

Les mastoïdites chroniques ont la plus grande analogie avec les ostéomyélites prolongées, décrites par Lannelongue. Le traitement de ces différentes complications est l'ouverture de la mastoïdite. L'indication opératoire n'est pas toujours facile à saisir. Il existe, en effet, de très nombreuses variétés cliniques. L'auteur indique la technique opératoire.

L'étude des complications endo-crâniennes forme une partie importante de l'ouvrage. L'infection se propage à l'encéphale ou à ses enveloppes, très rarement par l'intermédiaire de l'auditif et du facial. Le plus souvent, en effet, il y a effraction du toit de la caisse. En ce qui concerne le traitement, on peut se trouver en présence de plusieurs éventualités. Il y a des cas où le diagnostic de la complication et celui de la lésion sont fermes. Le chirurgien va droit à la lésion. D'autres fois, le diagnostic de la complication endo-crânienne est certain, mais on ne peut savoir où est exactement le siège de la lésion, si elle est unique ou associée. Une exploration est alors nécessaire. Enfin le diagnostic peut être tout à fait incertain.

Quand l'intervention est indiquée, on ne doit pas la retarder. On peut aborder le cerveau et les méninges par deux procédés. Le procédé sus-attico-antral déjà décrit par Broca et Maubrac, et le procédé qualifié de paramastoïdien, dans lequel on ouvre le crâne au-dessus du conduit sans ouvrir l'antre et l'aditus. L'auteur expose ensuite la pathologie des complications cérébelleuses et

leur traitement. L'ouvrage est accompagné de nombreuses figures. Celles qui schématisent le diagnostic de la carie des osselets sont les plus instructives. LOMBARD.

De l'irrigation naso-pharyngienne, ses indications, son abus, ses dangers, par M. BOURDETTE (Thèse de Bordeaux 1898).

Voici les conclusions de l'auteur :

1° Le siphon de Weber est indiqué, bien que presque toujours insuffisant, comme moyen de nettoyage dans toutes les affections chroniques des fosses nasales ayant pour symptôme une blennorrhée ou une accumulation de croûtes fétides dans ces cavités :

2° Il est contre-indiqué dans tous les processus chroniques à tendances ou à manifestations hypertrophiques ;

3° Il reste contre-indiqué dans toute rhinite ou rhino-pharyngite aiguë et pour son inanité comme agent modificateur, et pour les dangers qu'il fait courir à l'oreille du malade ;

4° Comme moyen de réaliser l'asepsie ou l'antisepsie pré ou post opératoire, il est illusoire sinon dangereux ;

5° Enfin, la douche est loin d'être une méthode inoffensive, à part ses inconvénients (céphalalgies), et ses dangers (infection sinusienne, intoxications et otites), elle exerce sur la pituitaire saine, soit une action antiphysiologique en y provoquant une réceptivité morbide des plus manifestes, soit un rôle d'agent pathogène, en y créant des lésions de toutes pièces (coryza purulent, anosmie).

Traitement des suppurations du sinus frontal (méthode Ogston-Luc, en particulier), par R. ETIÉVANT, chef de clinique ophthalmologique à la faculté de Lyon (Thèse de Lyon, 1898).

La méthode de Luc commence à être adoptée en province, comme le témoigne le travail de l'auteur dont les conclusions sont en faveur de ce procédé. Il montre, après un exposé clinique des diverses formes des sinusites, que le traitement doit être approprié à l'intensité des lésions des parois sinusales :

Les *sinusites aiguës* relèvent du traitement médical ; les *sinusites chroniques à forme muqueuse*, du cathétérisme ; celui-ci est souvent difficile, parfois impossible.

Quant aux *formes suppuratives, latentes, fongueuses*, leur traitement doit viser à modifier la muqueuse sinusale et à rétablir la perméabilité du canal naso-frontal. Le cathétérisme et les injections modificatrices ne répondent pas à ces indications ; il en est

de même de la trépanation du sinus par la voie nasale. D'autre part, parmi les procédés cutanés, le procédé frontal avec drainage du sinus par la voie nasale paraît préférable à tous les autres, et la technique de Luc avec suture immédiate de la plaie frontale, semble répondre à tous les desiderata. Elle assure la guérison avec le maximum de rapidité et le minimum de dangers, y compris celui de la récidive.

Telle est la conclusion principale de l'auteur, après étude des divers procédés employés.

Le traitement des complications intra-crâniennes fait enfin l'objet d'un chapitre où sont exposées les idées de Lannois, Garel, Jaboulay et Luc. A. G.

De la dysphagie douloureuse prolongée dans le diagnostic de la syphilis de l'arrière-gorge aux trois périodes, par P. Jourdanet (Thèse de Lyon, 1898).

Cette thèse, inspirée par notre ami, le Dr Garel, est une description des accidents dysphagiques qui se présentent chez les syphilitiques aux trois périodes de la maladie. La cause de ces dysphagies est très souvent difficile à reconnaître, et c'est à l'examen de ce problème clinique fort délicat qu'est consacré le travail de M. Jourdanet dont voici les conclusions :

« Il semble que, d'une façon générale, une dysphagie excédant trois semaines et siégeant au niveau de l'arrière-gorge, puisse faire préjuger de la nature syphilitique d'un accident guttural. Nous n'affirmons rien de plus et ne donnons pas au signe une valeur plus exagérée qu'il ne convient. Ce qu'il y a de certain c'est que, dans la pratique, une dysphagie prolongée doit toujours éveiller l'attention de ce côté.

Nous reconnaissons parfaitement que certaines affections chroniques, autres que la syphilis, donnent lieu à une dysphagie d'aussi longue durée, mais ces cas sont relativement fort rares, et, en présence de certains diagnostics difficiles, il vaut mieux s'exposer à déclarer syphilitique un accident banal, qu'à traiter d'une façon banale un accident syphilitique. » A. G.

ANALYSES

I. — *OREILLE*

Le vertige de Ménière et son traitement, par Gilles de la Tourette (*Sem. méd.*, 18 août 1897).

Dans une leçon clinique des plus intéressantes, l'auteur fait la nosologie complète de l'affection connue sous le nom de vertige labyrinthique ou vertige de Ménière. Notons, dans l'étude des causes de cette maladie, le rôle important que joue l'hyperexcitabilité labyrinthique ; ce facteur, très variable suivant les sujets, est nécessaire dans l'espèce et joue dans la pathogénie du syndrome un rôle au moins aussi considérable que la compression qui le met en œuvre. L. EGGER.

Traitement des suppurations chroniques de l'oreille, par Pierce (*New-York med. journal*, 12 mars 1898).

Pierce insiste sur les conditions suivantes comme indication formelle à l'opération : 1° perforation située n'importe où dans la partie tendue du tympan, petite ; tympan gonflé ; écoulement abondant pustuleux longtemps continué, fétide, ayant résisté au traitement par les tamponnements à la gaze antiseptique faits méthodiquement pendant un mois ; 2° perte d'une partie plus ou moins étendue de la portion tendue du tympan, du manche du marteau ; pus sortant directement de la cavité.

L'ablation du marteau et de l'enclume donna, en général, de très bons résultats. Pierce a vu céder en deux mois des suppurations datant de douze ans et plus. — En général, non seulement le pouvoir auditif n'est pas diminué mais il est plutôt augmenté par l'opération. Pierce regarde la suppression du pus comme la plus importante, même si elle est achetée par une légère diminution de l'ouïe comme cela a lieu exceptionnellement.

A. F. PLICQUE.

Trépanation de la mastoïde dans un cas de mastoïdite : pas d'amélioration ; traitement consécutif par le sérum antistreptococcique suivi de guérison, par Kerr Pringle (*Brit. med. journ.*, 1898, p. 143).

Le malade, homme de 22 ans, présente au début des symp-

tômes de méningite : fièvre, délire, contracture des muscles de la nuque, constipation ; cela dure seize jours, au bout desquels la température tombe et il s'établit une otorrhée abondante, tandis que rien n'avait attiré l'attention de ce côté. La trépanation faite le lendemain conduit sur de l'os dénudé, mais ne donne pas issue à une grande quantité de pus ; les jours suivants la fièvre revient, il ne se produit aucun mieux, au contraire, on voit survenir de la névrite optique et l'état général empire ; les grandes oscillations thermiques indiquaient la présence de pus. Dans ces conditions on eut recours au sérum antistreptococcique ; la première injection de 10 centimètres cubes fut faite un mois après le début de la maladie ; deux autres de 5 centimètres cubes suivirent à deux jours d'intervalle. Dès le surlendemain, le malade, arrivé à un état fort grave, commença à se remettre, la fièvre tomba graduellement, la connaissance revint au bout d'une huitaine, la guérison fut complète un mois après l'injection du sérum. La névrite optique avait disparu, mais il restait une fort légère paralysie faciale d'origine opératoire. Notons que le malade eut une attaque de chorée trois mois plus tard. M. N. W.

Un cas d'infection antro-tympanique avec abcès mastoïdien de Bezold, compliqué d'un abcès extra-dural ; paralysie post-opératoire du même côté que la lésion, guérison, par Ouston (*Brit. med. journ.*, 1898, p. 208).

Jeune fille de 15 ans, atteinte d'otorrhée depuis l'âge de trois ans, de céphalalgie intermittente depuis six mois, et de tuméfaction du cou depuis deux mois ; O. la vit très malade, titubante, fiévreuse, la tête immobilisée sur l'épaule gauche et la moitié supérieure du cou de ce côté occupée par une collection fluctuante. Une incision faite, sous chloroforme, derrière l'oreille, fit évacuer une quantité de pus fétide ; le décollement s'étendait au loin sous le sterno-mastoïdien ; la mastoïde nécrosée fut évidée et l'on put constater qu'il existait une cavité pleine de pus, indépendante de la première, entre la boîte crânienne et la dure-mère, remontant fort haut. Le sinus latéral sain, ouvert accidentellement fut tamponné sans peine et au bout de quatre jours le tamponnement fut enlevé sans accidents. L'état général allait s'améliorant, lorsque au bout de dix jours il survint de la névrite optique double avec prédominance à gauche, de la paralysie du droit externe gauche, de la parésie faciale gauche. Tous ces accidents s'amendèrent graduellement et spontanément si bien qu'au bout de cinq mois il ne restait de tout cet orage qu'une certaine atrophie optique gauche

et une légère otorrhée. La paralysie directe, dans ce cas, peut s'expliquer par l'existence d'un abcès cérébelleux communiquant avec l'abcès extradural et englobant dans des produits inflammatoires les fibres motrices après la décussation des pyramides — c'est là un fait à retenir afin de ne pas se borner à chercher toujours l'abcès du côté opposé. M. N. W.

Quelques cas de pyhémie d'origine otitique, par Bojew (*Rev. de laryng.*, 19 février 1898).

Série d'observations d'où l'auteur tire les indications de la ligature du sinus transverse.

1° Dans les suppurations aiguës de la caisse, et sans rétention, quand il existe avec fièvre élevée et persistante,douleur sur le trajet de la jugulaire et du muscle sterno-mastoïdien.

2° Dans les cas de phénomènes pyhémiques : frissons; sueurs; grandes oscillations de température quand il n'existe pas de signes manifestes de méningite.

L'aspect normal, à l'examen, de la mastoïde ne contre indique pas l'intervention.

En résumé, rechercher avec soin la douleur à la pression sur la jugulaire, et le moindre empâtement de la région sterno-mastoïdienne. H. RIPAULT.

Abcès du cervelet consécutif à une suppuration auriculaire, par P. Viollet (*Bull. de la soc. anat. de Paris*, fasc. 12, mai-juin, 1897).

Le malade qui avait des lésions considérables de l'oreille, avait été atteint un peu avant l'opération, d'une sorte de titubation cérébelleuse qui le faisait ressembler à un homme ivre. L'opération de Stacke fut accomplie sans amener d'amélioration ; le malade succomba presqu'immédiatement.

A l'autopsie, on trouva un abcès assez considérable à l'intérieur du cervelet. Cet abcès occupait les positions centrales du lobe gauche de cet organe.

L'auteur attire surtout l'attention sur la titubation qui aurait dû faire deviner le siège de la suppuration. A. G.

Un cas de sinusite mortelle terminant une otite suppurée chronique avec mastoïdite latente, par Ch. Martin (*Bull. de la Soc. anat. de Paris*, page 880, novembre-décembre 1897).

Voici les conclusions de l'auteur qui terminent sa présentation : 1° L'importance dans la trépanation de la mastoïde de suivre

exactement les repères anatomiques, règles que maintenant les instruments au-dessous de la ligne horizontale passant par le bord supérieur du conduit auditif aurait conduit l'opérateur dans l'antre ;

2° L'épaisseur et l'induration de la mastoïde expliquent : l'absence de douleurs à la pression sur la face externe de l'apophyse, et le trajet suivi par le pus vers la face interne de l'os, pour venir faire un abcès de Bezold ;

3° Le rapport intime et immédiat du toit de l'antre avec la gouttière du sinus latéral, rapport qui est la regle et explique la fréquence des sinusites au cours des mastoïdites chroniques.

Enfin, la seule intervention chirurgicale rationnelle qui pourrait sauver le malade, aurait dû consister en : évidement pétro-mastoïdien, curettage de la caisse et de l'antre ; puis, les lésions de sinusites constatées par la mise à nu et la ponction, ou encore l'incision exploratrice de ce vaisseau, ligature de la jugulaire interne le plus haut possible, pour barrer la route aux embolies microbiennes, et enfin ouverture et désinfection aussi complète que possible du sinus.

Dans ce cas, il nous semble qu'il eût été impossible de mettre une ligature sur l'extrémité du sinus qui se jette dans le pressoir d'Hérophile, comme le préconise M. Chipault, il eût mieux valu, comme l'indique Broca, fermer ce bout à l'aide du tamponnement à la gaze iodoformée.

Malgré cette intervention rationnelle, le succès n'eût pas été certain, car l'on ne doit pas oublier que l'on intervient dans des cas analogues chez des malades déjà infectés. A. G.

Absence complète de symptômes dans deux cas de périsinusite du sinus latéral, par C. Poli (*Gaz degli Ospedali*, 17 octobre 1897).

Poli, après avoir rapporté deux observations très démonstratives, conclut que la phlébite du sinus latéral est une lésion quasi constante dans les processus suppuratifs d'origine auriculaire qui se propagent à l'intérieur du crâne par la voie mastoïdienne. Mais, au cours de l'invasion existe une période absolument latente, et ne se traduisant par aucun symptôme bien défini. Dans l'intervention opératoire faite pour des mastoïdites avec rétention de pus ou carie osseuse, il est donc nécessaire d'explorer d'une façon méthodique la fosse sigmoïdienne. Il est facile de faire une exploration très complète sans léser le sinus latéral, et d'ailleurs les dangers d'intéresser ce sinus y sont trouvés dans plusieurs cas beaucoup moins graves qu'on ne le supposait. A. F. PLICQUE.

Un cas de tumeur maligne du cerveau née dans l'oreille moyenne, par Barr et Nicoll (*Brit. med. journ.*, 1897, p. 1082).

Le malade, garçon de 12 ans, se plaint d'abord de violentes douleurs dans l'oreille droite qui est en même temps le siège d'une otorrhée légère; les douleurs viennent par accès d'une intensité extrême, la nuit surtout ; au bout de trois mois, il est conduit chez l'auteur qui trouve dans l'oreille une sorte de polype excessivement sensible ; il l'enlève sous chloroforme à l'aide d'une anse et arrête avec peine l'hémorrhagie ; le point de départ de la tumeur est évidemment la paroi osseuse de la caisse du tympan ; quatre mois après la première intervention, il y eut récidive et opération ; huit mois plus tard, nouvelle récidive et nouvelle opération plus étendue avec évidement de l'antre envahi par le néoplasme. Peu après, on vit se développer les symptômes d'un abcès intracrânien avec névrite optique, parésies des troisième, quatrième, sixième paires nerveuses. Dix-huit mois après le début de la maladie, on procéda à une opération plus grave, un nouvel évidement de la région mastoïdienne d'abord, qui fit constater que le néoplasme avait envahi le sinus sigmoïdien, la trépanation du crâne ensuite à la région tempora-sphénoïdienne ; au lieu d'un abcès on s'y trouva en présence d'une tumeur pareille à celle de l'oreille et se continuant avec elle à travers le rocher. On en enleva la plus grande partie ; l'enfant vécut encore deux mois et demi, perdit la vue et se paralysa, mais ne souffrit guère et garda l'intellect jusqu'à peu de jour, de sa mort. Le néoplasme est un sarcome alvéolaire.

M. N. W.

II. — *NEZ ET SINUS*

Traitement de l'épistaxis, par Le Marc'Hadour (*Revue internationale de médecine et de chirurgie*, 25 juin 1898).

C'est le thème de la communication de M. Lermoyez, à la société médicale des hôpitaux, du 30 octobre 1896, analysée ici même en février 1897. L'auteur ne mentionne pas cette communication et ne donne pas de faits nouveaux. L. EGGER.

Adénoïdiens vrais et adénoïdiens lymphatiques, par Courtade Soc. de thérapeutique, 26 janvier et 26 février 1898).

C. propose de distinguer deux grandes catégories d'adénoïdiens :

1° Les adénoïdiens sans engorgement ganglionnaire, ce sont les adénoïdiens vrais ;

2° Les adénoïdiens avec engorgement glanglionnaire, ce sont les adénoïdiens lymphatiques. Toutefois de l'existence de cette variété d'adénoïdiens, il faudrait bien se garder de conclure que, dans certains cas, les végétations adénoïdes sont la cause du lymphatisme. Tout ee qu'on peut dire, c'est que les sujets lymphatiques sont prédisposés aux végétations adénoïdes par suite de la tendance à l'hypertrophie de leur tissu lymphatique.

M. Gouguenheim estime qu'on fait complètement fausse route en assimilant les scrofuleux aux adénoïdiens. En effet, le scrofuleux a le nez épaté, les lèvres épaisses, le cou chargé de masses ganglionnaires plus ou moins volumineuses ; chez lui, la conjonctivite est une affection très fréquemment observée, ainsi que l'impétigo, l'eczéma séborrhéique, etc. De plus, il ne supporte pas toujours bien les interventions chirurgicales, et celles-ci ne sont pas toujours efficaces.

L'aspect de l'adénoïdien est tout différent : chez lui la respiration nasale est embarrassée ; pour respirer, le malade ouvre la bouche ; il n'est pas souvent atteint d'adénites cervicales ; ses muqueuses oculaires, ses orifices naturels, ne sont ordinairement le siège d'aucune lésion. Enfin, l'ablation des végétations, qui encombrent le naso-pharynx, est presque toujours suivie d'excellents résultats. L. EGGER.

Les endocardites chez les adénoïdiens, par Huchard (Société de thérapeutique, 26 janvier 1898).

Quand, chez l'enfant, on constate l'existence d'une péricardite ou d'une endocarbite et que l'on n'en trouve point la cause, il faut penser à la possibilité de l'infection des adénoides. Ces endocardites, liées aux végétations adénoïdes, manquent dans la scrofule, ce qui vient encore à l'encontre de la théorie soutenue par M. Gallois. L. EGGER.

Végétations adénoïdes et cornage laryngien, par H. L. Lack (*Lancet*, 26 mars 1898).

En critiquant les idées émises ci-dessus, l'auteur fait observer qu'avec G. A. Sutherland il a récemment [1] essayé de prouver que l'affection connue généralement sous le nom de dyspnée la-

[1] *The Lancet*, 11 septembre 1897, p. 653.

ryngienne congénitale dépendait d'une déformation congénitale de l'orifice supérieur du larynx aidé de la nature flasque de ces régions chez l'enfant (ce n'est pas le seul point sur lequel Smith ait mal interprété les vues des auteurs). Si, comme l'affirme Smith, les végétations adénoïdes sont la cause excitante de l'affection, il est surprenant que P. Mc Bride (qui examina six malades pour Thomson, d'Edimbourg) et l'auteur dans douze cas consécutifs n'aient pu vérifier ce fait une seule fois. L'assertion de Smith perd beaucoup de sa valeur n'étant appuyée que sur une observation unique. La catégorie de cas typiques décrite par Thomson, Sutherland et Lack forme un groupe à part et doit être soigneusement différencié des cas de spasme laryngien provoqué par des tumeurs adénoïdes ou toute autre forme d'obstruction nasale. Excepté le résultat du traitement, bien des détails du cas de Smith le rattachent à cette dernière catégorie. Le cornage arrêté sous le chloroforme augmentait pendant le sommeil ou en fermant la bouche, et le malade était sujet à des crises dyspnéiques graves, symptômes caractéristiques des végétations adénoïdes, et très rares dans l'affection appelée par Sutherland et Lack obstruction congénitale du larynx. Le cas de Smith ne contredit nullement les idées des auteurs quant à la pathologie de la dernière affection. Finalement, quand Smith déclare attribuer la maladie à la contraction spasmodique des replis ary-épiglottiques produite par l'irritation entretenue par les végétations dans le naso-pharynx, Lack croit que le spasme du malade de Smith était probablement dû à l'irritation produite par l'introduction du doigt et du miroir laryngien dans le pharynx de l'enfant, réflexe assez commun.

SAINT-CLAIR THOMSON

Végétations adénoïdes et myxœdème, par E. Hertoghe (d'Anvers) (Extrait des *Ann. de la Société méd. chir. d'Anvers*, mars 1898).

D'après les descriptions données par l'auteur de cette brochure, il semble que : 1° le myxœdème des enfants et des adultes s'accompagne toujours de désordre naso-pharyngé, et que ces derniers sont curables dans la même mesure que le myxœdème lui-même ; 2° Dans nombre de cas, les végétations adénoïdes sont sous la dépendance d'un appauvrissement thyroïdien. L'hyperthyroïdien échappe souvent à un examen superficiel et il faut soumettre à une enquête sévère les proches parents du malade, pour découvrir la tare thyroïdienne.

La quantité de malades atteints de végétations adénoïdes et observés par nous est tellement considérable, que nous sommes

tentés de croire que l'opinion de l'auteur à ce sujet est empreinte d'une énorme exagération. La coïncidence du goître avec les végétations est loin d'être aussi grande que le prétend l'auteur, pourtant, nous ne pouvons ignorer que la coïncidence de goître et de pharyngite existe peut-être plus souvent qu'on ne le pense, si nous en croyons les recherches de notre ami, Hamon du Fougeray; mais celle du goître et des végétations est loin d'être aussi considérable que ne le pense l'auteur de cette brochure. A. G.

Ablation des végétations adénoïdes, par Ch. Proben (*N.-York med. journ.*, 1898, p. 249).

P. étudie les avantages de l'anesthésie générale sur la simple anesthésie locale dans l'ablation des végétations adénoïdes. Il préfère le chloroforme à doses faibles et graduées poussé seulement, ce qui est ici suffisant, jusqu'à la demi anesthésie. — La position déclive de la tête est indispensable en raison de l'hémorrhagie. Au cas où celle-ci devient inquiétante au cours de l'opération, cette position permet, de plus, de faire un tamponnement complet du pharynx à la gaze iodoformée. — P. conseille de compléter toujours l'ablation par la pince et la curette au moyen du doigt. Le doigt permet de sentir et de gratter avec l'ongle les plus petites masses morbides. Le grattage doit surtout se guider sur la sensation de résistance. P. le compare au curettage dans la métrite, qui doit être poussé jusqu'à ce qu'on sente un tissu dur et résistant. A. F. PLICQUE.

Lympho-sarcome du naso-pharynx, par Pikrre (*Archives internat. de laryng. d'otol. et de rhinol.*, juillet-août 1898).

Observé chez un malade de 32 ans; tumeur de la dimension d'une reine-claude, implantée près de la trompe-gauche. Morcellement à la pince, puis ablation au couteau de M. Schmidt. — Récidive, envahissement de toute la région, mort par asphyxie, deux mois après l'opération. L. EGGER.

Diagnostic et traitement des sinusites aiguës de la face à l'usage des non-rhinologistes, par M. Lermoyez (*Presse médic.*, 16 février 1898).

L'auteur s'applique à bien fixer le rôle du médecin en face d'une sinusite aiguë, affection beaucoup plus fréquente qu'on ne l'a cru jusqu'ici, affection tirant sa gravité du voisinage du cer-

veau. Le pronostic des sinusites aiguës et des sinusites chroniques est très différent, et en faveur des premières.

Une sinusite aiguë, qu'il faut admettre chez tout individu présentant, soudainement et simultanément, une suppuration nasale et une névralgie faciale, cède presque toujours à un traitement des plus simples à la condition que celui-ci soit appliqué assez tôt. Il suffit de faire faire toutes les heures des inhalations de menthol qui ont pour effet de calmer la douleur, de modifier, puis de tarir l'écoulement nasal. On y ajoutera des compresses humides chaudes. Dans tous les cas où l'auteur l'a prescrit, ce traitement abortif lui a donné des résultats rapides et définitifs.

L. EGGER.

De quelques manifestations orbitaires des sinusites, par DE LAPERSONNE (*Presse méd.*, 7 mai 1898).

Série d'observations intéressantes dont l'auteur résume les conclusions en ces termes :

Pour la sinusite frontale : 1° la possibilité de douleurs intermittentes simulant des névralgies faciales et ayant un retentissement très marqué sur les nerfs ciliaires ; 2° l'apparente gravité de certains accidents aigus, produisant des abcès de l'orbite, avec élimination de séquestres assez volumineux, se terminant, cependant, par une guérison relativement facile sans fistule ; 3° au contraire, la difficulté très grande d'éviter ces mêmes fistules dans les formes chroniques avec ectasie ancienne du sinus.

Pour le sinus maxillaire, la fréquence du retentissement sur les autres cavités de la face, en particulier sur le sinus sphénoïdal et les cellules ethmoïdales. Masquées par les symptômes plus faciles à reconnaître de la sinusite maxillaire, les lésions sphénoïdales ou ethmoïdales devront être recherchées avec soin dans tous les cas. Elles expliquent bien un certain nombre de complications orbitaires attribuées trop souvent à des actions réflexes.

L. EGGER.

Sinusites et complications broncho-pulmonaires, par BRINDEL (*Rev. de laryng.*, 5 février 1898).

Les sinusites, source de produits septiques, journellement et abondamment absorbés, peuvent amener de grands désordres dans l'organisme et créer des altérations très sérieuses de l'état général.

Du côté de l'arbre respiratoire, ces complications sont fréquentes, mais généralement bénignes ; dans quelques cas (obser-

vations personnelles intéressantes de l'auteur), elles peuvent être fort graves : broncho-pneumonies et congestions, à répétition ; l'altération de l'état général par intoxication continue s'y ajoutant, on peut être tenté de porter à tort le diagnostic de tuberculose. C'est là une source d'indications à intervenir énergiquement et rapidement chez les sujets prédisposés aux inflammations laryngo-bronchiques, et même chez les tuberculeux, si sensibles à toutes les infections secondaires. RIPAULT.

Empyème de l'antre d'Highmore chez un enfant de trois semaines, par A. DOUGLAS (*Brit. méd. journ.*, 1898, p. 368).

Le bébé malade fut apporté à D. pour un gonflement de l'œil droit — le lobe globe était, en effet, saillant, la conjonctive injectée, les paupières tuméfiées ; mais en même temps la voûte palatine bombait à droite et la pression sur la joue fit venir du jus par la narine. Le diagnostic d'empyème fut ainsi établi, le sinus ouvert par la bouche en dehors du rebord alvéolaire et le pus s'écoula en abondance ; la guérison fut rapide et complète.

L'interrogatoire établit que la mère eut au début des crevasses suppurées. M. N. W.

III. — *BOUCHE ET PHARYNX*

Epithélioma de la lèvre inférieure traité et guéri par le procédé de Cerny et Trumecek, par JEANBRAU (*Presse méd.*, 10 sept. 1898).

Observation tendant à démontrer que les cancers de la lèvre, même lorsque l'ulcération a envahi la face muqueuse et infiltré la commissure, peuvent guérir radicalement sans exérèse, par l'application persévérante de corrosifs chimiques. L. EGGER.

De la non-existence d'une stomatite distincte et spécifique, dite stomatite diphthéroïde, par MONGOUR (*Presse méd.*, 26 mars 1898).

L'auteur conteste absolument l'existence d'une nouvelle stomatite à pseudo-membrane décrite par MM. Sevestre et Gastou qui la considèrent au point de vue étiologique comme spécifique et due exclusivement au staphylococcus aureus.

Contre la spécificité, M. fait valoir les observations mêmes de Sevestre et Gastou, qu'il discute ainsi que ses propres observations.

Quant aux caractères cliniques, la stomatite diphthéroïde se rapprocherait trop de la stomatite ulcéro-membraneuse pour qu'on puisse la considérer comme une entité nosologique. L. EGGER.

Présence constante du pneumocoque à la surface de l'amygdale, par F. Bezançon et V. Griffon (Soc. méd. des Hôpitaux, 15 avril 1898).

En cultivant le mucus amygdalien dans un milieu électif pour le pneumocoque, c'est-à-dire dans le sérum de lapin jeune, les auteurs sont arrivés à cette conclusion que le pneumocoque est constant dans la cavité buccale normale ou pathologique. L. EGGER.

Sur une forme particulière d'angine diphtéroïde, par H. Vincent (Soc. méd. des Hôpitaux, 11 mars 1898).

V. décrit une forme d'angine qui paraît assez fréquente, qui peut se confondre cliniquement avec l'angine diphthérique, mais qui en diffère bactériologiquement et aussi pour ce fait que la fausse membrane se localise sur un côté du pharynx. L'examen microscopique a décelé dans ces angines deux espèces microbiennes prédominantes : 1° un bacille fusiforme dans lequel paraît résider le principal rôle pathogène ; 2° un spirille ténu analogue à celui qui existe normalement dans la salive et dans le tartre dentaire. L. EGGER.

Bégaiement complexe avec spasme pharyngo-œsophagien, par L. Jacquet (Soc. méd. des Hôpitaux, 6 mai 1898).

J. présente un jeune homme atteint d'un bégaiement compliqué, spasmodique, dont les éléments successifs sont :

1° Une série de secousses expiratoires, saccadées, dues à la contraction des muscles thoraco-abdominaux, sans aucun phénomène phonétique ; cette série varie comme durée de cinq à quinze secondes ;

2° A la fin de cette période, et la terminant, survient un spasme pharyngo-œsophagien se traduisant par une contraction visible à la région cervicale inférieure et surtout par un bruit de glou-glou œsophagien perceptible à la région interscapulaire ;

3° Quelques contractions spasmodiques dans les muscles des lèvres et de la langue avec émission répétée de syllabes parasites *que* ou *qua* surtout :

4° Enfin, vient l'émission vocale soit normale, soit précipitée, comme explosive, soit simplement bégayée suivant le type vulgaire.

Cette description s'applique au syndrome complet : mais il a beaucoup varié depuis l'entrée ; le spasme œsophagien a disparu

au bout de deux jours ; le reste a été fort variable, comme accentuation, suivant les moments.

Comme chez la plupart des bègues, l'infirmité cesse pendant la parole chantée, pendant les phases d'excitation alcoolique, et enfin, fait curieux et peu connu, après une marche un peu active. L'auteur a fait peu de recherches bibliographiques sur ce point, mais n'a rien trouvé dans la littérature depuis le cas de Démosthènes, qui, dit-on, s'exerçait à parler, en marchant au bord de la mer, ou gravissant une montagne.

Le malade en question n'est pas hystérique, et n'est que peu alcoolisé, mais il est fils de grand alcoolique. L. EGGER.

De la dysphagie douloureuse prolongée de l'arrière-gorge comme signe permettant de diagnostiquer la syphilis à ses trois périodes, par GAREL (*Sem. médicale*, 6 juillet 1898).

Ce signe est si important que l'auteur émet cet aphorisme : « Tout malade, qui souffre de l'arrière-gorge depuis plus de trois semaines sans interruption, doit être considéré comme syphilitique presque dans la totalité des cas ». La dysphagie prolongée ne s'applique pas seulement au chancre de l'amygdale ; elle donne aussi la possibilité de diagnostiquer les lésions secondaires ; mais c'est surtout dans la période tertiaire qu'elle rend de grands services. Comme dans ce dernier cas, la dysphagie peut être déterminée par des gommes ulcérées du dos, du voile du palais ou par une gomme de la base de la langue, ainsi que G. en cite des exemples, l'auteur insiste sur la nécessité de pratiquer un examen approfondi de toute la région. L. EGGER.

Tumeur érectile de la langue. Guérison spontanée, par P. DE MOLÈNES (*Presse médicale*, 25 mai 1898).

Fillette de trois semaines, ne présentant aucune tare, née de parents sains, porteur d'un angiome, d'une tumeur érectile capillaire volumineuse de la face inférieure de la langue. Pas d'autre vice de conformation. L'âge de l'enfant commandait la prudence. De M. fit téter l'enfant devant lui, et constata qu'après avoir comprimé doucement pendant deux minutes la langue pendante, celle-ci diminuait légèrement de volume, ce qui permettait l'allaitement. Dès lors, quelques petites précautions d'hygiène et de propreté, le retour de la dentition, permirent de temporiser. La tumeur, qui à six mois, avait déjà diminué de moitié, avait complètement disparu à trois ans. La langue est restée un peu grosse, mais il ne reste à la face inférieure de la langue aucune trace de la tumeur congénitale. L. EGGER.

IV. — *LARYNX ET TRACHÉE*

Hémorrhagies laryngées, par le Dr V. Geyer (*Münch. med. Woch. 1898, p. 457*).

L'auteur apporte deux observations dans lesquelles l'hémorrhagie laryngée s'est présentée sous la forme tout à fait insolite de tumeur, d'hématome; il n'a trouvé dans la littérature qu'un seul fait de ce genre, publié par Félix Semon.

Observation I. — Femme de 40 ans, crachant le sang depuis sept semaines et traitée sans succès contre l'hémoptysie; elle rend une tasse de sang par jour. L'examen laryngoscopique fait voir une tumeur du volume d'un grain de raisin, bleuâtre, lisse, siégeant sur la face laryngée de l'épiglotte et couverte de sang frais. Le diagnostic porte : polype saignant, caverneux, et l'ablation par la bouche paraissant trop dangereuse au point de vue de l'aspiration du nez, on fit la trachéotomie préventive et la pharyngotomie sous-thyroïdienne pour arriver sur la tumeur; elle fut facilement enlevée à l'aide d'une curette tranchante et la base d'implantation cautérisée; la cicatrisation se fit sans encombre; mais le dixième jour l'hémorrhagie reparut aussi intense qu'avant l'intervention et l'on vit réapparaître une tumeur grosse comme un pois au même siège; cette fois l'extravasation sanguine fut reconnue, les caillots enlevés et le point de départ de l'hémorrhagie, une veinule ouverte, enfin trouvée; plusieurs cautérisations arrêtèrent définitivement les accidents.

Obs. II. — Femme de 48 ans, plus ou moins enrouée depuis dix ans et un peu essoufflée. Dans l'angle antérieur de la glotte se trouve une tumeur mamelonnée, dure, bleuâtre qu'on enlève avec l'écraseur à froid. L'examen histologique montre que c'est là un hématome en voie d'organisation; six mois après l'opération, on reconnaît au point d'implantation de la tumeur l'existence comme de petites granulations. Dans ce cas, il n'y a jamais eu de crachement de sang. M. N. W.

Tubage du larynx, par Bayeux (Soc. méd. des Hôpitaux, 28 janvier 1898).

B. fait une communication sur le relèvement de l'épiglotte, par la méthode rétrograde dans le tubage du larynx.

L. Egger.

Tubage momentané de la glotte dans le croup, par Poulet (Soc. de thérap., 9 février 1898).

L'auteur a eu recours à ce procédé,chez 10 enfants, avec 7 succès complets. Pour pratiquer cette petite opération, il se sert d'une simple sonde urétrale (nº 18 ou 20), qu'il introduit dans la glotte un certain nombre de fois, suivant la gravité des cas.

L. EGGER.

Quelques considérations sur l'intervention opératoire dans le croup ; par Sevestre et Bonnus (*Arch. de médecine des enfants*, Paris, février 1898).

D'une façon générale le tubage ou la trachéotomie sont employés à l'exclusion l'un de l'autre. Il est des cas où ces deux opérations peuvent être pratiquées successivement, soit le tubage après la trachéotomie, soit la trachéotomie après le tubage.

Le tubage peut être pratiqué chez les enfants qui ont été trachéotomisés, quand on cherche sans y réussir à leur enlever définitivement la canule. L'introduction du tube après l'enlèvement de la cauule chez les « canulards » peut parer aux accidents immédiats de suffocation. Les A. en rapportent plusieurs cas observés à l'Hôpital des Enfants malades. Le tubage, comme opération préliminaire destiné à faciliter la trachéotomie,ne semble pas devoir devenir une pratique recommandable. Si la recherche des points de repère est facilitée, la canule est par contre plus difficile à introduire. La trachéotomie est pratiquée après le tubage : 1º Quand le tubage n'est pas possible (spasme laryngé, gonflement énorme de l'épiglotte.

2º Quand le tube est rejeté plusieurs fois de suite à des intervalles plus ou moins rapprochés.

3º Si le tube est à plusieurs reprises et malgré des détubages successifs, bouché par des fausses membranes volumineuses.

4º Quand des accès de spasmes secondaires ne permettent pas de retirer le tube sans exposer l'enfant à l'asphyxie. On peut dire en effet qu'il y a des « tubards » comme il y a des canulards. Le séjour prolongé d'un tube dans le larynx n'est pas tout à fait exempt de dangers bien que les ulcérations ne soient pas tout à fait aussi fréquentes qu'on l'a prétendu.

5º Chez les enfants atteints de rougeole avec ou sans diphthérie et qui ont présenté des accidents laryngés nécessitant le tubage. La muqueuse laryngée est en effet, dans ces conditions, plus altérable que dans la diphthérie non compliquée.

6° Chez des enfants détubés depuis un temps plus ou moins long, quand des phénomènes d'obstruction laryngée surviennent brusquement, nécessitant une intervention. Il s'agirait dans ces cas rares, suivant M. Variot, d'un spasme phréno-glottique tardif. La trachéotomie serait indiquée. LOMBARD.

Nécrose partielle du cricoïde, due au séjour prolongé d'une sonde œsophagienne, chez un malade opéré d'un cancer de la langue, par CH. MARTIN (*Bull. de la Soc. Anat. de Paris*, fasc. 4, janvier 1898).

Pendant les trois mois de survie du malade, une sonde de caoutchouc rouge, longue de 30 centimètres environ, est restée à demeure dans l'œsophage. La paroi antérieure du pharynx depuis l'espace interaryténoïdien jusqu'au bord inférieur du cricoïde, présente une gouttière verticale produite par la sonde ; les bords de cette gouttière sont souples, ce qui indique l'absence de néoplasme. Sur une étendue de deux centimètres, le fond de cette gouttière est ulcéré et laisse voir le cricoïde nécrosé. Cette nécrose est limitée à la partie la plus saillante du chaton cricoïdien.

En avant du cricoïde, la muqueuse est décollée ; et ce décollement a creusé une cavité suppurante où peut se loger l'extrémité de l'index. Pas d'altérations de la muqueuse laryngienne, dont l'intégrité explique l'absence de troubles laryngés pendant la vie.

L'auteur conclut que le séjour prolongé d'une sonde dans l'œsophage n'est pas sans inconvénients et peut provoquer une ulcération de la paroi pharyngienne avec nécrose du cricoïde. A. G.

Papillomes laryngés multiples chez l'enfant, traités par la trachéotomie seule, par RAILTON (*Brit. med. journ.*, . 1898, p. 488).

Une enfant de trois ans fut conduite à R. pour de la dyspnée et de la raucité qui duraient depuis deux ans et allaient en s'aggravant ; il ne fut pas possible de pratiquer un examen laryngoscopique, mais, quelques mois après la trachéotomie faite d'urgence, des papillomes apparurent à la plaie trachéale. Une canule en caoutchouc souple, changée trois fois par semaine, fut portée durant trois ans et neuf mois et enlevée définitivement lorsque la voix fut redevenue claire et la respiration silencieuse et libre. Dans un autre cas, une fillette de huit ans fut traitée de la même manière et porta son tube durant deux ans ; la guérison dans les deux cas paraît définitive et aucun traitement n'a été appliqué. La guérison est donc due à la suppression de toute irritation locale et l'atro-

phie des papillomes se fait spontanément à la faveur du repos du larynx. Il ne faut pas oublier combien difficile, infidèle et désespérant est dans ces cas le traitement opératoire plus actif. M.N.W.

Carcinome primitif de l'épiglotte, son traitement opératoire, par HARMER (*Wien. klin. Woch*, 1898, p. 348).

Femme de 65 ans, malade depuis quatre mois ; une tumeur en choux-fleur s'insère largement sur l'épiglotte et sur le repli ary-épiglottique droit ; l'opération est faite sans trachéotomie préventive, tête pendante, par la voie de la pharyngotomie sous-hyoïdienne ; après l'excision de la plus grande partie de l'épiglotte, du repli ary-épiglottique et du ligament pharyngo-épiglottique, on suture la plaie de la muqueuse et le pharynx complètement ; la plaie cutanée est rétrécie et drainée. Le 8 juin, il s'ouvre une petite fistule alimentaire qui se ferme au bout d'un mois. Dès le lendemain de l'opération, la malade présente de la fièvre vespérale due à un certain degré de bronchite septique, la plaie opératoire suppurant un peu, mais cette complication disparaît du jour au lendemain par la position déclive que l'on fait prendre à la tête du lit, suivant le conseil de Bardenheuer. La convalescence se fit dès lors sans encombre et il n'y a pas eu de récidive jusqu'à présent, cinq ans après l'opération. M.N.W.

Tamponnement de la trachée par une glande caséeuse, par G. F. LONGBOTHAM (*Lancet*, 19 mars 1898).

Enfant de huit ans, reçu à l'hôpital dans un état semi-comateux, cyanosé, évidemment gêné pour respirer. Aucun corps étranger n'avait pénétré dans les voies aériennes. L'administration du chloroforme amena quelque soulagement. Le tubage avec un cathéter n'améliora pas les accidents, mais renseigna sur le degré d'obstruction qui était assez considérable. On fit la trachéotomie, mais avant la fin de l'opération, l'enfant avait cessé de respirer. A l'aide d'une longue sonde de caoutchouc, on tenta l'aspiration, mais sans succès. Ensuite on introduisit un long tube dans le but d'irriter la muqueuse de la trachée et des bronches, l'enfant inspira profondément puis cessa de respirer de nouveau. Les battements du cœur devinrent moins perceptibles et plus rapides, mais néanmoins on continua la respiration artificielle, la batterie galvanique et le cathétérisme. Soudain le malade cracha gros comme la moitié d'une noisette de matière caséeuse, puis recommença à respirer librement. A partir de ce moment, la convalescence se poursuivit ininterrompue, malgré qu'à plusieurs reprises l'enfant

rendit des matières caséeuses. Ce fait prouve que la glande bronchiale caséeuse était ulcérée dans son parcours à travers la trachée, près de la bifurcation. SAINT-CLAIR THOMSON.

Tumeur sarcomateuse de la trachée, dégénérescence sarcomateuse de l'amygdale, par CH. LÉVI (*Bull. de la Soc. anat. de Paris*, fasc. 9, avril 1897).

Le malade meurt brusquement dans une crise dyspnéique, pas de troubles vocaux.

A l'autopsie : larynx et corps thyroïde normaux ; rien extérieurement à la trachée, sauf un ganglion à gauche près du récurrent.

A la coupe de la trachée, on trouve à l'intérieur une tumeur, blanche, non ramollie. Cette tumeur oblitère les trois quarts du calibre trachéal, au-dessous d'elle, se trouvent disséminés de petits nodules gros comme une tête d'épingle et de la même couleur que la tumeur. Au niveau de celle-ci, l'espace entre les cerceaux cartilagineux est augmenté, et le tissu de la tumeur infiltre la tunique externe de la trachée. Légère dilatation trachéale au-dessous de la tumeur. A la bifurcation des bronches, gros amas ganglionnaire. Œsophage, cœur, aorte, foie normaux.

A l'examen histologique, cellules sarcomateuses.

L'amygdale gauche est également sarcomateuse.

L'auteur, à la suite de cette observation, fait remarquer la rareté des tumeurs sarcomateuses de la trachée, et il se demande si la tumeur qui fait l'objet de ce travail n'est pas secondaire à la tumeur amygdalienne. A. G.

Traitement endolaryngé du cancer du larynx, par B. FRAENKEL (*Archiv. f. Laryngol.*, Bd. VI, Heft. 2, p. 361)

F. relate 9 cas de cancer du larynx traités par la voie endolaryngée, avec cinq guérisons chez des sujets atteints depuis treize ans, dix ans, neuf ans, un an 1/4 et six ans. Le premier de ces cas ne guérit qu'après plusieurs récidives et l'ablation d'un ganglion. Sur l'autre cas, il est impossible de rien dire. Deux autres cas durent plus tard être opérés par la laryngofissure. L'un d'eux mourut d'apoplexie, avec un larynx sain, deux ans après l'opération, l'autre de récidive ganglionnaire. Le dernier mourut de cancer du larynx après trachéotomie quatre ans après l'intervention intratrachéale.

Ces résultats sont extraordinairement favorables. Hansberg a réuni 11 cas et Sendziak 26 cas de cancer du larynx opérés par la

voie laryngée. En ne tenant compte que des cas différents, on a en tout trente observations. Il est nécessaire parmi ces cas de mettre à part ceux où toute intervention extérieure était impossible et où les interventions intralaryngées ne furent que palliatives (cas de Fauvel (2) de Scheinmann (2) de Sendziak (1).

F. met encore de côté, malgré leurs bons résultats, les cas où l'on pratiqua sans opération par l'extérieur, l'ablation de l'épiglotte (M. Mackenzie, Myles, Bronner).

Il reste donc 22 cas, tous non absolument comparables d'ailleurs puisque dans certains cas la tumeur laryngée avait un volume considérable. Les résultats sont les suivants : 1 cas de Schnitzler, la guérison se maintint vingt-deux ans; 1 cas de Krishaber, deux ans ; 1 cas de Moritz Schmidt, dix ans ; 1 cas de M. Schmidt Capart, trois ans au moins; 1 cas de Chiari, mort au bout de cinq mois ; d'autre cause sans récidive; 1 cas de Semon, deux ans 1/2 au moins ; 1 cas de Krieg, plus de deux ans ; 1 cas de Gouguenheim, au moins six mois ; 3 cas de Krieg de Schötz et de Schech, soit douze guérisons sur 22 cas.

L'opération est sans danger et n'immobilise pas le malade une heure au lit. Le résultat est supérieur à celui des autres opérations : Le malade garde son larynx et sa voix parfois redevenue normale. L'opération endolaryngée est indiquée toutes les fois qu'on peut enlever toute la tumeur, mais est-il possible de délimiter exactement la zone malade, et est-on sûr de ne rien laisser? Cette objection s'applique à toute autre méthode. On peut très bien se rendre compte de ce que l'on a enlevé et si l'on pense avoir laissé des tissus malades, on aura recours à la laryngofissure qui reste aussi facile que si l'on s'était abstenu de toute intervention, avantage réel pour l'opération endolaryngée.

Il y a des récidives et il faut surveiller les malades ; les récidives surviennent aussi après la laryngofissure et, d'autre part, il est aussi facile d'intervenir en cas de récidive que lors de la première intervention. Ce qu'il faut dire c'est que pour qu'on puisse attendre de bons résultats de l'intervention endolaryngée, il est nécessaire d'intervenir de bonne heure et, par suite, de faire un diagnostic précoce. Même après l'extirpation totale du larynx on voit des récidives.

F. repousse la galvanocaustie comme procédé d'intervention et, tout en étant éclectique, il préfère pour lui se servir des pinces coupantes et de la curette. PAUL TISSIER.

V. — *ŒSOPHAGE, CORPS THYROIDE, COU, etc.*

Parotidite double survenue à la suite d'une application cutanée de teinture d'iode, par Rénon et Follet (Soc. méd. des Hôpitaux, 3 juin 1898).

Sujet de 51 ans qui, à la suite de l'application d'une couche de teinture d'iode sur la poitrine, voit se développer une parotidite gauche le lendemain, suivie d'une parotidite droite trois jours plus tard. L'examen un peu tardif de l'urine et de la salive ne décéla pas d'iode. L. EGGER.

Hydroparotidite intermittente, par Claisse (Soc. méd. des Hôpitaux, 13 février 1898).

L'auteur présente un cas d'hydroparotidite chronique à répétition, due à une sténose fibreuse du cancer de Sténon, après avoir passé par une phase initiale de sténosite aiguë nettement décrite par le malade. L. EGGER.

Les traitements modernes du goître exophtalmique, Revue générale, par P. Raugé (*Bulletin médical*, 6 mars 1898).

Aux médications anciennes symptomatiques, dont la plupart sont des moyens empiriques, à l'iode, au fer, au quinquina, aux phosphates, à tous les toniques en général, à l'électrisation du sympathique, aux bromures, à la belladone, à l'opium, à la valériane, à l'hydrothérapie, à la digitale, au strophantus, à l'ipéca, sont venus se substituer deux traitements, l'un inspiré par les théories thyroïdiennes, l'autre par les théories sympathiques.

Les partisans des doctrines thyroïdiennes partent du principe que la sécrétion glandulaire exagérée, insuffisante ou pervertie, est la cause de tout le mal, et ont cherché à en corriger les effets, soit par les médications internes, soit par les moyens opératoires que la chirurgie met en nos mains.

Les applications médicales sont encore un peu hésitantes et partent de points de vue très différents, suivant que l'on rapporte les symptômes basedowiens au défaut ou à l'exagération de la sécrétion glandulaire. Ainsi l'on a employé les substances neutralisantes de provenance thyroïdienne ou extra-thyroïdienne avec quelques succès ; l'ingestion de substances similaires qui ne peuvent donner de bons résultats que dans les formes de cachexie strumiprive n'a eu d'autre effet, dans le goître exophtalmique, que

d'exaspérer les symptômes et de provoquer parfois des accidents graves.

Quant aux interventions chirurgicales thyroïdiennes, la ligature des artères thyroïdiennes est de moins en moins en faveur ; des quatre méthodes principales portant sur le goître lui-même, l'exothyropexie semble abandonnée par Jaboulay lui-même dans le cas de goître exophtalmique ; l'énucléation intra-glandulaire ou strumectomie est rarement possible dans le goître de Basedow, la thyroïdectomie totale est universellement rejetée. La thyroïdectomie partielle reste la seule méthode d'éxérèse applicable au goître exophtalmique ; malheureusement, les risques opératoires et post-opératoires immédiats ne sont pas à dédaigner et les récidives sont fréquentes.

Reconnaissant les dangers et l'insuffisance des différents procédés d'exérèse ou d'atrophie chirurgicale, constatant en outre que la maladie de Basedow offrait, au moins par deux de ses symptômes cardinaux, l'exophtalmie et les palpitations, le tableau d'une excitation intense du sympathique cervical, Jaboulay pratiqua le premier, en 1896, la section de ce nerf entre le ganglion cervical supérieur et le ganglion cervical moyen. Plusieurs auteurs l'imitèrent, et l'on peut réunir actuellement un certain nombre de résultats heureux, indiscutables. Sans discuter ici les moyens à employer pour interrompre la continuité du sympathique et supprimer physiologiquement ce conducteur, la section simple, la résection totale, l'arrachement, il suffira de rappeler que Jaboulay préfère la section avec arrachement des deux bouts, ou la résection partielle, ces deux opérations sœurs pouvant être pratiquées soit en haut, soit en bas de la région cervicale.

Comme conclusion pratique à sa revue, R. admet que pour le goître exophtalmique vrai, primitif, médical, l'intervention chirurgicale doit être l'*ultima ratio* du traitement. Quant au mode opératoire, il penche en faveur de la sympathicotomie, attendant toutefois que de plus nombreux résultats permettent de trancher définitivement cette question. L. EGGER.

La médication thyroïdienne dans le traitement du goître exophtlamique, par WEILLER (*Presse médic.*, 27 août 1898).

Observation d'un cas très grave de goître exophthalmique qui, après échec complet des médications habituelles, fut, pour ainsi dire, guéri par le traitement thyroïdien seul. L'auteur en conclut que l'avis presque unanime des auteurs contre-indiquant tout à fait les préparations de thyroïde dans le traitement du goître exophthalmique est trop exclusif. L. EGGER.

La transmission de la diphthérie par des individus d'apparence saine, par A. G. R. Fullerton et A. Williams (*Lancet*, 23 octobre 1897).

La nature de l'observation est bien indiquée par le titre. Les auteurs ont remarqué que le bacille de Klebs-Lœffler peut sous deux conditions se rencontrer dans la gorge d'individus sains en apparence. Les cas les plus fréquents sont ceux dans lesquels le microbe continue à séjourner dans la gorge pendant plus ou moins longtemps après la convalescence de la diphthérie. L'autre catégorie comprend les cas où le bacille pénètre dans la gorge d'une personne telle qu'une garde-malade ayant été exposée à l'infection mais ayant échappé à la maladie. Les observations ressortissant de la première catégorie ne sont pas rares. Mais il est difficile de juger de la valeur de ces divers cas sans connaître les moyens de traitement employés depuis que la persistance du bacille est certainement influencée par le traitement local adopté pendant et après la période aiguë de la maladie. Une observation française relate l'histoire d'un cas où le bacille fut rencontré dans la gorge au bout de quinze mois. Cette prolongation de l'infection est exceptionnelle. Sur environ 4 000 examens bactériologiques de cas de diphthéries, ou soupçonnés tels, pratiqués à l'Institut Britannique de Médecine Préventive, la plus longue durée du bacille fut celle que remarqua le Dr Hewlett à plusieurs reprises pendant vingt-deux semaines. Dans ce cas, comme dans celui qui nous occupe, la virulence de la culture fut prouvée par l'inoculation expérimentale. On rencontre assez fréquemment à l'Institut des cas où le bacille est visible trois semaines après la convalescence.

Il est extrêmement important au point de vue de la santé publique de reconnaître ces cas qui expliquent la recrudescence de la diphthérie, coïncidant parfois avec la rentrée des classes ; ils nous éclairent également sur la nature des épidémies éclatant dans les écoles à intervalles irréguliers.

En passant, on remarquera que ce genre d'épidémie, en l'absence d'évidence de contagion d'un malade à l'autre, révèle la relation intime existant entre le drainage défectueux et la diphthérie, rapport découvert aujourd'hui, grâce à la bactériologie. Les médecins sont maintenant persuadés de la nécessité de l'examen bactériologique avant qu'un malade convalescent de la diphthérie puisse être sans danger de contamination, ramené au milieu des siens, même quand la guérison semble parfaite au point de vue clinique. De plus, lorsqu'on aura fermé momentanément une école par suite

d'une épidémie diphthérique, on ne devra laisser rentrer aucun élève dont la gorge n'ait été examinée préalablement, qu'il ait eu ou non la diphthérie. SAINT-CLAIR THOMSON.

Des effets de la section des muscles de la nuque, par le prof. G. MASINI (*Boll. dell. mal. orecchio.. gola e naso*, oct. 1897).

Lorsque l'on coupe les muscles de la nuque à un lapin ou à un chien, bien que ces muscles n'aient aucune relation avec ceux des extrémités, on voit survenir des troubles moteurs caractérisés par une notable incertitude de la marche.

L'animal paraît avoir perdu la faculté de se diriger. Il écarte les membres antérieurs pour avoir un point d'appui plus large, et s'il essaie de marcher, il titube. Cet état persiste pendant longtemps.

Chez le chat, ces phénomènes sont moins accentués, et ils sont à peine appréciables chez le cobaye.

C'est Magendie qui observa le premier les effets de la section des muscles de la nuque; il en attribuait la cause à une diminution de pression du liquide cérébro-spinal.

Pour Flourens, c'était la conséquence d'une lésion du cervelet.

Schiff y voyait le résultat d'une anémie du cervelet produite par la compression de la caisse du tympan sur l'artère vertébrale. Il avait remarqué que ces phénomènes sont d'autant moins marqués que l'animal a une caisse du tympan moins développée.

L'auteur montre que les théories de Magendie et de Flourens ne sauraient être soutenues.

Celle de Schiff est en contradiction avec les données anatomiques et l'expérimentation.

Il est évident qu'après la section des muscles de la nuque, la tête tombe en avant, s'appuie sur la poitrine, ce qui fait que les rapports de situation des diverses parties de l'oreille interne sont changés.

Il se fait un brusque changement dans l'équilibre du liquide endo-auriculaire et des otolithes.

L'auteur admet alors qu'il en résulte une excitation anormale des canaux demi-circulaires, avec images acoustiques incoordonnées. De là une désorientation complète de l'animal, et un trouble réflexe du côté du bulbe spinal. Cette théorie permet d'expliquer les divers troubles moteurs que l'on observe après la section des muscles de la nuque. H. DU F.

Anévrisme du tronc brachio-céphalique, par H. Morestin (*Bull. de la Soc. anat. de Paris*, p. 839, novembre-décembre 1897).

Le malade était un homme déjà opéré auparavant dans un autre hôpital parisien et qui succomba cette fois malgré qu'on eût pratiqué la trachéotomie.

L'auteur trouva à l'autopsie un gros anévrisme débutant à l'origine du tronc brachio-céphalique et se prolongeant en haut sur la carotide primitive et sur la sous-clavière. La trachée était déformée et aplatie, le récurrent droit, allongé, entrainé dans le thorax par la tumeur, difficile à reconnaître par la dissection.

La compression de la trachée, les tiraillements exercés sur le récurrent et le nerf vague expliquent l'intensité des accidents respiratoires. A. G.

INDEX BIBLIOGRAPHIQUE

ANGLETERRE

Pharynx et Varia

F. W. Jollye. Affections de la gorge dans l'influenza (*Brit. med. journ.*, 30 mars 1895).

Leech et Grosvenor Epithélioma de l'œsophage avec perforation de la trachée (*Pathol. soc. of Manchester*, 13 mars; in *Brit. med. journ.*, 6 avril 1895).

A. J. F. Skottowe. Un cas de diphthérie traité par l'antitoxine (*Glasgow med. journ.*, avril 1895).

W. Anderson. Malade atteint de myxœdème congénital présenté après le traitement par l'extrait thyroïdien (*Glasgow med. chir. soc.*; in *Glasgow med. journ*, avril 1895).

T. J. Thyne. Intubation dans la diphthérie (*Brit. med. journ.*, 13 avril 1895).

G. S. Woodhead. Sérum antitoxique (*Midland med. soc.*, 3 avril; in *Brit. med. journ.*, 13 avril 1895).

J. Sendziak. Quelques remarques sur l'angine dite folliculaire et ses rapports avec la diphthérie (*Journ. of lar. rhin. and otol.*, avril et mai 1895).

F. M. Mackay. Diphthérie et traitement antitoxique (*Royal med. soc.*; in *Edinburgh med. journ.*, mai 1895).

J. Purves Stewart. Tuberculose de l'amygdale (*Brit. med. journ.*, 4 mai 1895).

H. Peck. Transmission de la diphthérie par les personnes indemnes (*Brit. med. journ.*, 4 mai 1895).

R. Fullerton. Anomalies des piliers de la gorge probablement congénitale (*Brit. med. journ.*, 4 mai 1895)

T. K. Monro. Cas d'ulcération simultanée des tissus lymphatiques de la gorge et de l'intestin, avec suppuration des glandes correspondantes du cou et du mésentère (*Glasgow med. journ.*, mai 1895).

E. L. Marsh. Nouvelles notes sur des cas de diphthérie traités par l'antitoxine (*Glasgow med. journ*, mai 1895).

L. Wilde. Suppression de l'urine dans la diphthérie (*Brit. med. journ*, 11 mai 1895).

Lennox Browne. Etude comparée du traitement de la diphthérie, surtout par l'antitoxine (*Journ. of lar. rhin. otol.*, mai 1895).

C. O. Hawthorne. Maladie de Graves chez un malade atteint de rhumatisme articulaire et de sténose mitrale (*Glasgow med. chir. soc.*; in *Glasgow med. journ.*, juin 1895).

A. S. Cooke. Quelques tumeurs de la glande thyroïde (*Brit. med. journ.*, 8 juin 1895).

Mantle. Traitement antitoxique de la diphthérie (*Leeds and West riding med. chir. soc.*; in *Brit. med. journ.*, 8 juin 1895).

J. R. Purdy, Un cas de diphthérie traité par l'antitoxine (*Brit. med. journ.*, 15 juin 1895).

F. M. Pope. Un cas de paralysie diphthéritique; alimentation forcée sous le chloroforme pendant dix jours; guérison (*Brit. med. journ.*, 15 juin 1895).

De Havilland Hall. Un cas de mycosis fongoïde (Comptes rendus de la Soc. lar. de Londres, 10 avril 1895).

W. Hill. Epithélioma du pharynx (Comptes rendus de la Soc. lar. de Londres, 10 avril 1895).

Butlin. Masse importante de glandes malignes du cou, avec paralysie des nerfs sympathiques correspondants et immobilité du même côté du larynx (Comptes rendus de la Soc. lar. de Londres, 8 mai 1895).

W. R. H. Stewart. Fistule du cou (Comptes rendus de la Soc. lar. de Londres, 8 mai 1895).

J. D. Gimlette. Le myxœdème et la glande thyroïde (Churchill, éditeurs, Londres, 1895).

Lennox Browne. La diphthérie et ses associations (Baillière, Tindall and Cox, éditeur, Londres, 1895).

C. O. Hawthorne. Quatre observations de parotidite secondaire (*Glasgow med. journ.*, juillet 1895).

J. H. Carslaw. Notes sur deux cas de parotite compliquant l'influenza et la pneumonie (*Glasgow med journ.*, juillet 1895).

J. W White. Observation d'un médecin atteint de diphthérie traité par le sérum de Behring (*Glasgow med. journ.*, juillet 1895).

H. C. L. Morris. Notes sur l'étiologie du goître (*Brit. med. journ.*, 6 juillet 1895).

L. Roper. Amygdalotome perfectionné (*Brit. med journ.*, 6 juillet 1895).

W. Williams. Les chats et la diphthérie (*Brit. med. journ.*, 13 juillet 1895).

R. Fitz Gerald. Diphthérie puerpérale (*Brit. med. journ.*, 13 juillet 1895).

A. J. Anderson. Angiôme du pharynx (*Brit. med. journ.*, 13 juillet 1895).

T. A. Glover. Etiologie du goitre (*Brit. med. journ.*, 13 juillet 1895).

Guye. Formation de calculs salivaires sur les incisives inférieures causée par la respiration buccale habituelle (*Journ. of lar. rhin. and otol.*, juillet 1895).

Charnley. Lymphosarcôme des amydgales (*Birmingham med. review*, juin 1895).

B. Fraenkel et **J. Macintyre.** Nature infectieuse de l'amygdalite lacunaire (*Brit. med. ass. sect. of lar.*, 1er août; in *Brit. med. journ.*, 26 octobre 1895).

H. M. Biggs. Emploi de l'antitoxine diphthéritique pour l'immunisation (*Brit. med. journ.*, 31 août 1895).

F. A. Dixey. Statistique vitale de la diphthérie à Londres de 1891 à 1895 (*Brit. med. journ.*, 31 août 1895).

D. R. Oswald. Cas de diphthérie traité par le sérum. Trachéotomie. Guérison (*Brit. med. journ.*, septembre 1895).

J. W. H. Brown. Cas de diphthérie traité par l'antitoxine (*Brit. med. journ.*, 28 septembre 1895).

J. F. W. Silk. Anesthésie dans les opérations de la gorge. Etude clinique (*Practitioner*, octobre 1895).

G. T. Butlin, J. R. Morison, W. W. Kenn, C. J. Symonds, A. W. M. Robson, J. Berry, C. B. Keetley, A. E. J. Barker, J. Lloyd, T. Thomas, R. C. Chicken, et **C. W. Cathcart.** Discussion sur le traitement chirurgical des kystes, adénomes et carcinomes de la glande thyroïde et de ses annexes (*Brit. med. journ.*, 12 octobre 1895).

E. Wright et **D. Semple.** Note sur l'emploi de l'antitoxine diphthéritique comme moyen de culture pour le bacille de la diphthérie (*Brit. med. journ.*, 12 octobre 1895).

L. Roper. Syphilis congénitale du palais et du larynx (Comptes rendus de la Soc. lar. de Londres, 9 octobre 1895).

Kanthack. Cancer du pharynx chez une femme (Comptes rendus de la Soc. lar. de Londres, 9 octobre 1895).

F. Semon. Ulcération tuberculeuse du voile du palais, de la luette, de l'amygdale droite et du larynx (Comptes rendus de la Soc. lar. de Londres, 9 octobre 1895).

W. Berry et **J. Kirk.** Un cas de diphthérie traité par l'antitoxine (*Brit med. journ.*, 2 novembre 1895).

Gamgee. Tumeur thyroïdienne (*Midland med. soc.*; in *Brit. med. journ.*, 2 novembre 1895).

W. Edmunds. Kyste thyroïdien accessoire (*Pathol. soc. of London*, 19 novembre; in *Brit. med. journ.*, 23 novembre 1895).

A. E. Wright et **W. A. Hollis.** Antitoxine diphthéritique comme moyen de culture pour le bacille diphthéritique (*Brit. med. journ.*, 23 et 30 novembre 1895).

Lennox Browne. Le sérum antidiphthéritique à Londres (*Brit. med. journ.*, 23 novembre 1895).

Morgan. Bec de lièvre, fente palatine, etc (*Clin. soc. of London*, 22 novembre; in *Brit. med. journ.*, 30 novembre 1895).

Holmes. Goitre sporadique ; ses variétés et les résultats de son traitement moderne (*Lancet*, 9 novembre 1895).

R. T. Hewlett. Traitement antitoxique et sérothérapie (*Practitioner*, décembre 1895).

A. Bronner. Coupe d'un myxôme hémorrhagique de l'amygdale linguale chez un albuminurique (Comptes rendus de la Soc. lar. de Londres, 13 novembre 1895).

E. Loew. Lupus pharyngo-laryngé (Comptes-rendus de la Soc. lar. de Londres, 13 novembre 1895).

W. R. H. Stewart. Affection maligne de l'œsophage chez une jeune fille de 23 ans (Comptes rendus de la Soc. lar. de Londres, 13 novembre 1895).

Dundas Grant. Tuméfaction de la glande sous-maxillaire due à un calcul salivaire (Comptes rendus de la Soc. lar. de Londres, 13 novembre 1895).

W. T. Thomas. Tentative de suicide ; ligature de toutes les carotides et des jugulaires d'un côté, emploi d'une solution salée ; guérison (*Brit. med. journ.*, 7 décembre 1895).

B. R. Martin. Traitement de la diphthérie par l'application locale de germicides (*Brit. med. journ.*, 7 décembre 1895).

G. D. Rolleston. Dilatation de l'œsophage (*Brit. med. journ.*, 7 décembre 1895).

J. N. Stone. Cas isolé de diphthérie du à des égouts malpropres ; traitement antitoxique (*Brit. med. journ.*, 21 décembre 1895).

E. R. Peters. Variétés de bacilles diphthéritiques (*Path. soc. of London*, 17 décembre ; in *Brit. med. journ.*, 21 décembre 1895).

J. H. Abram. Goitre exophthalmique (*Lancet*, 16 novembre 1895).

S. Tidey. Amygdalite septique comme affection spécifique aiguë (*Lancet*, 14 décembre 1895).

H. Peck. Transmission de la diphthérie par les personnes indemnes (*Lancet*, 14 décembre 1895).

A. B. Nade. Noyau de tamarinier logé dans la bronche droite ; autopsie (*Lancet*, 14 décembre 1895).

W. Downie. Aprosexie, convulsions et adénite, provenant de transformations pathologiques des amygdales, de la gorge, de la langue et du pharynx (*Glasgow med. journ*, janvier 1896).

J. H. Nicoll. Etiologie et traitement des hypertrophies chroniques des glandes lymphatiques et surtout de celles du cou (*Glasgow med. journ.*, janvier 1896).

T. F. H. Smith. Hypertrophie thyroïdienne ; disparition de la glande suivie de myxœdème (*Brit. med. journ.*, 4 janvier 1896).

J. A. Codd Maladie de Graves accompagnée d'hypertrophie du thymus (*Birmingham and midland counties branch. of the brit. med. ass*, 29 novembre 1895 ; in *Brit. med. journ.*, 4 janvier 1896).

Trevelyan. Pathologie de la diphthérie (*Leeds and west riding med. chir. soc.*, 3 décembre 1895 ; in *Brit. med. journ.*, 4 janvier 1896).

J. J. Burgess. Accidents rares dans deux cas d'affections de la gorge (*Royal acad. of med. in Ireland*, 13 décembre 1895 : in *Brit. med. journ.*, 4 janvier 1896).

Clifford-Beale. Pièces d'infiltration tuberculeuse du pharynx et de la langue (Comptes rendus de la Soc. lar. de Londres, 11 décembre 1895).

E. Stabb. Affection thyroïdienne consécutive à une opération (Comptes rendus de la Soc. lar. de Londres, 11 décembre 1895).

E. B. Wagget. Cas à diagnostiquer (Comptes rendus de la Soc. lar, de Londres, 11 décembre 1895).

A. E. Barker. Suites d'un cas de kyste thyroïdien accessoire (*Pathol. soc. of London*, 7 janvier; *Brit. med. journ.*, 11 janvier 1896).

S. Martin et H. R. Smith. Cas de diphthérie traités par l'antitoxine à l' « University college hospital » (*Brit. med. journ.*, 25 janvier 1896).

G. R. Murray. Quelques effets de la thyroïdectomie chez les animaux inférieurs (*Brit. med. journ.*, 25 janvier 1896)

A. A. Kanthack et T. W. W. Stephens. Pénétration du bacille diphthéritique dans le sang et les organes (*Brit. med. journ.*, 25 janvier 1896).

N. Pitt. Epithélioma œsophagien (*Brit. med. journ.*, 25 janvier 1896).

J. F. Roy-Wylie. Myxœdème traité avec succès par l'extrait thyroïdien (*South african med. journ.*, janvier 1896).

J. M. Key. Un cas de diphthérie guéri par l'antitoxine (*South african med. journ.*, janvier 1896).

W. H. Haw. Evolution du traitement antitoxique de la diphthérie (*South african med. journ.*, janvier 1896).

R. T. Hewlett et H. Nolan. Résultats de l'examen bactériologique de 100 cas de diphthérie supposée (*Brit. med. journ.*, 1er février 1896).

A. Rufer. Cas de diphthérie traités par l'antitoxine à l' « University college hospital » (*Brit. med. journ.*, 1er février 1896).

Barclay Ness et Middleton. Cas de crétinisme sporadique (*Glasgow pathol. and clin. soc.*, 11 novembre 1895; in *Glasgow med. journ.*, février 1896).

J. H. Sequeira. Affections pharyngées chroniques et leurs rapports avec la diphthérie (*Lancet*, 18 janvier 1896).

Sir William Stokes. Important bronchocèle cystique nécessitant l'ablation totale de la glande thyroïde (*Lancet*, 4 janvier 1896).

E. Owen. Traitement opératoire de la fente palatine (*Lancet*, 4 janvier 1896).

Bond. Spasme chronique du pharynx et du voile du palais (Comptes rendus de la Soc. lar. de Londres, 8 janvier 1896).

C. Cripps. Cas à diagnostiquer (Comptes rendus de la Soc. lar. de Londres, 8 janvier 1896).

D. Newman. I. Epithelioma de l'amygdale gauche, du pilier postérieur gauche et de la luette. II. Cancer de l'amygdale et du voile du palais (Comptes rendus de la Soc. lar. de Londres, 8 janvier 1896).

W. Rushton Parker. Crétin traité par l'extrait thyroïdien (*Brit. med. journ.*, 8 février 1896).

G. R. Murray. Suite de l'observation du premier cas de myxœdème guéri par l'extrait thyroïdien (*Brit. med. journ.*, 8 février 1896).

Abram. Anatomie de la glande thyroïde (*Liverpool med. inst.*, 6 février; in *Brit. med. journ.*, 15 février 1896).

T. Harris. Myxœdème (*Manchester med. soc.*, 5 février; in *Brit. med. journ.*, 15 février 1896).

N. Raw et **A. Winkfield.** Diphthérie et traitement antitoxique (*Brit. med. journ.*, 15 février 1896).

Bury. Paralysie diphthéritique (*Pathol. soc. of Manchester*; in *Brit. med. journ.*, 29 février 1896).

E. Woakes. Nouvel abaisse-langue (*Brit. med. journ.*, 29 février 1896).

Lennox Browne. Sur l'abolition des gargarismes dans le traitement des maladies de la gorge (*Brit lar. rhin. and otol, ass.*; in *Journ. of lar. rhin. and otol.*, mars 1896).

C. Dukes. Angines communes observées sur quatre cents adolescents pendant une période de 25 ans (*Lancet*, 15 février 1896).

Watson Cheyne. Cancer de la langue et du pharynx (*Lancet*, 22 février 1896).

Lennox Browne. Hypertrophie chronique et varices de l'amygdale linguale (*Liverpool med. chir. journ.*, février 1896).

L. Cobbett. Etude sur la sérothérapie de la diphthérie (*Journ. of path. and bacter.*, janvier 1896).

Rawdon. Rétrécissement de l'œsophage (*Liverpool med. inst.*; in *Brit. lar.*, 7 mars 1896).

Ch. J. Symonds. Corps étrangers des voies aériennes et alimentaires (Comptes rendus de la Soc. lar. de Londres, 12 février 1896).

S. Taylor. Angine de Ludwig (*West London med. chir. soc.*, 6 mars; *Brit. med. journ.*, 14 mars 1896).

T. H. Thomson. Incubation des cultures diphthéritiques (*Brit. med. journ.*, 14 mars 1896).

R. Hutchinson. Note préliminaire sur la substance thyroïdienne active (*Brit. med. journ.*, 21 mars 1896).

S. G. Shattock. Adénomes thyroïdiens multiples (*Pathol. soc. of London*; in *Brit. med. journ.*, 21 mars 1896).

J. Berry. Séries de kystes et adénomes thyroïdiens (*Pathol. soc. of London*; in *Brit. med journ.*, 21 mars 1896).

C. Ogle. Sarcome de l'œsophage (*Pathol. soc. of London*; in *Brit. med. journ*, 21 mars 1896).

L. Lawrence. Tumeur de la voûte palatine chez une fillette (Comptes rendus de la Soc. lar. de Londres, 11 mars 1896).

Dundas Grant. Sinus cervical allongé ressemblant à une fistule branchiale (Compte rendu de la Soc. lar. de Londres, 11 mars 1896).

H. Tilley. Tumeur pharyngienne probablement syphilitique (Compte rendu de la Soc. lar. de Londres, 11 mars 1896).

Sir Willoughby Wade. Remarques sur l'amygdalite causant la fièvre rhumatismale (*Brit. med. journ.*, 4 avril 1896).

J. T. Williams. Kyste thyroïdien chez un enfant de 11 mois. Opération. Guérison (*Brit. med. journ.*, 18 avril 1896).

W. R. Parker. Eczéma guéri par l'extrait thyroïdien (*Brit. med. journ.*, 18 avril 1896).

E. L. Marsh. Diphthérie traitée par l'antitoxine; statistique des résultats obtenus à l'hôpital des fiévreux de Glasgow (*Glasgow med. journ.*, mai 1896).

Finlayson. Crétin soigné par le traitement thyroïdien (*Glasgow path. and clin. soc.*; in *Glasgow med. journ.*, mai 1896).

D. N. Knox. Actinomycose de la joue et du cou (*Glasgow path. and clin. soc.*; in *Glasgow med. journ.*, mai 1896).

C. P. B. Clubbe et **W. F. Lichtfield.** Court article sur les cent premiers cas de diphthérie traités par l'antitoxine à l'hôpital d'Enfants de Sidney, comparés avec les 100 cas précédés, soignés sans antitoxine (*Australasian med. gaz.*, 20 février 1896).

W. Edmunds. Nouvelles observations et recherches sur la pathologie de la maladie de Graves (*Pathol. soc. of London*; in *Brit. med. journ.*, 30 mai 1896).

J. O. Symes. Diphthérie des chats (*Brit. med. journ.*, 6 juin 1896).

F. A. Craig. Paralysies de la sixième et de la septième paire chez un enfant atteint de coqueluche (*Brit. med. journ.*, 13 juin 1896).

L. Lack. Lupus pharyngien (Compte rendu de la Soc. lar. de Londres, 13 mai 1896).

Scanes Spicer. Mycosis des amygdales et du pharynx (Compte rendu de la Soc. lar. de Londres, 13 mai 1896).

F. Semon. Abcès rétro-pharyngien chronique chez l'adulte (Compte rendu de la Soc. lar. de Londres, 13 mai 1896).

W. R. Parker. Crétin goitreux traité par l'extrait thyroïdien (*Brit. med. journ.*, 27 juin 1896).

R. Norris. Wolfenden. Les écoliers et la diphthérie (*Journ. of lar. rhin, and otol.*, juillet 1896).

J. G. M' Naughton. Notes sur 17 cas consécutifs de diphthérie traités par l'antitoxine (*Edinburgh med. journ.*, juillet 1896).

J. B. Russell. La prédominance de la diphthérie à Glasgow (*Public health*, juillet 1896).

A. Hill. La diphthérie à Birmingham (*Public health*, juillet 1896).

H. Kenwood. L'origine de la diphthérie (*Public health*, juillet 1896).

W. Lake. Les moyens de dominer la diphthérie (*Public health*, juillet 1896).

T. O. Dudfield. Traitement de la diphthérie par l'antitoxine (*Public health*, juillet 1896).

A. Mande. Notes sur le traitement de la maladie de Graves par le thymus (*Lancet*, 18 juillet 1896).

J. Dreschfeld. Notes sur la maladie de Graves (*Practitioner*, août 1896).

A. Brown Kelly. Mycosis pharyngé leptothrix et kératose pharyngienne (*Glasgow med journ.*, août 1896).

J. C. Tresh, F. A. Dixey, W. H. Cooper-Pattin, E. F. Trevelyan et **J. F. Allan.** Discussion sur la diphthérie en ville et à la campagne (*Brit. med. journ.*, 22 août 1896).

G. Sharp. Relation du sol avec la diphthérie (*Brit. med. journ.*, 22 août 1896).

W. Hill. Guillotine amygdalienne (*Brit. med. journ.*, 26 septembre 1896).

NOUVELLES

VIe CONGRÈS INTERNATIONAL D'OTOLOGIE

Londres, 1899.

Le VIe Congrès International d'otologie se tiendra à Londres les 8, 9, 10, 11 et 12 août 1899.

Il sera présidé par le Dr Urban Pritchard, professeur d'otologie au Kings College de Londres. M. A. E. Cumberbatch s'est chargé des fonctions de trésorier.

Le Comité d'organisation a décidé qu'en dehors de toutes les questions ayant trait à l'otologie, il y aura une discussion générale sur les *Indications de l'ouverture de l'apophyse mastoïde dans l'otite moyenne suppurée chronique.*

Le comité se tient à la disposition de tous ceux qui adhèreront au Congrès pour donner tous les renseignements qui pourront être demandés. S'adresser au secrétaire, le Dr E. Creswell Baber, 46, Brunswick Square, Brighton, Angleterre.

Le XIIe Congrès français de Chirurgie s'est réuni à Paris le 17 octobre dernier. Au programme figuraient :

Oreille. — Abcès du cervelet consécutifs aux suppurations de l'oreille, par Picqué et Mauclaire (Paris). — De la réunion immédiate du pavillon après l'ouverture large de l'antre et de la caisse, par Moure (Bordeaux).

Fosses nasales, langue et larynx. — Extirpation d'un gros polype naso-pharyngien par la méthode de Doyen, par Chibret (Aurillac). — Sur l'extirpation des néoplasmes de la base de la langue, par Ch. Remy (Paris). — Technique des tailles laryngées, par Castex (Paris).

Machoires. — Nouveau procédé plastique pour la constriction cicatricielle des mâchoires, par Ceci (Pise).

Traitement chirurgical du goître (cancer et goître), exophthalmique exceptés, par J. Reverdin, rapporteur. — 200 opérations de goître, par Julliard (Genève). — Traitement du goître, par la thyroïdectomie, par la méthode de Socin et par la ligature des artères thyroïdiennes, par Lavisé (Bruxelles). — Traitement du goître, par Roux (Lausanne), Poncet (Lyon), Girard (Berne), Schwartz (Paris). — Sur l'extirpation partielle du goître, par P. Reynier (Paris). — Sur 25 cas d'opération pour le goître, par Tédenat (Montpellier). — Traitement chirurgical du goître, par Doyen (Paris), Boeckel (Strasbourg), Jonnesco (Bucarest). — Le goître aigu suppuré, par Lejars (Paris). — Cancer thyroïdien et strumite, par Kummer (Genève). — De la blessure de l'œsophage dans l'extirpation du goître, par Fontan (Toulon). — Le cancer thyroïdien, par Rivière (Lyon). — Sur la fièvre thyroïdienne après les interventions sur la glande thyroïde, par Bérard (Lyon).

Le *British Medical Journal* annonce la mort du Dr R. Ellis, décédé à Newcastle on Tyne, le 14 septembre, à l'âge de 67 ans, qui contribua à fonder dans cette ville, en 1878, un hôpital pour les maladies de l'oreille et de la gorge, auquel il resta toujours attaché. Ellis écrivit un ouvrage sur les affections de la gorge et de l'oreille qui eut 15 éditions.

Le IXe Congrès italien de médecine interne s'est réuni à Turin le 3 octobre dernier. Nous trouvons à l'ordre du jour :

G. Masini (Gênes). — Sur la sécrétion interne des amygdales. — Influence de l'ablation partielle et totale du cerveau chez le pigeon sur certaines fonctions organiques. — Diagnostic, pronostic et traitement

des principales complications septiques des otites moyennes purulentes. — Insuffisance nasale en rapport avec les affections de l'arbre respiratoire. — Quelques névroses particulières du larynx. — U. Martini (Gênes). — Influence des bains de mer sur la fonction auditive. — Sur la transmission des sons par la voie de la sensibilité générale à propos de deux cas de tabès dorsal. — V. Cozzolino (Naples). — Sur la valeur discutable des examens nécroscopiques eudo crâniens d'exsudats aigus et chroniques, sur leur étiologie et pathogénie, sans s'occuper des cavités auriculaires et nasales. — Démonstration d'un nouveau bacille filamenteux pathogène. — Fornaca (Turin). — Sur le pouvoir toxique des organes d'animaux diphthériques et sur quelques recherches d'opothérapie antidiphthérique. — Colla (Turin). — Action de la toxine diphthérique sur le vague.

Le IIIe Congrès italien de Pédiatrie s'est réuni à Turin du 1er au 6 octobre. Nous relevons au programme :

De la diphthérie en général, par T. Guida (Naples). — De la diphthérie nasale, par E. Mensi (Turin). — Les associations bactériennes dans la diphthérie en rapport avec la sérothérapie, par L. Concetti (Rome). — Sur la valeur diagnostique du procédé de Neisser pour la recherche du bacille diphthérique, par Comba et Bianchi-Marcotti (Florence). — Sur la physio-pathologie de la paralysie diphthérique, par G. Mya (Florence). — Recherches expérimentales sur l'action de la toxine diphthérique dans les divers états de l'organisme, par Ranelletti (Rome). — Sur la toxicité de l'urine dans l'infection diphthérique, par Bianchi-Marcotti (Rome). — Le traitement moderne du croup laryngien, par F. Massei (Naples). — Sur l'intubation du larynx. Statistique et indications, par C. Comba (Florence). — Intubation dans les laryngites consécutives à la rougeole, par Fili-Bonnazola (Milan). — Epilepsie otitique chez une enfant guérie par la trépanation mastoïdienne, par F. Celli (Cremone). — Présence du bacille de Koch dans le pus des otites chez les enfants, par F. Cima (Naples). — Contribution à l'étude des affections de la bouche et des voies aériennes supérieures chez les enfants, par Violi et Taptas (Constantinople). — Le diagnostic et le traitement de l'abcès rétro pharyngien idiopathique chez les enfants, par E. Mensi (Turin). — Casuistique de productions sous linguales, par S. Cannarsa (Termoli). — Asphyxie aiguë due à l'évacuation de glandules lymphatiques caséeuses dans l'arbre respiratoire, par G. Mya (Florence). — Développement du larynx de la naissance à la douzième année, par D. Galatti (Vienne). — Sur le traitement de la coqueluche, par E. Modigliano (Florence). — Traitement de la coqueluche par des injections hypodermiques de sérum recueilli sur des animaux de la race bovine, par Violi (Constantinople). — Traitement de la coqueluche, par Garelli et Giorelli (Turin). — Nouvelle contribution à l'efficacité du traitement local de la coqueluche par la résorcine, par O. Gamba (Rome). — Vaccination et revaccination dans la coqueluche, par S. Cannarsa (Tremoli). — La leucocytose dans la coqueluche, par F. Cima (Naples), Deamicis et Pacchioni (Florence). — Paraplégie due à la coqueluche, par E. Luisada (Florence).

Le Dr H. Koschier a été nommé privat-docent de laryngo-rhinologie à la Faculté de Médecine de l'Université de Vienne.

La 3e session du Congrès périodique de Gynécologie obstétrique et pédiatrie aura lieu à Nantes en 1901.

M. Sevestre a été nommé Président général ; M. Segond, président pour la gynécologie ; M. Queirel, pour l'obstétrique ; M. Guillemot, secrétaire général.

Le bureau de l'*Association britannique de laryngologie, rhinologie et otologie* est composé pour 1898-98 de la façon suivante :

Président : M. Hunt (Liverpool) ; *vice-présidents* ; Davison (Bournemouth), J. Bark (Liverpool), W. Wingrave ; *Conseil* ; Dundas Grant, W. Hill, G. Macdonald, Abercrombie, P. Jakin, H. Woods (Dublin) ; *trésorier* : Mc Neill Whistler ; *secrétaires honoraires*, Saint George Reid et F. Potter.

Vin de Chassaing (Pepsine et diastase) Rapport favorable de l'Académie de médecine, mars 1864. Contre les affections des voies digestives.

Bromure de potassium granulé de Falières. Approbation de l'Académie de médecine, 1871. Contre les affections du système nerveux. Le flacon de 75 grammes est accompagné d'une cuillère mesurant 50 centigrammes.

Phosphatine Falières. Aliment très agréable, permettant, chez les jeunes enfants surtout, l'administration facile du phosphate bicalcique assimilable. Une cuillerée à bouche contient 25 centigrammes de phosphate.

Poudre laxative de Vichy. (Poudre de séné composée). Une cuillerée à café délayée dans un peu d'eau, le soir en se couchant. Excellent remède contre la constipation.

L'Eau de la Bourboule est éminemment reconstituante. Elle réussit dans tous les cas de bronchite chronique. En outre, les maladies de la peau cèdent à son usage en boisson, surtout si l'on y joint les compresses ou les lotions continuées avec persévérance.

Grains de Cèbes. Poudre Manuel. Granules ferro-sulfureux Thomas

L'eau de Gubler, Chatel-Guyon, tonique et laxative, relève les fonctions de l'estomac et de l'intestin.

Champagne supeptique de Choubay. Dyspepsie et vomissements post-opératoires.

Sirops Laroze iodurés. Sont seuls bien supportés par l'estomac les iodures Laroze chimiquement purs à base de potassium, sodium, strontium et fer associés au sirop Laroze d'écorces d'oranges amères.

Sirops Laroze bromurés. Sont seuls bien tolérés les bromures Laroze chimiquement purs à base de potassium, sodium, strontium et le Polybromure associés au sirop Laroze d'écorces d'oranges amères.

OUVRAGES ENVOYÉS AUX *ANNALES*

Atlas-manuel des maladies du larynx, par Grünwald. Edition française par A. Castex et P. Collinet (In-16 de 244 p. avec 107 figures coloriées, prix 12 fr. J. B. Baillière et fils, éditeurs, Paris, 1899).

Histology and Pathology of the middle turbinated bone (Histo-pathologie du cornet moyen, par F. C. Cobb (Extrait du *Journ. of the Boston soc. of med. sciences*, juin 1898).

Sur un procédé de résection de la cloison nasale, par E Massal (Broch. de 60 p. Imprimerie Saint-Cyprien, Toulouse, 1898).

I. Serions consequences following intranasal operations (Accidents sérieux consécutifs aux opérations intra-nasales). — II. Colorado's climate upon the upperair passages (Influence du climat du Colorado sur les voies aériennes supérieures, par R. Levy (*Denver Colo*, 1898).

Syphilis héréditaire précoce du larynx chez les enfants, par Y. Arslan (Extrait des *Arch. intern. de laryngol.*, 1897).

Altri cinque casi di angina e rinite pseudo difterica infettiva contagiosa da bacillo della setticemia dei suini (Cinq nouveaux cas d'angine et rhinite pseudo diphthérique infectieuse contagieuse due au bacille de la septicémie des porcs, primitive avec complication intra-crânienne par Y. Arslan (Extrait du *Boll. di Grazzi*, 1898).

Sui neoplasmi del rinofaringe (Sur les néoplasmes rhino-pharyngiens, par Y. Arslan (Extrait de l'*Archivio ital. di otol. rin. e lar.*, janvier et mars 1898).

Carie endomastoidea primitiva con complicazione intracranica (Carie endo mastoïdienne primitve avec complication intra-crânienne par Y. Arslan (Extrait de la *Riv. Veneta di Sc. med.*, 15 juin 1897).

Esperienze sui canali semi circolari dell'orecchio nei colombi quale contributo alla fisio-patologia di detti canali (Expériences sur les canaux semi-circulaires de l'oreille chez les pigeons comme contribution à la physio-pathologie de ces canaux, par A. Trifiletti (Extrait de la *Gazz. degli osp.*, n° 103, 1898).

Sur le traitement de l'empyème des cellules ethmoïdales, par C. Goris (Broch. de 7 p. Impr. H. Mommens, Bruxelles, 1898).

Sur un cas de goître péri-trachéal et rétrosternal suffocant opéré *in extremis*. Guérison, présentation de la malade et de la tumeur, par C. Goris (Extrait des *Ann. de la Soc. belge de chir.*, n° 5, 1898)

Sobre una forme de laringitis aguda de la infancia que se confunde con el croup (Sur une forme de laryngite aiguë de l'enfance se confondant avec le croup, par R. Castaneda (Broch. de 18 p. Impr. F. Jornet, Saint-Sébastien, 1898).

Du moment opportun de la trépanation de la mastoïde, par Polo (Extrait de la *Gaz. méd. de Nantes*, 1897).

Turbinotomie. Méthode opératoire, par R. P. Lincoln (Extrait du *Brit. med. journ.*, n° 1924, 1898).

Was können wir ohne Schnecke hören ? (Que pouvons-nous entendre sans limaçon ? par A. Oesch (Broch. de 66 p. avec une planche, prix 5 fr. B. Schwabe, éditeur, Bâle, 1898).

Report of a case of severe hemorrhage following paracentesis of the drum membrane (Observation d'hémorrhagie grave consécutive à la paracentèse de la membrane du tympan, par J. F. Mc Kernon (Extrait du *Laryngoscope*, Saint-Louis, mai 1898).

Three cases of intracranial abscess the first two cerebellar and fatal (autopsies) ; the thire subdural (recovery) with remarks (Trois cas d'abcès intra-crâniens, les deux premiers cérébelleux et mortels (autopsies) ; le troisième sous-dural (guérison) ; avec remarques, par J. F. Mc Kernon (Extrait des *Arch. of otol.* Vol. XXVII, n° 3; 1898).

Serumtherapie der Ozaena (Sérothérapie de l'ozène, par O. Frankenberger (Tiré à part de la *Klin. therap. Woch.*, n°s 39-40, 1898).

Le Gérant : G. Masson.

SAINT-AMAND (CHER). — IMPRIMERIE DESTENAY, BUSSIÈRE FRÈRES.

Tome XXIV. — N° 12. — Décembre 1898.

MÉMOIRES ORIGINAUX

I

HANS WILHELM MEYER

Par Sir FÉLIX SEMON

Discours prononcé le 25 octobre 1898 à l'inauguration du monument élevé à Copenhague à la mémoire de Wilhelm Meyer.

Monsieur le Bourgmestre,
Mesdames,
Messieurs,

Le comité exécutif du monument de Wilhelm Meyer m'a confié le grand honneur de remettre aux soins de la municipalité de Copenhague ce monument élevé par souscription internationale. Tout en remplissant cette agréable mission, j'ai le regret de ne pouvoir m'exprimer dans la langue danoise ; aussi n'abuserai-je pas de votre patience : mais la cérémonie qui nous réunit offre un caractère si exceptionnel que je vais vous en expliquer l'importance en quelques mots.

Nous sommes ici pour inaugurer le monument érigé en l'honneur du Dr H. W. Meyer. Un monument pour un médecin est une chose peu commune ! Revivre, grâce au talent d'un sculpteur, en bronze ou en marbre, sur une place publique, est une faveur réservée à peu de mortels. Le plus souvent les statues représentent de grands conquérants, des princes bienfaisants ou guerriers, d'éminents hommes d'Etat, des maréchaux vainqueurs et d'héroïques marins ; plus rarement on paie ce tribut de reconnaissance à de grands artistes : poètes, peintres, musiciens, sculpteurs ; il est encore plus rare qu'on honore de cette manière les hommes de science, tels que philosophes, juristes, inventeurs et autres artisans de

la pensée ; en revanche, il y a bien peu de monuments consacrés aux représentants de la profession médicale. Inutile de chercher longtemps la raison de cet état de choses. Les progrès de la médecine s'effectuent lentement et à l'aide de collaborateurs nombreux. La somme de travail intellectuel fournie par la vie d'un médecin n'apporte en général qu'une seule pierre à l'édifice qui s'élève. Même quand les travaux d'un confrère ont une valeur exceptionnelle, ils sont rarement connus en dehors du cercle étroit de la profession ; une renommée médicale ne devient pas souvent universelle au sens complet du mot et la reconnaissance du grand public lui est bien rarement acquise. Aussi, d'habitude, le sort du médecin scientifique n'est-il pas brillant au dehors, même quand il a consacré sa carrière à étudier, à enseigner et à écrire pour améliorer le bonheur public. Quelques nécrologies, le souvenir reconnaissant de certains amis et élèves, ne dépassant pas ordinairement la génération suivante, enfin une petite place pour son nom dans le chapitre de la littérature médicale qu'il a contribué à enrichir, tel est le sort réservé à la plupart des coryphées de la médecine.

Pourquoi donc H. W. Meyer a-t-il mérité le tribut solennel rendu aujoud'hui à sa mémoire ? La réponse est aisée. Il y a trente et un ans qu'il fut consulté par une jeune fille de vingt ans, affectée de surdité, dont la voix avait un son particulier et le visage une expression presque idiote. Le traitement de l'oreille et de la gorge ne donna aucun résultat satisfaisant, et ce fut seulement quand le médecin, en présence de ce problème, introduisit son doigt dans l'espace situé entre le nez et la gorge de la malade, qu'il trouva une solution inattendue. Au lieu de pénétrer dans une cavité ouverte, le doigt investigateur se trouvait au milieu d'une importante masse molle, saignant facilement, état de choses dont l'existence et la nature constituaient alors une *terre inconnue*. Meyer réussit à extraire cette masse par une opération à la suite de laquelle la surdité s'améliora notablement, la voix recouvra un timbre normal et l'expression idiote de la face disparut. Si satisfaisant qu'ait été en soi ce résultat, c'est seulement à partir de ce moment que commence le véritable mérite de Meyer. Schopenhauer

a remarqué avec raison que l'inventeur ne doit pas laisser retomber sa découverte après l'avoir faite, mais qu'il doit s'appliquer à en rehausser la valeur. Si Meyer n'avait considéré son observation que comme une simple curiosité pathologique, bien des années se seraient écoulées sans qu'on en connût l'importance. Mais l'auteur, avec l'instinct d'un vrai savant qui de petites causes déduit de grands effets, ne lâcha plus le fil que le hasard lui avait mis dans la main. Il étudia la question sous toutes ses faces ; il examina la structure des masses excisées, reconnut leur nature glanduleuse et les baptisa du nom de *végétations adénoïdes* ; puis il rechercha l'influence exercée par l'obstruction du pharynx nasal sur l'ouïe, la parole, la physionomie, le développement de l'intelligence et du corps ; il examina deux mille enfants des écoles de Copenhague pour se rendre compte de la fréquence de l'affection, puis se fit l'apôtre de sa découverte dont il publia le récit non seulement dans son pays natal, mais encore dans les recueils scientifiques d'autres pays. En un mot, il apprécia d'une façon si complète la valeur réelle de sa découverte, qu'il ne laissa à ses successeurs que quelques détails plus ou moins importants à ajouter, tandis que la base de ses expériences n'a jamais varié depuis la publication de son premier article.

Malgré tout, sa découverte ne se propagea pas de suite. Lorsqu'en 1881, Meyer, au Congrès International de Médecine de Londres, entama une discussion sur ce sujet, je me souviens que pour une grande partie de son auditoire, composé pourtant en majorité de spécialistes, la question avait presque l'attrait de la nouveauté. Ce fut seulement au cours des dix années suivantes qu'on reconnut dans le monde entier la valeur de cette découverte. Au début, on eut du mal à convaincre la masse des médecins, les parents des malades, qui sont généralement des enfants, et les instituteurs, qu'on avait fait une découverte qui, comme bien peu d'autres en médecine, avait la plus haute importance pratique pour le développement de la *mens sana in corpore sano* de la génération grandissante ; et il fallut, pour entraîner la conviction, observer l'amélioration surprenante se produisant au bout de peu de temps

chez les opérés. Mais la vérité, quoique lentement, arrive toujours à percer, et avant de mourir, Meyer eut la joie de voir la valeur de sa découverte universellement reconnue. Dès cette époque, on comptait par milliers les malades auxquels l'extraction des glandes hypertrophiées pratiquée à temps avait épargné une surdité perpétuelle et les longues suites de l'obstruction nasale ; aussi ce sont des centaines de mille et des millions d'individus qui sont maintenant redevables à Meyer de ces bienfaits.

La proposition faite aussitôt après sa mort, de lui élever un monument à Copenhague, rencontra l'accueil le plus sympathique ; des comités se formèrent dans presque tous les pays où la médecine est enseignée ; en Angleterre, la souscription s'organisa sous le patronage de S. A. R. la Princesse de Galles, née Princesse Royale de Danemark ; partout des cliniciens, des chirurgiens, des spécialistes, des praticiens, des parents reconnaissants, d'anciens malades, apportèrent leur obole au monument international érigé en l'honneur d'un grand bienfaiteur de l'humanité, et nous en admirons aujourd'hui les résultats sous la forme de ce beau monument qui portera dans le monde entier les noms des artistes qui l'ont élevé, MM. Bissen et Runeberg.

Il est vrai qu'au milieu de l'approbation unanime quelques voix discordantes se sont fait entendre. On a demandé *quel service extraordinaire avait rendu Meyer ? Il avait simplement introduit son doigt dans le naso-pharynx d'une malade et y avait rencontré une obstruction dont il l'avait délivrée et qu'on reconnut beaucoup plus fréquente qu'on ne le croyait au début.* C'est vrai, mais ai-je besoin de rappeler à mes auditeurs que ce même argument superficiel fut opposé aux arguments de Christophe Colomb ? Sans doute l'Amérique existait auparavant, mais si j'ose m'exprimer ainsi, elle avait attendu que le hardi navigateur osât s'aventurer aussi loin vers l'ouest jusqu'à ce qu'il rencontrât un nouveau continent ! Mais Colomb le fit ! Le pharynx nasal a attendu son explorateur depuis la création de l'homme sous sa forme actuelle. Le statuaire nous a permis de reconnaître que l'oblitération de cette cavité existait depuis les temps les plus reculés. Dans son

dernier travail, écrit peu de mois avant sa mort, Meyer démontre que l'expression du visage de nombreuses statues et bustes conservés jusqu'à nos jours, ne laisse aucun doute sur l'existence de *végétations adénoïdes* chez leurs modèles ; on observe le même fait sur des portraits historiques du moyen-âge. Tout médecin aurait pu faire le même découverte que Meyer en 1868, mais elle lui était réservée, de même que le fait de signaler son importance au point de le faire figurer sans contestation au nombre des bienfaiteurs de l'humanité ! C'est pourquoi nous sommes aujourd'hui réunis pour honorer sa mémoire !

Messieurs, le Danemark a produit de nombreux hommes de talent dans presque toutes les branches de l'activité humaine. Il est naturel que bien souvent leurs mérites soient plus connus dans leur pays natal qu'à l'étranger, c'est un fait qui se vérifie partout. Mais il est certains Danois dont les noms sont familiers à tous les gens instruits, dont la renommée est moins locale qu'universelle, et qui, bien que leurs compatriotes en soient fiers avec raison, appartiennent au monde entier. Ai-je besoin de nommer Tycho Brahe, Hans Christian Oersted, Bertel Thorwaldsen, Hans Christian Andersen, Niels Gade ? Nous devons ajouter à ces grands noms celui de Hans Wilhelm Meyer, un des plus grands bienfaiteurs de l'humanité que compte l'histoire de la médecine.

Monsieur le bourgmestre, au nom de tous ceux qui ont contribué à témoigner leur reconnaissance à votre illustre compatriote, j'ai l'honneur de remettre à la municipalité de Copenhague le monument de H. W. Meyer.

II

EPITHÉLIOMA DU LARYNX

Par A. GOUGUENHEIM, médecin de l'hôpital Lariboisière
et E. LOMBARD, interne des hôpitaux.

Nous présentons l'observation d'un malade atteint d'épithélioma du larynx. La forme pédiculée de la tumeur aurait pu la faire confondre avec une tumeur bénigne, un simple polype. Le diagnostic a été confirmé par l'examen microscopique.

Le nommé S.... se présente à la consultation de l'Hôpital Lariboisière pour un enrouement datant de plusieurs années. Il se décide à consulter car il est, dit-il, depuis deux ou trois mois gêné pour respirer. Effectivement on remarque un cornage assez accentué surtout pendant l'inspiration. Père mort à 55 ans d'une affection de l'estomac qui dura longtemps et sur laquelle il est difficile d'obtenir des détails exacts (néoplasme ?), mère morte à 38 ans, tuberculeuse. Une sœur morte, tuberculeuse, à 22 ans. Il se rappelle seulement avoir été soigné pour une fièvre typhoïde à 20 ans. Pas de syphilis. Il ne tousse pas. Cependant il s'est aperçu d'une perte notable d'embonpoint, surtout dans ces derniers temps, et son appétit a diminué.

A l'examen le pharynx présente les lésions banales de la pharyngite chronique. Il n'y a pas d'hypertrophie des amygdales. Les piliers postérieurs sont épaissis et on voit à droite surtout de volumineuses granulations. Les cornets inférieurs sont rouges, vascularisés, sans tuméfaction hypertrophique de la muqueuse. Au miroir nous voyons l'aspect suivant : l'épiglotte est rouge ; la muqueuse qui la recouvre chroniquement enflammée sans œdème ni épaississement. Les aryténoïdes rouges aussi ne sont pas tuméfiés. Même apparence des replis aryténo-épiglottiques. Mais ce qui frappe l'attention c'est une tumeur ressemblant *à un volumineux polype* qui remplit tout *le vestibule de larynx* et masque entièrement les cordes vocales inférieures. Cette tumeur est *mobile* ; elle s'élève dans l'expiration et découvre alors la bande ventriculaire

gauche ; elle s'abaisse au moment du passage de l'air inspiré, cachant toute la partie sous-jacente du larynx et son abaissement s'accompagne du bruit de cornage qui nous a frappé. Cette masse mobile a des connexions avec la bande ventriculaire droite sur laquelle elle s'insère par un pédicule large. Elle est rougeâtre, mamelonnée, d'aspect papillomateux, assez régulièrement sphérique. Du côté gauche elle est recouverte de mucosités grisâtres.

Après cocaïnisation du pharynx au moyen du pinceau et de la solution de cocaïne au 1/10, nous tentons une exploration plus minutieuse. Le malade paraît habitué à cet examen car il n'a que peu de réflexes. La sonde contourne la tumeur à gauche et la soulève. Elle est très mobile. On découvre au-dessous d'elle la corde vocale inférieure gauche uniformément rouge et un peu tuméfiée, sans ulcérations.

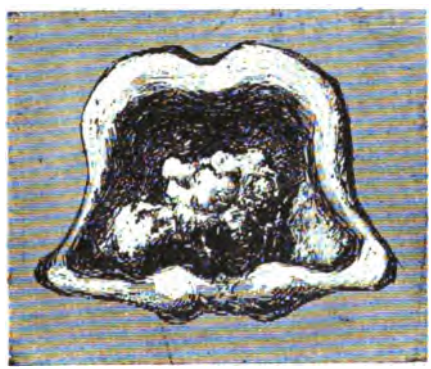

Fig. 1.
Aspect laryngoscopique de la tumeur.

L'implantation de la tumeur se fait par un pédicule qui nous paraît plus étroit dans le sens antéro-postérieur que dans le sens vertical. Il semble descendre au-dessous de la bande ventriculaire. Celle-ci de ce côté est un peu épaissie, un peu infiltrée, de couleur rouge sombre. Au niveau de l'union du tiers postérieur et des deux tiers antérieurs où la tumeur s'insère, elle est comme bosselée par des masses sous-jacentes à la muqueuse. Il n'y a nulle part d'ulcération, ni sur la tumeur, ni sur le point d'implantation ou à son voisinage. — Pas d'adénopathie cervicale. Malgré l'absence d'ulcérations, la longue évolution et la forme pédiculée, le diagnostic, hésitant au début, fut celui de tumeur maligne du vestibule du larynx. — En raison de la mobilité de la tumeur

qui avait toutes les apparences d'un polype et aussi pour obtenir la confirmation anatomique du diagnostic, l'ablation de la portion mobile fut décidée. Nous avons employé le serre-nœud galvanique dans la crainte d'une hémorrhagie. L'anse fut glissée au-dessous de la tumeur, serrée lentement et celle-ci, après la section, fut expulsée aussitôt dans une quinte de toux.

L'examen laryngocospique pratiqué aussitôt après nous a montré que non seulement la bande ventriculaire mais la corde vocale inférieure du côté droit était rouge sombre, tuméflée, avec des bosselures faisant une faible saillie au-dessus du niveau de la muqueuse. Le pédicule sectionné est large et le point de départ du pseudo-polype est bien la bande ventriculaire.

Fig. 2.
Coupe dans la portion pédiculée de la tumeur.

La dyspnée disparut aussitôt, mais la voix reste enrouée comme auparavant. Cependant les cordes sont mobiles ; la droite un peu moins cependant. Elles arrivent au contact dans la phonation.

L'examen histologique montre que nous avons affaire à un épithélioma typique à sa partie superficielle, et atypique dans sa partie profonde : En effet, nous apercevons certains boyaux épithéliaux formés d'épithélioma cylindrique typique. D'autres présentent des cellules en voie de transformation atypique, en prolifération active. Elles pénètrent en bourgeonnant dans la trame

conjonctive à type muqueux. Cet aspect s'observe surtout à la partie profonde de la tumeur. On voit aussi une assez grande quantité de sang épanché et quelques zones de désintégration.

Nous revoyons le malade le 15 juin, l'eschare due au passage de l'anse chaude s'est détachée. Il reste à sa place un tissu granuleux. L'aspect est le même partout ailleurs. Il ne semble pas qu'il y ait une tendance à la récidive. On fait une insufflation de poudre d'iodoforme.

25 juin. — Au niveau de la face antérieure de l'aryténoïde droit les tissus paraissent épaissis. Les bourgeons qui tapissaient la surface de l'eschare sont volumineux. Il semble que l'on assiste à une prolifération qui paraît devoir être rapide, à une récidive. Cautérisation au chlorure de zinc au 1/10 de toute la surface granuleuse. Le malade ne souffre pas, il n'a pas craché de sang. La voix reste rauque.

4 juillet. — Même état. L'accroissement que nous redoutions ne paraît pas avoir fait des progrès sensibles. Nouvelle cautérisation.

15 juillet. — La plaie correspondant à la section est moins bourgeonnante. La bande ventriculaire toujours épaissie et de couleur sombre ne présente aucune ulcération. Le malade se sent très soulagé surtout depuis qu'il respire facilement. Cautérisation au chlorure de zinc au 1/10.

5 septembre. — Pas d'accroissement, pas de bourgeonnement au niveau du pédicule ou dans les environs. Nous conseillons fortement au malade de revenir nous voir tous les huit jours mais à partir du 20 septembre il est perdu de vue. Il n'y a jamais eu d'adénopathie cervicale. La palpation du larynx n'a pas décelé le plus petit changement de consistance des cartilages. Jamais d'hémorrhagies.

Cette observation nous a paru intéressante, d'abord à cause de l'aspect de la tumeur. Il n'est pas très commun de voir les épithéliomas laryngés se présenter sous cette forme de tumeur *pédiculée* mobile. Plus souvent on observe l'épaississement, l'infiltration cancéreuse de la corde vocale ou de la bande ventriculaire. Dans ces cas où le diagnostic peut être hésitant il est de toute nécessité de l'éclaircir, par l'examen microscopique. Toutefois, les polypes du larynx, on le sait, n'ont pas leur siège habituel sur la bande ventriculaire. De plus, il n'est pas fréquent de voir au niveau du pédicule une infiltration

des tissus ou un aspect mamelonné. Ces caractères ont entraîné le diagnostic avant même l'examen microscopique.

Un autre détail intéressant à signaler c'est la lenteur de l'évolution. — Le malade a depuis plusieurs années de la raucité de la voix. De plus, après la section de la portion mobile nous n'avons observé ni récidive rapide ni ulcération pendant le temps que nous l'avons suivi. Nul doute que dans ce cas, la laryngectomie partielle devrait donner de bons résultats. Quant à l'absence d'adénopathie cervicale, elle a été signalée comme étant la règle dans les épithéliomas qui n'ont pas dépassé les limites du larynx, dans les tumeurs *intrinsèques* de l'organe.

III

UN CAS DE CHANCRE SYPHILITIQUE DE LA CLOISON NASALE A TYPE PSEUDO-SARCOMATEUX

Par **M. LERMOYEZ**
Médecin de l'hôpital Saint-Antoine.

L'histoire qui suit est vraie, sinon vraisemblable. D'aucuns en infèreront peut-être que les rhinologistes ne réalisent pas cette rigueur de diagnostic dont se vante leur technique ; de mieux intentionnés y trouveront sans doute une utile leçon de choses. Je me fais un devoir de publier ce fait, faisant valoir comme excuse, s'il en est besoin, que si la critique est aisée, l'art rhinologique est difficile. D'ailleurs reconnaître et surtout faire connaître nos erreurs, n'est-ce pas le meilleur service à rendre aux autres et aussi à nous-mêmes ?

***

La première fois que je vis M. N... âgé de vingt-cinq ans, ce fut en février 1897. Il se plaignait à moi d'avoir la narine droite obstruée ; il était persuadé qu'un polype muqueux, qu'on lui avait enlevé trois ans auparavant, avait dû se reproduire. J'eus beau chercher, je ne trouvai absolument rien d'anormal dans son nez ; et je lui dis, sans le convaincre. Je ne le revis plus cette année-là : sans doute, il avait dû aller porter ailleurs ses doléances. Au reste, le cas était des moins intéressants et je n'y pris garde.

Un an après, le 10 février 1898, jour anniversaire de sa première visite, M. N. reparut dans mon cabinet et recommença à me tenir le même langage. J'allais à mon tour lui refaire la même réponse, après avoir réexaminé son nez, pour la forme ; mais je fus très contrarié de constater qu'il résistait à droite, du côté prétendu obstrué, un notable épaississement de la cloison cartilagineuse, qui avait dû échapper à mon premier examen, sans doute

trop sommaire ; et cela s'accordait parfaitement avec la sensation de gêne nasale éprouvée par le malade. Il fut donc convenu que je réséquerais cette saillie, et rendez-vous fut pris pour la fin d'un coryza aigu que M. N... traînait depuis huit jours.

Or, ce coryza avait des allures autres qu'un rhume de cerveau banal : il donnait lieu à un écoulement muco-sanguinolent, sans odeur, mêlé de fausses membranes ; et il était unilatéral droit. Au demeurant, ni douleurs locales, ni troubles de l'état général. Examinant alors de nouveau les fosses nasales, avec plus de soin et de cocaïne, je finis par découvrir à droite, sur la cloison, immédiatement en arrière de la saillie cartilagineuse, une fausse membrane typique, très adhérente à la muqueuse d'où elle ne se laissait détacher qu'au prix d'une hémorrhagie assez abondante.

Diagnostic : *rhinite fibrineuse unilatérale, greffée sur un épaississement de la cloison cartilagineuse.* Traitement : insufflations de poudre d'iodol.

Huit jours après, M. N... revint chez moi avec une aggravation notable, qu'en sa qualité de client il ne manqua pas d'attribuer au traitement prescrit. De fait, le lendemain de ma consultation, il avait été pris de fièvre et avait dû garder le lit trois jours. Le nez était devenu tendu et douloureux au toucher ; la joue droite était gonflée : et, de plus en plus, de la narine droite sortaient des fausses membranes. Or, ce 18 février, la saillie de la cloison s'était notablement accrue, au point de toucher le cornet inférieur; il devenait évident, et par son accroissement rapide et par la sensation de mollesse qu'elle donnait au stylet, qu'il s'agissait là d'un processus de tuméfaction aigu et non pas d'un épaississement ancien de la cloison. Je compris que si je n'avais rien trouvé sur la cloison, un an plus tôt, c'est qu'il n'y avait rien à ce moment. Actuellement le spéculum montrait sur le septum un placard mamelonné, non ulcéré, saillant avec des bords en talus ; et à sa surface, quelques fausses membranes. Je me contentai alors de prescrire des bains émollients : car, je venais d'avoir un soupçon qui, trois jours après, parut se confirmer.

Ce jour-là, le 21 février, le seul moment de toute cette maladie où j'entrevis la vérité, je fus frappé de la ressemblance de cette lésion nasale avec un chancre infectant : saillie circulaire, à bords en talus droits, à surface légèrement inégale, non ulcérée ; de plus, deux gros ganglions sous-maxillaires droits, durs, indolores, bien mobiles, précisément en rapport avec le siège de la lésion nasale. Le malade qui devine mes hésitations et commence à s'en énerver, me presse de questions... « Eh bien !

« voyons, qu'ai-je ? — Ma foi, je crois bien que c'est de la syphi-
« lis. — C'est impossible, jamais je n'ai attrappé la vérole. —
« Alors, raison de plus. » Je le fais déshabiller : pas de roséole, pas d'adénopathie. Du reste, il est trop tôt ; mais déjà je note une grande fatigue et des maux de tête revenant depuis plusieurs nuits. Il n'y a plus que quelques jours à attendre pour que le diagnostic de chancre induré de la cloison se confirme : renvoyé à huitaine pour commencer le traitement spécifique.

Le 25 février, la mère du malade m'écrit : « Mon fils souffre
« beaucoup plus depuis quelques jours. Son nez s'est gonflé exté-
« rieurement, et, à la partie supérieure de la narine droite, il
« éprouve des battements et des élancements douloureux ». Le lendemain, M. N... arrive chez moi, méconnaissable ; depuis deux jours surtout, il souffre atrocement la nuit. L'aile droite du nez est tendue, dure comme du carton ; tout autour d'elle, un œdème blanc de voisinage envahit la joue, gagne les paupières et ferme l'œil droit : et au centre de cette zone, au pôle douloureux, se montre, au-dessus de l'aile du nez, une plaque cutanée rouge, chaude, mais non fluctuante. A l'intérieur de la fosse nasale, la muqueuse de la cloison forme un soulèvement encore plus accentué, rouge vif, finement mamelonné ; l'exsudat diphthéroïde a disparu depuis plusieurs jours, sans laisser à sa place d'érosion.

Alors, de nouveau, mon diagnostic se modifie. De chancre nasal, il ne peut plus être question. L'évolution rapide et douloureuse des accidents ne peut s'expliquer que par une périchondrite de la cloison ; évidemment la muqueuse du septum est soulevée par du pus, et c'est pour avoir tardé, étant orienté sur une fausse piste, de donner issue à cette collection, que je constate aujourd'hui cet œdème facial, indiquant que de la profondeur, l'abcès, trop livré à lui-même, gagne la face externe de la fosse nasale. D'ailleurs, la fièvre qu'accuse le malade s'accorde bien avec l'idée d'une rétention purulente.

Avant d'inciser, je fais dans la tuméfaction intra-nasale plusieurs ponctions exploratrices avec une seringue de Pravaz : toutes ne ramènent que du sang pur. Même insuccès en ponctionnant la face interne de l'aile du nez.

Mon embarras devient extrême ; pour en sortir, j'envoie le malade en consultation chez mon confrère et ami, Dr L..., d'urgence. Et pendant qu'il court à la recherche d'un nouveau diagnostic, je téléphone à mon confrère que de tous les diagnostics que j'ai successivement portés, épaississement de la cloison, rhinite fibrineuse, chancre syphilitique, périchondrite suppurée, pas un n'a pu

être confirmé. Deux heures plus tard, le malade me revient avec une lettre du Dr L. me donnant son avis nettement motivé : « La « marche rapide des accidents ne permet de conclure qu'à une lé- « sion inflammatoire et non à une tumeur ; cette lésion à début « aigu ne peut être qu'une périchondrite non suppurée » ; quant à une hypothèse de chancre induré, L... la rejette ainsi que moi, comme tout traitement, bains de nez, applications humides ; et voir venir.

Donc, à la date du 26 février, nous acceptions l'idée d'une périchondrite à suppuration tardive. Deux jours après, le 28 février, la tuméfaction de la joue avait encore augmenté, tandis que l'adénopathie sous-maxillaire semblait s'y fondre. Cependant trois faits refusaient d'entrer dans le cadre de ce diagnostic : 1° l'absence totale de température, car la prétendue fièvre, interrogée au thermomètre par le médecin ordinaire de la famille, le Dr B..., se bornait à 37°3 ; 2° les caractères de la saillie de la cloison, qui maintenant grosse au point de masquer absolument l'entrée de la fosse nasale, présentait un aspect framboisé et bosselé, et non la surface ordinairement lisse d'une périchondrite ; 3° l'intégrité absolue de l'autre face de la cloison. De nouveau, trois ponctions sont faites dans la cloison qui ne ramènent que du sang.

Le 2 mars, l'état général est devenu si mauvais, que M. N... se fait accompagner chez moi par son médecin le Dr B... Toujours sans fièvre, il maigrit, épuisé par les crises de ses douleurs nasales. La tuméfaction de la joue a diminué ; mais non pas celle de la cloison ; celle-ci est de plus en plus bosselée, presque végétante mais toujours sans ulcération. Encore à la recherche du pus fantôme, nous décidons d'y faire une dernière ponction, mais large et profonde cette fois, à l'aide d'un galvanocautère. La pointe de platine y pénètre à plus d'un centimètre de profondeur, sans la moindre résistance ; trop chaude sans doute, car à sa sortie il s'écoule non pas du pus, mais du sang en abondance.

Ici se place un incident qui me donne la clef, si longtemps cherchée, de cette énigme clinique. Par hasard, je regarde mon tableau électrique, et je constate qu'un des deux fils conducteurs de mon cautère n'est pas fixé à la prise de courant. C'est pour moi une révélation : le courant n'a pas passé, le cautère n'a donc pas chauffé ; et cependant il est entré « comme dans du beurre » et a provoqué une abondante hémorrhagie. Cela n'est possible qu'avec une tumeur maligne. Evidemment, ce ne peut être qu'un sarcome de la cloison, cette lésion que depuis plusieurs semaines j'ai tant de peine à étiqueter ; ce n'est qu'un sarcome qui se laisse si ai-

sément pénétrer, qui saigne si facilement ; ce n'est qu'avec un sarcome que s'accordent cette absence de pus, ces douleurs et cette cachexie sans fièvre : et c'est un sarcome grave, tant sa marche est rapide.

Or, la rhinoscopie postérieure, qui jusqu'alors n'avait montré qu'une amygdale pharyngée un peu grosse, confirme ce diagnostic tardif mais rationnel. De la choane droite sort une masse rouge sombre un peu mamelonnée, qui masque les queues de cornet et qui est évidemment le prolongement postérieur de la tumeur, qui s'étend ainsi à toute la fosse nasale.

Le 4 mars je prie le Dr B... d'accompagner encore le malade chez moi : et cette fois, à tous deux le diagnostic de sarcome nasal apparaît nettement. La cloison végète de plus en plus sans toutefois s'ulcérer ; les douleurs locales sont moindres ; mais l'état général décline à vue d'œil. Une intervention chirurgicale, qui, évidemment, devra être très large, va s'imposer à brève échéance. Pour dissiper mes dernières hésitations je fais, en pleine tumeur, une prise à la pince coupante, aussi profonde que possible et dont l'examen histologique va être pratiqué. Et, en attendant, pour le principe, nous soumettons le malade à un traitement mercuriel intensif, par injections intra-veineuses quotidiennes de cyanure de mercure à un centigramme.

Quatre jours après, le 8 mars, le bourgeonnement de la cloison s'est encore accentué. Les ganglions sous-maxillaires droits ont grossi. Le Dr B... m'écrit qu'un premier coup d'œil jeté sur une coupe donne l'impression probable d'un sarcome globo-cellulaire sans trace de tuberculose ni de gommes miliaires. Une consultation d'ensemble s'impose pour aviser d'urgence à un traitement radical.

Elle a lieu le 11 mars, chez le Dr M., chirurgien des hôpitaux, en présence de mon confrère en spécialité, le Dr L... et du Dr B... médecin du malade. J'expose la marche de la maladie, glisse rapidement sur les multiples diagnostics successifs dont je l'avais étiquetée, ne parlant que pour mémoire de la fausse idée de chancre induré que j'avais eue un jour ; et finalement je m'arrête au diagnostic de sarcome de la cloison, à marche rapide, et à siège déjà étendu, puisque par la choane droite on le voit se présenter à la porte du pharynx nasal. Je suis heureux de voir que mon cinquième et dernier diagnostic réunit l'unanimité des suffrages. Il est vrai que l'examen histologique, fait plus à fond, n'est plus aussi affirmatif que le premier jour. Voici la note qui nous est remise par le Dr René Marie, qui a bien voulu se charger de cet examen :

« On peut éliminer l'épithélioma ; il y a bien quelques îlots « d'épithélium pavimenteux analogues à ceux de la muqueuse, « mais on peut les considérer comme étant des îlots purement in- « flammatoires.

« L'hypothèse de sarcome a également contre elle l'apparence « nodulaire inflammatoire de certains points de la tumeur ; les « vaisseaux capillaires sont très nombreux, mais le plus grand

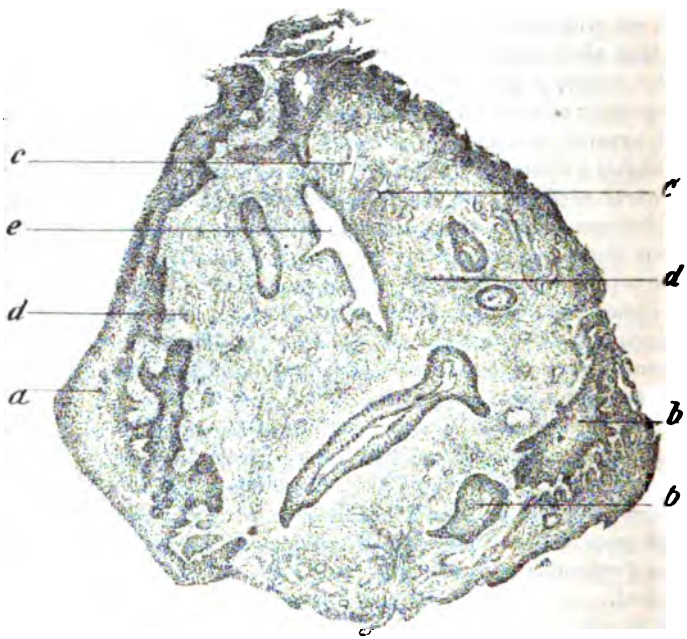

Coupe d'un fragment de la tumeur nasale.

a. Muqueuse ;
b. Îlots d'épithélium pavimenteux dépendant de la muqueuse ;
c. Travée fibreuse ;
d. Amas de cellules embryonnaires disposées en petits nodules,
e. Capillaire.

« nombre sont entourés d'une couronne de leucocytes, et leur « paroi est mieux constituée que dans les sarcomes.

« Les cellules qui constituent la tumeur sont essentiellement des « lymphocytes et des leucocytes polynucléaires, ces derniers te- « nant à l'infection de la tumeur.

« En plusieurs points de la tumeur on trouve des travées fibreu-
« ses adultes nettement caractérisées.

« Rien ne permet donc de dire lésion tuberculeuse (absence de
« cellules géantes) ni *syphilitique* (!) (absence de processus mi-
« liaires, etc.). En résumé, aspect d'un tissu inflammatoire, tissu
« muqueux riche en vaisseaux, infiltré de cellules blanches. »

Donc, ainsi qu'il arrive si souvent, le prudent microscope ne se prononçait pas. Mais tous, nous avons par devers nos mémoires, des exemples de sarcomes du nez opérés et récidivés, dans lesquels, jusqu'à presque la mort, l'histologie n'avait pu reconnaître que du tissu de granulation sans caractère ; ordinairement, le speculum devance en diagnostic le microscope.

Ces réflexions faites, d'un commun accord nous nous décidons à intervenir : il faut opérer vite et largement, rabattre temporairement le nez et faire un évidement de la fosse nasale. Et rendez-vous est pris pour l'opération le 16 mars au matin.

Or, le 15 mars au soir, un coup de téléphone m'apprend sans plus de détails, que l'opération convenue n'aura pas lieu. Et le lendemain je reçois du Dr B. la lettre suivante :

« A mon arrivée cette après-midi (15 mars) chez M. N., j'ap-
« prends de lui qu'il a quelques boutons sur le corps ; je l'examine
« et je découvre la roséole la plus belle qu'on puisse voir. Je pars
« avec lui chez M. Besnier, dont le diagnostic est roséole syphili-
« tique indéniable tout à fait au début ; et il porte par suite le
« diagnostic de chancre induré pour l'accident du nez. Je lui fais
« part alors de votre diagnostic antérieur semblable et lui dis que
« devant l'exubérance et la rapidité du développement des végéta-
« tions, vous aviez abandonné cette hypothèse pour celle d'une tu-
« meur maligne. Il me répond qu'il ne peut être douteux qu'il s'agisse
« ici d'un chancre, mais qu'il désire que j'aille trouver M. Four-
« nier, n'ayant lui-même jamais vu de cas semblable (1).

« Je mène immédiatement le malade chez M. Fournier qui se
« rappelle avoir vu un fait analogue et confirme le diagnostic de
« M. Besnier. Tous deux sont d'avis d'essayer les injections de ca-
« lomel. »

M. N. vient me revoir, le 16 mars, le jour même où il aurait dû être opéré. L'amélioration est considérable, les douleurs ont cessé, le gonflement de la face et de l'aile du nez ont disparu. La saillie

(1) Sans vouloir faire de bibliographie à propos de cette simple observation, je rappellerai que Moure a observé trois cas au moins de chancre nasal à forme bourgeonnante, simulant une tumeur maligne.

de la cloison a notablement diminué : c'est maintenant une surface presque lisse, rouge, dure au stylet. En arrière, la choane droite est dégagée : le pseudo-prolongement sarcomateux se rétracte et je constate que cette saillie qui avait tant contribué à nous enferrer tous sur le diagnostic de sarcome, n'était que la tuméfaction, par œdème collatéral, d'un aileron muqueux qui préexistait sur le bord postérieur de la cloison. Les ganglions sous-maxillaires droits sont durs et gros. Roséole typique. Pas de plaques muqueuses buccales. Il est étonnant que trois injections intra-veineuses de cyanure de mercure aient suffi à provoquer une telle régression des lésions nasales ; il est vrai que nous touchions au quarantième jour du chancre, date ordinaire de sa disparition spontanée.

A partir de ce moment, l'observation de M. N. devient l'histoire banale de toute syphilis. Tous les cinq jours, d'après l'avis du prof. Fournier, on fait une injection intra-musculaire de 5 centigrammes de calomel. Les lésions secondaires apparaissent : toutes les amygdales se tuméfient et se tachent de petites plaques muqueuses, qui peu à peu s'étendent à mesure qu'inversement la lésion nasale s'efface, très lentement.

Vers la mi-mai, la cloison a repris son aspect ordinaire : pas d'autre cicatrice que celle de ma ponction au galvano. Le champ nasal est redevenu normal : aucun témoignage ne survit de l'histoire des temps troublés qu'il vient de traverser.

Et si, pour suivre l'usage, on veut une conclusion à cette longue histoire, je n'en trouve pas de meilleure que cette phrase que me répétait si souvent mon maître Vidal : « Dans « les cas difficiles, pensez toujours à la syphilis et pensez-y « encore. Mieux vaut la voir partout que la méconnaître une « seule fois ». Ce qui, évidemment, doit être aussi l'avis de M. N...

IV

SUR LA VALEUR DE L'EXAMEN OPHTALMOSCOPIQUE POUR LE DIAGNOSTIC DES COMPLICATIONS ENDO-CRANIENNES OTITIQUES (1)

Par le Prof. G. GRADENIGO

(Clinique oto-rhino-laryngologique de l'Université de Turin).

Les recherches de ces dernières années ont mis en relief la fréquence relative avec laquelle on rencontre, dans la pratique, les complications endo-crâniennes des otites suppurées, qui, on le sait, peuvent devenir d'une gravité telle qu'elles entraînent la mort des malades, et au contraire leur facilité d'évolution au point de vue clinique. L'absence ou la rareté des signes révélateurs de la complication avant qu'elle n'arrive à son terme est d'autant plus regrettable que l'état actuel fort en progrès de la chirurgie auriculaire et cérébrale permet pour ainsi dire sûrement d'interrompre le cours de l'affection morbide chaque fois qu'elle n'est pas trop avancée, surtout quand la lepto-méningite n'aura pas encore fait son apparition, et de guérir radicalement le malade. Naturellement, le chirurgien devra rechercher non seulement les symptômes anatomo-pathologiques des lésions, mais encore toutes les manifestations cliniques pouvant établir et préciser les indications de l'intervention. Dans ce but, on mit à contribution les résultats d'un examen objectif soigneux de l'oreille et des régions péri-auriculaires, on pratiqua l'auscultation, la percussion, l'éclairage de la mastoïde, soit par la lumière électrique, soit par les rayons X,

(1) Communication lue au Congrès d'oculistique tenu à Turin le 30 septembre 1898.

on rechercha systématiquement tous les troubles du système et de l'état général, mais si dans des cas déterminés, on rencontra assez d'indices pour indiquer et guider l'intervention, dans d'autres, et précisément les plus importants au point de vue du résultat opératoire, c'est-à-dire dans les formes incipientes, le diagnostic était douteux, et les lésions continuaient, comme par le passé, à être une trouvaille accidentelle au cours de l'opération ou de l'autopsie.

Depuis quatre ans que j'ai l'honneur de diriger la Clinique oto-rhino-laryngologique de cette Université, j'ai étudié et fait étudier cette importante question : tandis que je me réserve de discuter à une autre occasion, la signification de certains symptômes, je désire attirer l'attention aujourd'hui sur la valeur que peut avoir l'examen ophtalmoscopique pour le diagnostic des complications auriculaires endo-crâniennes.

Les principales complications sont la suppuration et l'abcès extradural, les thromboses infectieuses du sinus sigmoïde, les abcès cérébraux siégeant ordinairement dans le lobe temporo-sphénoïdal, les abcès cérébelleux et enfin les lepto-méningites purulentes. On remarquera que malgré la rareté dejà signalée des signes révélateurs des complications endo-crâniennes otitiques, les chirurgiens négligent d'ordinaire l'examen systématique, parfois si fructueux, du fond de l'œil ; peut-être la gravité de l'état de la plupart de ces malades quand ils se décident à entrer à l'hôpital, la ténuité relative des troubles visuels liés à la papillite, outre les difficultés d'interprétation correcte des divers aspects du fond de l'œil peuvent-ils être invoqués pour justifier partiellement cette négligence.

Sur 468 cas de complications endocrâniennes otitiques variées que j'ai recueillis dans la littérature jusqu'à la fin de 1896, j'ai trouvé seulement 97 fois mention des résultats de l'examen ophtalmoscopique (20,9 %). Il est juste de reconnaître que dans ces derniers temps on a eu plus souvent recours à l'examen ophtalmoscopique ; ainsi sur 93 cas de ce genre comptés par moi durant ces deux dernières années (1897 et 1898), l'examen de l'œil a été pratiqué 35 fois (37.6 %) En considérant ce pourcentage, on verra que l'examen ophtal-

moscopique systématique a besoin d'être encore plus généralisé (1).

Je n'hésite pas à affirmer, d'après mes recherches personnelles, que les lésions oculaires sont pafois le seul signe révélateur du début ou de l'existence d'une complication endo-crânienne, symptôme des plus précieux puisqu'il se rencontre fréquemment même dans la catégorie de complications qu'on peut considérer comme l'expression de la première invasion de l'infection otitique dans la cavité endo-crânienne : la suppuration et l'abcès extra-dural.

Les altérations du fond de l'œil dont il est question dans ces cas, sont représentées par des lésions de la papille pouvant aller de la simple congestion vasculaire à la papille à stases et à la névrite optique. Ces lésions sont ordinairement bilatérales, quoique la plupart se manifestent surtout du côté correspondant à l'affection auriculaire, elles ne sont pas accompagnées de troubles visuels d'entité, elles s'atténuent et régressent relativement vite lorsque l'intervention opératoire a éliminé la complication endo-crânienne qui les déterminait, et ainsi constituent un des meilleurs indices de l'efficacité curative de l'opération.

Un premier point doit être mis en relief : la papillite optique ne s'observe jamais dans les affections limitées à l'oreille moyenne et à la mastoïde ; l'existence de la papillite atteste toujours que l'infection a gagné la cavité crânienne. Certains auteurs, il est vrai, constatent l'exactitude de ces faits au moins admis d'une façon absolue, et sont disposés à admettre qu'une simple mastoïdite peut, dans des cas déterminés, provoquer une papillite. On peut toutefois objecter que dans

(1) C'est à l'absence d'examen ophtalmoscopique systématique de *tous* les cas, qu'il faut attribuer la diversité des opinions ayant cours actuellement à propos de la fréquence des lésions du fond de l'œil dans les complications endo-crâniennes otitiques. Tandis que Zaufal a été l'un des premiers à appeler l'attention des chirurgiens sur la papillite qu'on peut reconnaître dans les simples collections extra-durales, Grunert, dans un travail récent, n'hésite pas à affirmer l'absence de papillite dans ces affections ; il n'a examiné que six malades sur vingt-trois, c'est-à-dire moins du quart de la totalité.

les très rares cas de papillite où l'intervention ne révéla pas de complication endo-crânienne ou lors que cette dernière passa inaperçue lors de l'opération, les lésions de la papille étaient indépendantes de l'affection d'oreille et de ses complications, il s'agissait donc d'une simple coïncidence. La clinique a démontré un second fait fort important : l'apparition de la papillite même dans une catégorie spéciale de complications n'est pas constante et on ne l'observe que dans un certain nombre de cas et à quelques périodes de la maladie. Nous ne pouvons qu'affirmer le rapport de cause à effet entre la complication endo-crânienne et la papillite, lorsque celle-ci existe, mais les particularités étiologiques liant l'une à l'autre, échappent jusqu'ici à nos investigations.

Envisageons pourtant les cas complexes — les plus répandus dans la pratique — dans lesquels on voit simultanément deux ou plusieurs complications (thrombose infectieuse du sinus et leptoméningite, — thrombose et abcès cérébelleux, — abcès cérébral ou cérébelleux et méningite, etc.), considérons le cas le plus simple, celui d'une suppuration de la surface externe de la dure-mère correspondant au sinus sigmoïde ; étant donné deux cas analogues présentant cette altération, dans l'un on trouve une papillite des plus accentuée tandis que ce symptôme fait défaut dans l'autre. On attachera certainement de l'importance au volume du pus de l'abcès, au plus ou moins de compression exercée par lui sur la dure-mère, surtout sur le sinus, la communication plus ou moins libre avec l'extérieur, la durée de la lésion ; mais la pratique démontre qu'aucun de ces facteurs n'exerce une influence directe et exclusive sur la papillite, et qu'il faut mettre en ligne d'autres causes, telles que le degré de virulence de l'agent infectieux, l'existence d'un hydrocéphale, les particularités vasculaires de la circulation crânienne, peut-être aussi des particularités de structure de l'extrémité périphérique du nerf optique, enfin l'état organique général.

J'expose ci-dessous les chiffres de ma statistique basée sur l'examen des 561 cas de complications endocrâniennes diverses recueillis dans la littérature et 74 observations personnelles, formant un total de 635 cas. Pour les raisons données plus

haut, l'examen ophtalmoscopique n'a été pratiqué que 172 fois ; c'est donc seulement de ces derniers cas que nous tiendrons compte.

Abcès extraduraux non compliqués, périsinusiens pour la plupart : sur 39, 16 papillites (41 %).

Thromboses infectieuses du sinus, simples ou compliquées, avec abcès extradural périsinusien : sur 52, 31 papillites (59,6 %).

Abcès cérébraux, simples ou compliqués de thromboses du sinus : sur 34, 18 papillites (57,9 %).

Abcès cérébelleux simples ou compliqués de thromboses du sinus ; sur 20, 12 papillites (50 %).

Leptoméningites simples ou compliquées de thromboses du sinus ; sur 27, 13 papillites (48,9 %).

Il résulte donc que sur 172 cas de complications endocrâniennes diverses d'origine otitique examinés à l'ophtalmoscope, 90 fois (52,3 %), on a rencontré des altérations du fond de l'œil, c'est-à dire dans un peu plus de la moitié des cas.

On observe presque aussi fréquemment la papillite au cours des abcès cérébelleux et des thromboses infectieuses du sinus sigmoïde (environ 60 % des cas examinés) ; moins souvent dans les abcès cérébraux (52,9 %), les leptoméningites otitiques (48,9 %) et les abcès extra-duraux (41 %).

Pour interpréter correctement ce pourcentage, on tiendra compte du nombre relativement minime de cas sur lesquels il est basé, l'erreur de moyenne ne pouvant être évitée pour les diverses séries de cas ; ainsi Jansen [1] lui-même, qui, dans une série de cas de thromboses, compta 53,5 % de papillites, en observa seulement 31 % dans une autre série de 12 cas. Il a déjà été fait allusion à une autre cause d'erreur inévitable qui se produit habituellement quand deux ou plusieurs formes de complications endocrâniennes se trouvent réunies chez le même malade ; la thrombose du sinus, par exemple, est

[1] Les chiffres de Jansen provenant de 43 observations de thromboses du sinus ne s'écartent pas sensiblement des miens ; il a obtenu pour les thromboses en général, 53,5 % de papillites ; ces dernières étaient plus fréquentes lorsque la thrombose était compliquée de leptoméningite (65 %) que lorsqu'il n'y avait pas de complications.

souvent accompagnée d'un abcès extradural ; qui peut dire en pareil cas si la papillite a été provoquée par l'une ou l'autre lésion ? Il est indubitable que la papillite se rencontre dans des cas d'abcès extradural simple et qu'elle peut faire défaut dans des cas de thrombose sans complication. Tout en tenant compte des causes d'erreur que nous avons signalées nous pouvons dire, en général, que les lésions du fond de l'œil existent dans près de la moitié des cas de complications endo-crâniennes otitiques.

Ce symptôme, toujours important à reconnaître dans n'importe quelle forme de complication, acquiert une valeur très grande pour le diagnostic des abcès et des suppurations extradurales. Ces abcès, qui constituent parfois la première étape de l'infection auriculaire dans l'invasion du crâne, ne se manifestent pas d'ordinaire par des signes biens nets ; quelquefois la lésion du fond de l'œil peut être l'unique manifestation avertissant le chirurgien de la complication qui se prépare et le décide à intervenir promptement, ce qui est le seul moyen de réussite probable.

Donc l'examen ophtalmoscopique, de même qu'il révèle le diabète ou l'albuminurie, peut faire découvrir une complication endo-crânienne otitique.

De ce qui précède, nous pouvons tirer les conclusions suivantes :

1° On rencontre généralement des lésions de la papille optique dans environ la moitié des cas de complications endo-crâniennes des otites suppurées.

2° La papillite optique ne s'observe pas ou seulement exceptionnellement dans les formes d'otites purulentes ou de mastoïdites ne donnant pas lieu à des complications endo-crâniennes.

3° Dans certaines formes de complications, par exemple dans les abcès extraduraux périsinusiens, les altérations de la papille optique peuvent être l'unique symptôme des complications et fournir ainsi l'indication précise d'une prompte intervention chirurgicale.

4° On recherchera systématiquement ce signe chez tout malade affecté d'otite moyenne suppurée aiguë ou chronique.

Dans la plupart des cas le résultat sera négatif ; mais dans d'autres cas le résultat positif permettra de faire un diagnostic précoce et d'appliquer un traitement efficace.

5° Nous ne connaissons pas encore sûrement le mécanisme de production de la papillite optique dans les diverses formes de complications end-ocrâniennes d'origine otitique. La papillite peut faire défaut dans des cas de lésions multiples graves et être très marquée dans des cas de lésions simples sans gravité. Sans doute le mécanisme de production est complexe ; les facteurs principaux devraient être la limitation de l'espace endo-crânien et la compression du sinus sigmoïde.

6° La papillite optique, lorsqu'elle existe, ne fournit aucune indication sur la nature et le siège des lésions endo-crâniennes qu'elle provoque.

7° La régression de la papillite après l'intervention est un indice parfait de l'efficacité de l'opération effectuée.

SOCIÉTÉS SAVANTES

ASSOCIATION MÉDICALE BRITANNIQUE

Edimbourg, août 1898

SECTION DE LARYNGOLOGIE

1. Mc Bride, *président*. — Dans son discours d'ouverture, le président traite de l'expansion des **Progrès de la laryngologie et de l'otologie.** — Le temps est loin où il fallait défendre l'existence de la laryngologie en tant que spécialité, aujourd'hui même cette dernière a tendance à vouloir trop élargir son champ d'action. Si, en effet, nous constatons une lésion de cet organe tenant à une affection générale, nous pouvons aussi traiter cette dernière, c'est empiéter sur le domaine du médecin.

De même nous sommes amenés à faire la trachéotomie, la thyrotomie et l'ablation de goîtres ou de ganglions du cou. Mais ce n'est pas une raison pour faire des opérations sur l'œsophage, l'estomac ou les grosses tumeurs qui environnent les vaisseaux du cou.

En otologie le spécialiste ne doit pas craindre de pénétrer dans la cavité du crâne ou de lier la jugulaire interne ; mais il n'a pas pour cela la même tentation que le laryngologiste d'étendre son champ d'action au détriment du médecin. Les rhinologistes ont la même tendance extensive. Cette tendance qu'ont toutes les jeunes spécialités à élargir leur champ d'action est bonne en soi, mais crée une sorte d'antagonisme des médecins et chirurgiens qui, s'il ne doit pas nous surprendre, n'en est pas moins logique.

La tendance à l'expansion se manifeste aussi dans l'activité de la littérature spéciale et si les travaux les plus importants et qui nous sont le plus utiles sont écrits en Anglais, Allemand ou Français, on en trouve aussi d'excellents en Russe, Suédois et Norwégien, Danois, Hollandais, Espagnol et Italien. Les Anglais parlent surtout du côté pratique, les Allemands examinent plus les questions dans tous leurs détails en notant avec soin les travaux de leurs compatriotes. Ils ont une prédilection pour la polémique. L'existence et la constance des travaux français sont bien connus, les journaux n'ont qu'un tort c'est d'intercaler dans leur texte des réclames qui enlèvent quelque peu à leur dignité.

Le meilleur écrivain est certainement celui qui ne prend la

plume que lorsqu'il a quelque chose de nouveau ou d'important à communiquer. Le danger de la spécialité c'est de donner à l'organe qu'elle vise une importance par trop prépondérante. Il faut craindre aussi ceux qui pour se faire connaître inventent une théorie, un remède ou une opération, ce qui est bien humain.

La dernière difficulté c'est de suivre le mouvement de notre littérature. Pour cela il faudrait que tous les travaux fussent condensés, analysés et critiqués en donnant une idée exacte des opinions des auteurs, ce qui n'est pas toujours fait. Pour arriver à ce but il convient d'employer la méthode suivante :

1° Créer dans chaque pays un corps d'hommes expérimentés et lisant beaucoup, comme par exemple les collaborateurs des *Centralblätter*. 2° Faire une sélection de deux ou trois de ces collaborateurs pour former un comité central dans chaque métropole. 3° Employer pour les analyses de jeunes travailleurs.

Cela ne veut pas dire que nous n'estimions à leur juste valeur les publications actuelles, mais seulement qu'on pourrait faire mieux, pour le plus grand profit commercial et scientifique des publications anglaises, françaises et allemandes.

2. Felix Semon. — **Valeur comparée des recherches expérimentales et des recherches cliniques en laryngologie.** — Après avoir montré qu'il existe deux camps très opposés, les uns ne voulant que de la clinique, les autres que de l'expérimentation, l'orateur se range à une opinion mixte et la résume ainsi :

1° Les recherches expérimentales en laryngologie n'ont qu'un champ limité.

2° Dans certains cas les résultats qu'elles ont donnés sont évidemment très importants pour les progrès de la clinique (et pour l'extirpation du larynx, recherches sur les localisations cérébrales de cet organe, démonstrations du tonus réflexe des muscles dilatateurs pendant la respiration tranquille, etc.)

3° Dans d'autre cas, au lieu d'aplanir les difficultés relatives à certaines questions, elles les ont augmentées.

4° Elles n'ont pas donné de résultats dans la solution de certains problèmes fondamentaux (origines du nerf récurrent, fibres centripètes de ce nerf, etc.)

Les recherches de pathologie expérimentale de Rank, Klemperer et de l'auteur même ont été la source de graves erreurs, il faudrait d'abord établir : quels sont les problèmes dont la solution a été cherchée par cette voie; la méthode à employer, les

causes d'erreurs possibles ; l'expérimentation. En effet : toutes les questions pour lesquelles on a entrepris des expériences ne sont pas également favorables à ces recherches ; il y a d'énormes différences entre les méthodes suivies par divers expérimentateurs ; les causes d'erreur sont si nombreuses et si manifestes dans beaucoup de ces expériences qu'elles leur enlèvent toute valeur pratique en ce qui concerne leur application à l'homme. Il en résulte que l'expérimentation ne peut faire la loi à la clinique, et que cette dernière ne doit pas faire négliger l'expérimentation, qu'elles doivent se compléter mutuellement.

SECTION DE RHINOLOGIE

3. Gréville Macdonald. — Il y a peu de temps que le nez est étudié physiologiquement et cliniquement et cependant on ne peut faire de bonne pathologie sans une bonne physiologie. Nous savons que la laryngite et la pharyngite chronique sont souvent associées à la sténose nasale, et nous avons pensé que cela tenait à ce que ces régions étaient irritées par la respiration buccale amenant un air plus sec et non débarrassé des particules irritantes qu'il peut contenir. Quand la muqueuse nasale est sèche, il se produit un épaississement de la muqueuse du larynx et une sécrétion de cette dernière fort difficile à guérir. Aujourd'hui on connaît mieux l'importance de la fonction nasale et on sait que le degré hygrométrique de l'air marqué varie avec la fréquence des mouvements respiratoires, la largeur d'ouverture du conduit nasal et le degré de turgescence du tissu érectile, condition sur laquelle l'auteur a insisté au point de vue physiologique mais plus encore au point de vue pathologique à cause de l'insouciance avec laquelle certains rhinologistes enlèvent le cornet inférieur, ce qui prive le nez d'une de ses plus importantes fonctions. Les données cliniques ont confirmé les données expérimentales qui ont encore été plus loin en montrant le rôle de ces muqueuses par rapport au poumon, à cause de l'action destructive qu'elles exercent sur les micro-organismes, démontrée par St-Clair Thomson et Lister.

En ce qui concerne les réflexes liés aux affections nasales, Shurly, de Détroit est le premier qui ait essayé de rechercher au laboratoire les relations qui lient l'irritation du nez au spasme bronchique, ce qui permet à l'orateur de penser que l'asthme est dû à un spasme des bronches provoqué soit par l'introduction d'agents irritants dans les parties profondes des poumons, soit à

l'obstruction des voies nasales par hypertrophie des cornets, déviation de la cloison, végétations adénoïdes, polypes associés ou non à la bronchite. Les travaux physiologiques peuvent aider beaucoup à la clinique, mais l'observation clinique ne doit pas nous pousser à tirer des conclusions physiologiques qui pourraient être erronées.

SECTION D'OTOLOGIE

4. W. Milligan. — En suivant l'évolution de l'otologie dans ces dernières années, on constate de remarquables progrès. C'est à des études expérimentales soignées et à une observation minutieuse qu'on doit ces résultats. L'orateur rappelle à ce sujet les recherches de Löwenberg sur la furonculose de l'oreille produite par le staphylococcus pyogènes albus lequel, inoculé à des animaux, reproduit la maladie. Cela a conduit à la thérapeutique actuelle des suppurations de l'oreille dont on a recherché les germes producteurs, lesquels ne sont pas encore tous classés surtout en ce qui concerne celles de l'oreille moyenne.

Ceux qu'on rencontre le plus fréquemment dans ces cas sont les staphylococcus albus et aureus le pneumocoque de Fraenkel et le pneumo-bacille de Friedländer. Le plus redoutable est le streptocoque qui amène les thromboses septiques, les abcès intra-crâniens et les affections septiques de la pie-mère.

La découverte de cette pathogénie et des relations des complitions intra-crâniennes avec les maladies de l'oreille a donné une vigoureuse impulsion à la chirurgie auriculaire et donné naissance aux méthodes aseptiques du traitement des suppurations de l'oreille moyenne.

L'orateur passe en revue les travaux de Lermoyez, Wood, Behring, Marmoreck, Schenk, Low, Pringle, Ray, etc., relatifs aux opérations ou à la serumthérapie. De son expérience personnelle portant il est vrai sur un petit nombre de cas, il conclut que l'influence du sérum si elle existe est faible, mais il pense que l'avenir permettra d'obtenir un sérum ou une série de sérums plus efficaces.

En ce qui concerne la tuberculose de l'oreille moyenne, affection peu commune, on doit encore beaucoup à l'expérimentation. Grâce à la découverte de Koch on peut déterminer la nature tuberculeuse ou non d'une otite, et la méthode des inoculations peut être considérée comme infaillible dans les cas douteux. L'im-

portance de cette recherche est très grande au point de vue du traitement à instituer.

L'importance des végétations adénoïdes dans la pathogénie des otites est bien connue, mais il ne faut pas oublier que beaucoup de ces végétations peuvent être de nature tuberculeuse. Lermoyez, Dieulafoy, Brindel, Gottstein, Pfluder et Fischer, le président de la société et son secrétaire, le Dr Logan Turner, en ont trouvé en proportions variables de 3 à 12,5 %. L'orateur arrive à 16 %. Le tissu adénoïde est un excellent milieu de culture pour les bacilles de la tuberculose qui joue par conséquent un rôle dans l'étiologie de l'otite moyenne tuberculeuse, malgré les résultats négatifs de Gourc et de Walsham. Tout ceci montre les progrès accomplis, mais il reste encore beaucoup à faire ; nos connaissances relativement à la nature et au traitement de certaines formes de catarrhe sec de l'oreille moyenne ne sont pas encore satisfaisantes. Mais il n'est pas possible que des recherches expérimentales ou cliniques ne nous renseignent pas bientôt sur les facteurs productifs de cette affection dans ses trois formes hypertrophique, atrophique et sclé-reuse et si cette dernière notamment est réellement une affection de la muqueuse ou, comme l'a affirmé Politzer, elle a pour point de départ primitif une maladie de la capsule du labyrynthe.

La fréquence de la coïncidence de la surdi-mutité avec les végétations adénoïdes doit nous donner à penser qu'il y a là une certaine relation de cause à effet.

Les vrais progrès de la thérapeutique des affections suppurées de l'oreille moyenne et de ses dépendances tiennent à la connaissance que nous avons du rôle étiologique des microbes et de la valeur d'une antisepsie rigoureuse dans les soins consécutifs. Bon nombre de ces progrès sont dus au très distingué membre de notre Université ici présent, Lord Lister. Les principes qu'il a posés appliqués à de patientes recherches cliniques ont révolutionné la science chirurgicale et transformé l'ouverture de l'apophyse mastoïde, cet ancien *noli me tangere* en opération courante. Nos connaissances sur les maladies de l'oreille interne ont été quelque peu retardées; 1° par la rareté des autopsies : 2° la difficulté pratique d'examiner les pièces même quand nous les avons.

Les fonctions des canaux semi-circulaires et du canal cochléaire ont été mieux déterminées par les recherches expérimentales. L'orateur passe en revue les travaux de Goltz, Brindel Mach, Flourens, C. Brown, Böttcher et Baginsky, puis Steiner, enfin les observations de Politzer sur l'ossification des canaux, celles de Mé-

nière sur le vertige, puis les expériences de Corradi, de Stepanow et la théorie d'Helmholtz.

Les faits cliniques combinés aux recherches expérimentales ont montré le rôle important de la circonvolution temporo-sphénoïdale comme centre de l'audition, les travaux de Spencer, Show, Wernicke, Friedlander, Balzer, Amidon, Alt, Gowers, etc., ont étudié ce qui avait trait à la localisation des sensations anormales perçues.

Les sérieuses et dangereuses complications des anciennes suppurations de l'oreille nécessitent de la part du clinicien une connaissance approfondie de tout ce que les travaux expérimentaux ont appris sur les localisations cérébrales déterminées par Spencer, Goltz, Gowers, Huglings Jackson, Bennet et autres. L'orateur mentionne encore l'aphasie sensorielle et l'aphasie motrice comme signes de lésions de la circonvolution temporo-sphénoïdale supérieure, il fait remarquer que souvent dans les abcès intra-crâniens les symptômes indiquant nettement le foyer, manquent parce que la suppuration a envahi des régions où ces signes ne peuvent se produire (lobe temporo-sphénoïdal, cervelet, lobes frontaux). Même quand la clinique indique nettement la présence d'un foyer purulent intra-crânien, la localisation cérébrale ou cérébelleuse peut être difficile, mais non impossible, quand on a comparé les différents signes présentés, l'orateur passe en revue les signes de la méningite, de la thrombose des sinus, des abcès de la dure-mère comparés à ceux du sinus sigmoïde puis parle pour le diagnostic de l'utilité de la jonction du canal rachidien préconisée par Ziemssen et Quincke, puis par Grunert, Stadelmann, etc., il conclut que la valeur de cette jonction comme moyen de diagnostic des abcès du cerveau est douteuse.

Il conclut en disant que les brillants travaux de ces dernières années doivent stimuler les travailleurs à achever la tâche pour le plus grand bien de l'humanité souffrante.

5. Cecil E. Shaw lit une observation d'épithéliome du pharynx surtout remarquable par l'absence totale de douleur, la malade mourut à la suite d'hémorrhagie assez abondante par consomption. La tumeur siégeait sur la paroi postérieure.

6. Thomas Barr. — **Double empyème aigu de l'apophyse mastoïde. Dure-mère menacée. Opération des deux côtés.** — L'intérêt de cette observation est :

1° L'absence complète de frissons et d'élévation de la tempéra-

ture malgré l'étendue de l'inflammation locale prouvant qu'il n'y a pas eu d'infection, bien que le sinus ait été pendant quelque temps baigné de matières septiques qui n'ont attaqué que sa paroi externe.

2° L'absence de douleur, sauf à la pression en présence d'une telle otite avec destruction du tissu.

3° Au lieu de sclérose de l'os, ramollissement et destruction rapide de l'apophyse mastoïde.

4° Disparition rapide et remarquable de la sécrétion purulente aussitôt après l'opération.

5° La double paracentèse du tympan suivie d'aggravation dans le processus morbide déjà signalée par Politzer.

7. Hugh. Edw. Jones. — **Quelques complications incurables des suppurations de l'oreille moyenne.** — L'auteur prend ici le mot dans un sens restreint, l'insuccès tenant à des circonstances particulières :

1° Aucun des cas traités ne l'a été par un spécialiste.

2° Dans la plupart l'opération a été trop tardive : le premier ayant une thrombose des sinus quinze jours avant son admission ; le second un abcès six semaines avant son entrée ; chez le troisième, le sphénoïde et le temporal étaient sérieusement atteints un mois avant d'être vus par l'auteur, le cas de méningite suppurée vu dès le début des accidents se présentait chez une malade ayant depuis longtemps de graves désordres dans l'oreille qui eussent pu être dépistés par un spécialiste.

3° L'extension de la suppuration au-delà des limites d'un champ opératoire favorable.

4° Maladresse exposant à une lésion fatale.

La morale de ces faits est qu'il faut rechercher soigneusement toutes les suppurations chroniques ou aiguës de l'oreille moyenne et surtout ces dernières qui exposent rapidement aux accidents graves.

8. T. Mark Howell. — **Cathétérisme de la trompe d'Eustache.** — De ses recherches l'orateur conclut que :

1° L'échelle des cathéters à adopter est l'échelle française.

2° La longueur de la courbe doit être indiquée en millimètres et de façon que l'indication se rapporte à la moyenne des deux lignes parallèles de la courbe.

9. Holbrook Curtis (New-York). — **Traitement de la laryngite des**

chanteurs. — Il range sous cette rubrique l'irritation produite par l'usage de la voix sous l'influence de certaines conditions constitutionnelles ou dynamiques. Son traitement consiste en gymnastique spéciale des cordes vocales évitant les congestions de ces organes provoquées par les mauvaises méthodes de chant. Comme médicament, il conseille l'extrait de capsule surrénale.

10. Eugène S. Yonge. — **Traitement de la dysphagie dans la laryngite tuberculeuse.** — La plupart des médicaments jusqu'ici employés ne donnent qu'un résultat médiocre. Parmi les méthodes d'alimentations artificielles recommandées, l'orateur donne la préférence à la méthode rectale, où à la sonde œsophagienne.

11. Macleod Yearsley. — **Traitement thyroïdien des maladies de l'oreille moyenne.** — Il a traité par la méthode de Brühl 21 cas, quatre hommes, dix-sept femmes. L'âge varie de 19 à 62 ans, la durée du mal de 1 à 24 ans, il y avait 15 cas de sclérose, 3 de catarrhe de l'oreille moyenne avec ankylose des osselets, 3 ankyloses des osselets consécutives à la suppuration. Aucun cas n'a bénéficié du traitement quoique quelques-uns eussent été améliorés par d'autres méthodes ; un myxœdème avec catarrhe chronique de l'oreille a même été aggravé. L'auteur conclut donc que le traitement thyroïdien est à rejeter.

SOCIÉTÉ BELGE D'OTOLOGIE, DE LARYNGOLOGIE ET DE RHINOLOGIE (1)

Réunion du 7 novembre 1897 à Bruxelles.

M. Bayer préside en l'absence de M. Delstanche.

1. Gaudier. — **Corps étranger de l'oreille** (œillet de bottine et agrafe), enclavé dans la caisse à la suite de tentatives d'extraction par le conduit ; résultat négatif de la photographie aux rayons X ; mastoïdite; paralysie faciale ; ouverture large de la caisse, de l'antre. Guérison. Comme l'indique le titre il s'agit d'un corps étranger irrégulier qui résista à des tentatives réitérées

(1) D'après les Bulletins de la Société.

d'extraction par le conduit même sous le chloroforme. Quand l'enfant fut amené il existait une paralysie faciale et de la mastoïdite. La radiographie ne donna aucun résultat. Après ouverture de l'antre et de l'attique le corps étranger fut extraît sans difficulté. A noter l'importance de la paralysie faciale comme moyen diagnostic dans ces cas.

2. Gevaert. — **Un exemple d'atrophie des dilatateurs de la glotte survenue au début d'une atrophie progressive.** — L'atrophie des muscles du larynx est très rare au cours de l'évolution de la maladie de Duchenne. Chez notre malade elle est apparue aussitôt après l'atrophie des deltoïdes et quand celle des muscles de la main n'était qu'ébauchée. Au laryngoscope on constatait nettement la paralysie du crico-aryténoïdien postérieur droit. Aujourd'hui la paralysie et l'atrophie frappent les deux muscles dilatateurs au point d'exposer le malade à l'asphyxie.

3. Buys. — **Mode d'action de l'eau oxygénée dans le traitement des otorrhées ; moyen d'assurer la conservation de ce produit.** — L'eau oxygénée agit comme antiseptique et présente la propriété remarquable de désagréger les masses purulentes. On peut en confier l'emploi au malade lui-même car elle est dépourvue de toxicité. Elle n'est que fort peu irritante. Son mélange avec de l'alcool permet de la conserver très longtemps sans altération.

Discussion.

MM. Rousseaux, Delsaux, Bayer, Broeckaert

4. Goris. — **La thyrotomie dans la tuberculose du larynx : renseignements complémentaires.** — Donne des détails complémentaires sur deux malades déjà traités. L'A. répond à l'objection qui lui fut posée sur la réalité du diagnostic infirmé par l'absence d'examen bactériologique. La présence de noyaux lupiques dans la cicatrice démontre la nature tuberculeuse de l'affection laryngée. La tuberculisation de la cicatrice opératoire s'est produite chez un autre thyrotomisé. L'infection paraît se faire par la canule laissée un ou deux jours en place. Les malades ont augmenté de poids.

Discussion.

Gevaert (Gand). — Quelles sont les indications opératoires.

Goris. — Des lésions laryngées circonscrites et des lésions pulmonaires peu étendues même si elles sont manifestes.

Bayer, Delseaux, Gaudier.

Réunion du 19 juin 1898.

Président : Ch. Delstanche.

Séance du matin : Présentation de malades :

5. Bayer. — **Sténose laryngée tuberculeuse presque complète traitée par voie endolaryngée.** — L'A. présente les observations de deux malades atteints de tuberculose laryngée chez lesquels la sténose était déterminée par des végétations implantées sur les cordes vocales. Les tumeurs furent enlevées par le curettage et le fond cautérisé avec une solution de parachlor-phénolglycérine. La sténose a disparu. L'une de ces malades est guérie l'autre très améliorée et en voie de guérison.

6. Bayer. — **Diaphragme membraneux congénital du pharynx nasal chez une jeune fille de 16 ans.** — Ce diaphragme étendu entre les bords inférieurs des trompes, la voûte du pharynx et perforé d'une ouverture paraît bien d'origine congénitale et sans rapport avec l'existence de végétations adénoïdes.

7. Delsaux. — **Phymatose laryngo-épiglottique guérie depuis deux ans.** — Cette malade présentait des altérations de la moitié droite de l'épiglotte, de la corde vocale correspondante et du repli pharyngo-épiglottique. L'acide lactique en solutions de plus en plus concentrées puis pur fut appliqué sur ces ulcérations. Elles sont actuellement guéries.

8. **Corps étranger du larynx.** — Il s'agissait d'une aiguille osseuse triangulaire mesurant 26 millimètres de longueur sur 22 millimètres de diamètre transversal insérée vers le point de réunion des cordes vocales en avant, et en arrière à 7 millimètres sous le cartilage aryténoïde gauche. Ce corps étranger fut enlevé au bout de quatre mois avec la pince de Schmidt.

9. Delstanche fils. — **Abcès intradural consécutif à une otite moyenne purulente droite.** — Observation d'un malade âgé de 5 ans atteint d'une otite moyenne purulente droite avec gonflement mastoïdien. Après incision de la tuméfaction on mit au jour une fistule mastoïdienne. Celle-ci fut curettée. Quelques jours après l'enfant présentait les signes d'une méningite caractérisée. Exploration au stylet de l'antrum. Le stylet s'enfonce et un flot de

pus jaillit. Amélioration pendant quelques semaines. Puis réapparition des symptômes méningitiques. On pratiqua l'antrectomie, on mit à nu la dure-mère sans la ponctionner. L'état s'étant aggravé le lendemain, la méninge fut incisée et il s'écoula un quart de litre de pus. Guérison.

10. Hennebert. — **Carie du rocher. Antrectomie. Opération de Stacke-Zaufal.** — L'A. a pratiqué chez la malade qui fit le sujet de cette observation deux opérations. Dans la première il fit le curettage de la mastoïde et dans la seconde un évidement complet. Malgré ce traitement les douleurs persistèrent et ne disparurent qu'au moment de l'apparition d'une paralysie faciale droite. La cicatrisation est très lente à s'effectuer.

11. Hicguet. — Présente un enfant de quatre ans atteint de paralysie du bras droit avec aphasie consécutive à une **carie du temporal.** Trois séquestres enlevés mirent la dure-mère à nu. On sent encore un séquestre non mobile.

L'A. présente ensuite un enfant de 5 ans et demi atteint d'un volumineux polype fibromuqueux du poids de 40 grammes pendant dans le cavum naso-pharyngien. Ce polype fut extrait après anesthésie par simples tractions sur le pédicule au moyen du doigt introduit dans le naso-pharynx. — Présentation d'une tuberculose à forme lente du pharynx et d'un épithélioma de la cloison chez un enfant de 9 ans.

Présentation de pièces anatomiques

12. Broeckaert. — **Carcinome épithélial de l'oreille moyenne.** — L'auteur présente les pièces et les photographies d'un carcinome épithélial de l'oreille moyenne, affection rare, qui a pu dans le cas présent être suivie depuis le début jusqu'à la terminaison fatale.

13. Buys. — **Carie du rocher ; méningo-encéphalite suppurée.** — On observe sur la pièce de nombreux abcès au fond des sillons qui séparent les circonvolutions de l'hémisphère droit et une nécrose étendue du temporal. Quelques accès d'épilepsie se sont manifestés avant la mort.

14. Buys et Labarre. — **Un cas de dégénérescence kystique de l'amygdale.** — Les A. présentent une amygdale kystique dont les

kystes ne représentent ni des kystes par rétention ni des hydatides. L'organe tout entier est en dégénérescence kystique. Sur les pièces microscopiques on peut se rendre compte de l'évolution complète des tumeurs. Il s'agit en somme d'un épithélioma bénin à dégénérescence kystique.

Présentation d'instruments

15. Delie. — **Instruments pour le curettage de l'attique.** — Après avoir rappelé l'anatomie et les dimensions de l'attique l'A. présente deux curettes, l'une coudée à angle aigu sur le manche pour la paroi externe, l'autre faisant un angle obtus avec le manche pour la paroi interne et deux autres à angle droit destinées à être maniées dans le sens antéro-postérieur. Deux couteaux servent à sectionner les brides membraneuses qui traversent l'espace sus-tympanique.

16. Delstanche père. — **Nouveau traitement des sténoses nasales.** — Le traitement s'applique aux sténoses ne dépendant pas de déviation de la cloison ou de crête. L'instrument dont on se sert est une pince analogue a celle employée pour le redressement du septum mais à mors plus longs. La pince est introduite et les deux mors écartés fracturent les cornets inférieurs et les écartent de la cloison. Après cette dilatation forcée on introduit un gros tampou d'ouate qui peut rester vingt-quatre heures en place. L'anesthésie à la cocaïne ou à l'holocaïne rend cette opération très supportable.

17. Zaalberg (Amsterdam) présente deux **érignes courbes** maintenues par un drain de caoutchouc faisant le tour de la tête du malade et permettant de se passer de l'aide-écarteur dans les opérations sur la mastoïde.

Séance de l'après-midi

18. Boland et Coosemans. — **Rapport sur l'hystérie auriculaire.** — Les otologistes ont surtout étudié des cas à ranger dans l'hystéro-traumatisme. Gilles de la Tourette, Féré (1883), Walton (1883), ont décrit les rapports de l'hémianesthésie sensorielle et sensitive. Ce dernier a précisé les conclusions qui découlent des faits observés. L'audition à la montre est, en général, diminuée ou abolie du côté hémianesthésique. Le Rinne est positif. Mais

chez les hystériques sourds, l'oreille affectée recouvre une partie de ses fonctions dans l'audition bi-auriculaire, phénomène comparable à ce qui se passe quelquefois du côté des yeux. La conservation des réflexes serait constante (Gellé).

Briquet, Desbrosses, Rosenthal ont noté l'existence de sensations subjectives du côté atteint (bourdonnement, sifflement). Quelquefois on observe des sifflements analogues comme intensité à ceux que l'on observe dans le vertige de Ménière. Il est rare que la surdité soit complète des deux côtés. Habermann en rapporte deux cas recueillis à la clinique de Zaufal.

L'auteur passe en revue les opinions diverses des neuropathologistes, Pitris, Sobier, Dutil. Il cite parmi les otologistes, Gradenigo, Collet (de Lyon). Gradenigo insiste sur l'existence d'une lésion matérielle, si minime soit-elle, dans le cas de manifestation hystérique de l'oreille. Il note une diminution de l'excitabilité électrique du nerf auditif, point important pour le diagnostic. Le traitement est celui de l'hystérie surtout psychique. Il faut, comme dit Sollier « réveiller la fonction ». B. donne le résumé de quatre observations.

E. Coosemans. — Avant d'entamer l'étude des phénomènes hystériques de l'oreille, il faudrait définir l'hystérie elle-même.

L'exposé des différentes théories nous laisse indécis. On doit, à l'heure actuelle, se contenter de grouper dans cette dénomination (hystérie auriculaire), des troubles purement fonctionnels de l'organe auditif. L'étiologie est connue d'une façon générale. La localisation sur l'oreille dépend, soit d'une affection antérieure, soit d'une prédisposition, soit de l'existence de symptômes de même nature du même côté du corps, soit de la nature de l'agent déterminant. Les auteurs ne sont pas d'accord sur la fréquence. Gradenigo a rangé les phénomènes hystériques de l'oreille sous cinq chefs principaux : a) modification de l'acuité auditive hypoacousie, anacousie, hyperacousie. Il existerait, d'après Féré et Walton, un rapport constant entre l'anesthésie cutanée et l'hypoesthésie auditive. Les malades s'aperçoivent difficilement de la diminution de l'audition. Il faut la rechercher. On devrait tenir compte de l'état du champ auditif dans le diagnostic de l'hystérie. Les faits d'anacousie immédiate ou s'établissant peu à peu, sont plus facilement remarqués et appartiennent surtout à l'hystéro-traumatisme.

L'hyperesthésie est tantôt de l'hyperesthésie vraie, tantôt de l'hyperesthésie douloureuse. On pourrait y rapporter certaines hallucinations de l'ouïe ; *b*) modification de la sensibilité cutanée,

pavillon et tympan difficile à constater et adéquate à l'anesthésie cutanée, d'après Lichtwitz et Gradenigo ; *c*) les otalgies hystériques. L'hystérie agit de plusieurs manières ; en rendant douloureuses des affections de l'oreille d'elles-mêmes indolores. Le plus souvent elle est causée par irradiation des lésions des parties voisines (carie dentaire) ; *d*) les zones hystérogènes de l'oreille. A l'état normal on observe de nombreux réflexes d'origine auriculaire; mais certains phénomènes de nature hystérique indéniable sont provoqués par une excitation mécanique ou une affection spontanée de l'oreille (Guder, Haug, Gradenigo, Torchio, Masini) ; *e*) hémorrhagies de l'oreille. Il s'agit d'une oreille malade ou d'une oreille saine (en même temps on observe des hémorrhagies par d'autres voies). Le diagnostic se base sur la recherche des stigmates de l'hystérie, sur le mode de production des troubles auriculaires, sur les caractères propres de la surdité hystérique (disparition de la perception des sons élevés ou moyens (Gradenigo), sur la variabilité extrême de l'acuité auditive, sur l'hypoexcitabilité du nerf acoustique, l'absence de bourdonnements ou leur caractère passager, l'absence de vertige, le mode d'évolution, l'influence de la suggestion et du transfert ; les épreuves de Weber et de Rinne donnent des résultats variables s'il existe ou non des lésions organiques et suivant le caractère de l'anesthésie. Le diagnostic doit être fait avec la sclérose et les affections labyrinthiques. Enfin la surdité peut être simulée. Le pronostic est variable. Le traitement comprend la suggestion, l'électrothérapie, la métallothérapie.

Discussion.

MM. Bayer, Rousseaux, Delstanche, Cheval, Jauquet.

19. Goris et Jauquet. — **Rapport sur le traitement chirurgical des sinusites ethmoïdales.** — L'auteur rappelle l'anatomie des cellules ethmoïdales, d'après Zuckerkandl. La présence du pus dans le méat moyen peut faire soupçonner la suppuration d'un des sinus frontal, maxillaire, ou la suppuration de la bulle ethmoïdale, des cellules ethmoïdales. Les différentes méthodes d'examen permettent le diagnostic. L'opacité de la branche montante, à l'éclairage par transparence, doit faire penser à une suppuration de l'ethmoïde. Le plus souvent le sinus maxillaire est malade en même temps. L'ethmoïdite localisée à la bulle est rare. L'A. en cite une observation. Le malade guérit après transfixion de la tête du cornet moyen au galvano-cautère et drainage de la cavité.

Les traumatismes opératoires, les sinusites voisines, la syphilis, les corps étrangers sont susceptibles de déterminer la suppuration des cellules ethmoïdales.

Le traitement peut être entrepris par les voies naturelles quand la bulle et les cellules ethmoïdales antérieures seules sont atteintes. Pour la bulle, il suffit de traverser le cornet moyen au galvano-cautère et de panser à l'iodoforme ou à l'aristol. Pour les cellules antérieures on curette la cavité suppurante après ablation préalable du cornet moyen. La plus grande prudence est nécessaire pour ne pas pénétrer dans l'orbite ou dans le crâne. Les voies naturelles ne conviennent, en réalité, qu'aux cas légers. Si l'ethmoïde entier est malade, il faut intervenir par la voie orbitaire (incision partant de l'extrémité interne du sourcil pour aboutir au tiers interne du rebord de l'orbite), ou par la voie nasale. Dans ce cas, après avoir incisé les parties molles dans le sillon naso-génien, on sectionne la branche montante et on luxe complètement le nez. On résèque le cornet moyen et on procède au curettage. M. le Prof. Bardenheuer, chirurgien en chef de l'hôpital civil de Cologne, a eu recours a une méthode qui permet d'atteindre tous les sinus sans laisser de trace extérieure d'incision. Il détache à la rugine d'une tubérosité maxillaire, à l'autre toutes les parties molles et renverse le lambeau en arrière. Il procède au curettage des sinus maxillaire et frontal et des cellules ethmoïdales. Cette opération est longue et de l'aveu même de son auteur amène une perte de sang considérable.

Jauquet. — Insiste sur les difficultés du diagnostic et sur les degrés divers que l'on peut observer dans la sinusite ethmoïdale. Il ne faut pas oublier que la syphilis est souvent en cause et que le traitement spécifique est alors surtout indiqué. Si l'ethmoïdite est isolée, il est indiqué de commencer par la voie nasale et au préalable il faut curetter avec soin le méat moyen pour le débarrasser des polypes qui l'encombrent souvent et qui sont une cause importante d'ethmoïdite. L'ablation du cornet moyen doit être faite de préférence à l'anse chaude. Les cellules ethmoïdales ouvertes, on doit procéder à un curettage minutieux. Un opérateur habile ne risquera guère de pénétrer dans l'orbite ou dans le cerveau. On pansera à l'iodoforme, l'aristol ou mieux l'airol. S'il y a récidive, on peut alors avoir recours à des interventions plus énergiques. Un excellent procédé est celui de Chipault qui permet d'atteindre en même temps le sinus frontal. L'opération du curettage doit être minutieuse et patiente. On pourrait aussi opérer par la méthode de Rouge de Lausanne. Cependant, il est des sinu-

sites qui résistent aux traitements les mieux conduits. La bactériologie nous donnera la clé de ces phénomènes.

Discussion.

MM. Goris, Jauquet, Buys, Rousseaux.

Communication.

20. Buys. — **Eruption herpétique du pavillon précédée de phénomènes nerveux considérables.** — L'A. donne l'observation d'une malade, à tare nerveuse manifeste, qui présenta un syndrome méningitique inquiétant. Ces accidents persistèrent jusqu'à l'apparition de vésicules d'herpès sur l'antitragus et le lobule. Il s'agit d'un herpès zoster de l'auriculaire du cervical.

21. Delie. — **Remarque sur les végétations adénoïdes des adultes.** — L'auteur rappelle que les végétations adénoïdes ne sont pas seulement propres à l'enfance. D'anciens adénoïdiens, porteurs de masses adénoïdiennes incomplètement régressées, retirent un grand bénéfice de l'intervention. Quand elles restent développées chez l'adulte, il faut penser à une dégénérescence maligne. Elles peuvent recéler des cellules de nature suspecte. Il faut opérer sans retard et faire un curettage très minutieux du rhinopharynx.

Discussion.

MM. Delstanche, Rousseaux, Jauquet.

22. Delsaux. — **Abcès du vestibule du larynx. Ouverture au bistouri caché. Guérison.** — Il s'agit d'un homme de 62 ans, pris brusquement de dyspnée et de dysphagie. Sur la paroi latérale droite du pharynx on voit une tumeur allongée; la corde vocale droite est entièrement cachée par l'œdème. La température est de 38°-39°. Un examen attentif permit de faire le diagnostic de collection purulente du vestibule du larynx. Deux incisions après anesthésie à la cocaïne donnèrent issue à la collection. Les symptômes diminuèrent rapidement. Les abcès du larynx sans périchondrite sont rares.

23. Delsaux au nom de Delstanche. — **Un cas de pseudo-rhinolithe.** — Le malade, âgé de 57 ans, avait déjà été reconnu porteur d'une rhinolithe en 1888, par M. Delstanche. Des tentatives

d'extraction restèrent infructueuses. Revu neuf ans après. On débarrassa la région des polypes qui l'encombraient et après plusieurs cautérisations, la rhinolithe du volume d'une noix peut être saisie et extraite à l'aide d'une forte pince à pansements. C'est un ostéome de la cloison. Huit jours après on enleva un second fragment osseux qui n'était autre que le cornet inférieur nécrosé par suite de compression exercée sur lui par l'ostéome de la cloison. En examinant la tumeur, on y reconnaît un pédicule. Il reste à sa place une perforation de la cloison.

24. Hennebert et Rousseaux. — **Pyohémie otitique par phlébite du sinus et de la jugulaire. Guérison sans intervention opératoire.** — Après relation de l'observation clinique, les auteurs tirent les conclusions suivantes : le diagnostic des complications otitiques est très difficile au début. Plusieurs de ces complications représentent les étapes successives de l'évolution du processus morbide parti de l'oreille. La pyohémie est presque toujours précédée d'une lésion osseuse ayant provoqué par contiguité une altération de la paroi du sinus. Aux signes de la lésion osseuse succédèrent d'abord les signes de pachyméningite (dure-mère enveloppant le sinus). Celle-ci peut rester circonscrite (abcès périsinusal). Il faut bien séparer la phlébite du sinus de la thrombose. C'est ce qui a imposé une réserve prudente quant à une intervention opératoire. Les interventions exploratrices en chirurgie auriculaire ne sont pas toujours sans danger.

25. Noquet. — **Un cas de déchirure du tympan provoquée par une forte détonation.** — Ces déchirures sont rares. Presque toujours elles sont la conséquence de chutes, de coups sur la joue. Rarement elles succèdent à des détonations. L'auteur en a observé un cas consécutif à l'explosion d'un canon de fusil de chasse. La déchirure avait son siège dans le segment postérieur du tympan. La résorcine n'étant pas supportée, on prescrivit des injections boriquées. La guérison se fit en six semaines complètement. L'acuité auditive était presque normale. Il y a une observation analogue dans le livre de Toynbel.

Discussion.

MM. Boval et Goris.

26. Posthumus-Meyjes. — **Un cas de pneumatocèle du sinus frontal.** — Présente l'observation d'un malade âgé de 18 ans,

probablement syphilitique héréditaire qui fut traité d'abord pour une ethmoïdite chronique purulente droite. Cinq mois plus tard le malade revint, se plaignant de céphalalgie frontale. L'examen fait découvrir une légère tuméfaction au niveau du sinus frontal. Deux mois plus tard la tuméfaction a augmenté. L'éclairage par transparence est négatif. Au cours de l'opération on a trouvé l'os réduit à une mince lamelle papyracée. La muqueuse du sinus est normale. La plaie guérit normalement. Il s'agissait d'un pneumatocèle du sinus frontal par obstruction passagère de son orifice nasal et avec amincissement de la paroi antérieure.

27. Lombard. — **De l'emploi du tour et de la fraise électrique dans les interventions sur la mastoïde et le rocher.** — (A été publié intégralement).

28. E. Labarre. — **Relation d'un cas de polype fibro-muqueux des fosses nasales chez un enfant de 5 ans et demi.** — Les polypes fibro-muqueux des fosses nasales chez les enfants sont rares. Les statistiques récentes en font foi. L'A. cite une observation de tumeur fibro-muqueuse qui nécessite plusieurs interventions. On parvint à extraire les polypes fibrineux qui encombraient le rhinopharynx au moyen du doigt introduit derrière le voile après anesthésie. Il n'y avait aucune déformation de la face ou du nez. Le mode de traitement employé paraît être, dans ce cas, le plus simple et le plus rapide. Lombard.

COLLÈGE DES MÉDECINS DE BARCELONE

Séance du 8 février 1898 (1)

Crous. — **Sinusite maxillaire double et appareil permanent pour le lavage de l'antre d'Highmore.** — Décrit son auto-observation. Il y a environ dix ans, il commença par sentir une sorte de coryza chronique mal défini, puis les symptômes s'exaspèrèrent, et craignant d'être atteint d'une sinusite maxillaire avec toutes les conséquences des sinusites frontale, ethmoïdale et sphénoïdale, tumeurs, caries, etc., il alla immédiatement consulter Botey qui confirma le diagnostic de sinusite maxillaire double.

(1) D'après la *Oto-rino-lar española*, octobre 1898.

Après une série de tentatives inutiles pour s'assurer de l'état de l'antre d'Highmore et rechercher s'il existait une propagation aux cavités voisines, Botey se décida à opérer de la façon suivante : cocaïnisation et destruction au thermo-cautère du tissu gingival du bord inférieur alvéolo-dentaire et au niveau de la seconde molaire absente ; perforation du maxillaire, nettoyage de la cavité, occlusion de la plaie avec une vis d'aluminium pouvant s'enlever à volonté pour les soins successifs et que B. dit avoir inventée. Mais comme l'enlèvement et la remise en place de cette vis fatiguaient beaucoup le malade, un de ses parents, le Dr Casara, eut l'idée de construire un appareil permanent avec lequel on pourrait laver sans gêne et plus vite le sinus.

Il est composé d'un tube cylindro conique de diamètre et hauteur variable, muni d'une spirale double et inverse s'adaptant au dehors à l'os maxillaire, et en dedans d'une autre qu'on enfonce avec un petit bouchon : de cette façon l'appareil est bien fixé. A l'extrémité inférieure du cylindre existe une lame plane circulaire qui est destinée à empêcher l'introduction de l'appareil, et sur les côtés de cette lame deux rainures s'engrenant dans une petite clé servant à faciliter son extraction. L'extrémité supérieure est conique, tronquée au sommet, fine, capillaire avec des trous échelonnés comme les tubes d'écoulement ordinaires.

L'emploi de cet appareil est des plus simple, il n'y a plus qu'à faire des lavages avec des solutions appropriées aux cas, au moyen d'une seringue réunie à un tube de caoutchouc ; on profitera du moment des irrigations pour changer les bouchons. L'appareil du Dr Casara est en argent et offre l'avantage de pouvoir prolonger indéfiniment les lavages sans causer d'irritation et sans aucune aide.

SOCIÉTÉ BERLINOISE DE LARYNGOLOGIE

Séance du 1er avril 1898 (1).

Président : Frænkel.

Secrétaire : A. Rosenberg.

1. Edm. Meyer présente deux femmes, mère et fille, atteintes de lupus. Il soigne depuis longtemps la fille qui porte des cicatrices à la pointe et sur les ailes du nez. La cloison cutanée est détruite,

(1) D'après la *Berliner Klin. Woch.*, 10 octobre 1898.

la lèvre supérieure et les joues sont recouvertes de cicatrices rayonnant de tous côtés. Sur la lèvre supérieure et la joue droite on voit trois petits nodules qui viennent de se former sur la cicatrice. Le nez a été gratté et cautérisé à l'acide lactique. La plaie a bon aspect. Aujourd'hui la mère est venue nous consulter pour un lupus de l'intérieur du nez, de la cloison, du cornet inférieur et de l'épiglotte, dont elle a observé les premiers symptômes il y a deux ans, en même temps que survenaient des troubles laryngés ayant nécessité un traitement local. M. montre les deux malades qui sont intéressantes au point de vue de la contagion, la mère s'étant toujours servie de la même serviette et du même savon que sa fille. C'est certainement cette promiscuité qui a déterminé le lupus chez la mère.

2. Scheier. — **Emploi des rayons Rœntgen pour la physiologie du chant.** — La couleur particulière des sons de chaque instrument n'est déterminée que par le timbre des sons aigus perçus par l'organe auditif, mais il est difficile de se rendre compte des relations existant entre les cordes vocales et l'appareil de l'ouïe. Il est impossible d'examiner, pendant qu'il chante, la bouche de l'imitateur d'instruments présenté par le Prof. Frænkel à la dernière séance, puisque la plupart du temps il ferme la bouche et serre les dents, de sorte qu'on aperçoit à peine l'extrémité de la langue. J'ai soumis cet individu à la radiographie, et on voit tout d'abord que sa langue peut être repliée au milieu, qu'il applique le bourrelet lingual au voile du palais et en même temps imprime des mouvements à la pointe de la langue. Les divers instruments sont imités par la voix de tête. Lors de l'imitation de la plupart des instruments, le voile du palais ne ferme pas le naso-pharynx. Aussi en jouant de la mandoline ou de la harpe, n'émet-il pas des voyelles pures, mais le timbre des voyelles est modifié d'une façon nasale. Quand il imite la mandoline, le voile palatin se soulève peu et tremble légèrement. Avec les rayons X on peut aisément, dans le chant, déterminer la situation de l'épiglotte, du larynx, des cartilages thyroïde et cricoïde.

L'étude des mouvements respiratoires est beaucoup plus compliquée et n'a pas encore donné grand résultat; on a seulement observé l'inspiration et l'expiration et le passage de la contracture à l'immobilité. On voit les divers mouvements des poumons selon le type respiratoire (respiration diaphragmatique, sous-clavière, etc.). Dans la respiration diaphragmatique, le diaphragme descend bien plus bas que dans le type costal. Si, au début de l'ex-

piration, on émet un son qu'on laisse expirer lentement, on voit que le diaphragme se retire petit à petit vers le haut. Ainsi, le diaphragme ne descend pas aussi bas pendant l'inspiration, et lors de l'expiration lente on voit sur l'écran, que celle-ci s'effectue plus vite et irrégulièrement dans la cavité thoracique. Le son étant plus ferme, régulier et durable par la respiration diaphragmatique que par toute autre, c'est ce type qu'on adoptera dans le chant.

3. A. Rosenberg. — **Les rayons X au service des laryngologistes** (Publié *in extenso* dans l'*Archiv. für Laryngol.*, viii, 1898.)

Discussion.

Scheier. — Les opinions sont encore très variables au sujet de la position du voile du palais pendant qu'on parle, et de l'épiglotte quand on chante. Si on fait chanter un individu tandis qu'on lui introduit un miroir laryngoscopique et qu'il tire la langue, sa voix ne sera pas naturelle. Depuis dix-huit mois je fais des recherches sur la déglutition. On observe bien les mouvements du voile du palais chez les adultes dont le pharynx nasal est large et les muscles du cou pas trop développés. Les mouvements de la langue sont faciles à observer chez les personnes auxquelles manquent quelques molaires, on voit encore mieux le voile du palais quand on y applique la pâte dite de Schleich, très adhérente, préparée à la peptone et au bismuth. Les rayons Rœntgen complètent les anciennes méthodes d'examen, mais on en est encore au début. Quant à l'ossification du cartilage laryngien, les dessins de Chiewitz, exécutés d'après des pièces sèches, concordent à peu près entièrement avec les images objectives obtenues par la radiographie. Ce dernier procédé simplifie beaucoup la chose puisqu'il évite l'extraction du larynx et une longue préparation. On distingue à merveille, sur les skiagrammes, la fine structure du tissu osseux et des trabécules osseux. On peut étudier aussi, sur le vivant, l'ossification qui se dessine sur l'écran.

Quant à la valeur des rayons X pour le diagnostic des tumeurs intra-thoraciques, il est fort important que les résultats de la radiographie aient été confirmés à l'autopsie. Je citerai l'observation d'un malade qui me fut adressé pour des troubles de la déglutition. C'était un homme de 56 ans qui, depuis plusieurs mois, ne pouvait plus ingérer d'aliments solides. Amaigrissement prononcé. Par l'éclairage, on vit une ombre dépassant le sternum des deux côtés et pulsatile, on diagnostiqua, par les rayons X, un anévrisme

de l'aorte qu'on n'avait pu reconnaître ni à l'auscultation ni à la percussion.

L'iodure de potassium et la digitale eurent un effet bienfaisant sur l'affection, mais je ne pus m'expliquer l'origine aortique des troubles de la déglutition. Aussi le Dr Albu introduisit avec beaucoup de précaution une sonde dans l'œsophage, et trouva un rétrécissement œsophagien près du cardia. Quand le malade succomba au bout de quelques mois, on fut étonné, à l'autopsie, de ne pas trouver trace d'anévrisme. Ni dilatation, ni calcification de l'aorte qui, de même que le cœur, était normale. Mais on voyait à la portion inférieure de l'œsophage une tumeur carcinomateuse et un léger rétrécissement œsophagien au voisinage du cardia. Ce cas prouve qu'il ne faut pas toujours diagnostiquer un anévrisme aortique d'après la radiographie seule.

Rosenberg dit que Chiari a fait la même erreur que Scheier, au sujet d'un anévrisme de l'aorte, mais qu'il ne faut pas en conclure à l'inefficacité des rayons Rœntgen qui rendent de grands services dans certains cas.

Séance du 6 mai 1898 (1).

Président : B. Fraenkel.

Secrétaire : A. Rosenberg.

1. Gluck. — **Plastique de l'œsophage, du pharynx et du larynx.** — Sur vingt-six malades atteints de tumeurs laryngées, G. n'a pratiqué que quatre trachéotomies. Parmi les 22 autres cas, 15 ont guéri par l'opération radicale; sur la dernière série de quatorze malades on a obtenu treize guérisons et vu un cas de mort au douzième jour par intoxication iodoformique chez un vieillard de 70 ans. Les observations ont été recueillies de 1890 à 1898. Aucun des quinze opérés, dont douze sont encore vivants, n'a eu de récidive, et parmi eux se trouvaient deux diabétiques. Une technique subtile, un traitement consécutif bien fait et en premier lieu la résection prophylactique de la trachée assurent le succès. Dans les résections bilatérales du pharynx, de l'œsophage et du larynx, G. a suturé définitivement le moignon trachéal à la peau, les malades ne portent pas de canule puisque le danger d'un rétrécissement de l'orifice trachéal est écarté.

(1) D'après la *Berliner klin. Woch*, 17 octobre 1898.

Par un procédé de plastique cutanée avec double lambeau, G. a fait de la plastique œsophagienne et pharyngée, à la suite de laquelle les malades avalent comme les gens bien portants et vivent sans canule ni obturateur.

Dans la laryngectomie unilatérale, G. recommande d'implanter, aussitôt après l'opération, un lambeau cutané pédiculé du cou dans la plaie et de le suturer aux parois, afin de fermer les voies aériennes du côté du pharynx; on évite ainsi la sténose cicatricielle de l'orifice laryngé restant.

Après la guérison on peut rétablir la communication avec le pharynx, de même que par une opération d'obstruction on peut recouvrir la fissure laryngée par un lambeau cutané pédiculé, réuni à l'épiderme du côté de l'orifice laryngien. Cette méthode de plastique laryngée s'adapte mieux à la laryngectomie totale, mais on peut aussi l'employer dans les sténoses, la syphilis, la tuberculose et les papillomes bénins, en apportant beaucoup de soin dans les indications, Schimmelbusch, Kœnig senior et junior, Küster, ont appris à refermer la trachée, soit par la plastique osseuse et cartilagineuse, soit par la résection transversale et la suture circulaire de la trachée ; G. démontre son procédé de laryngoplastique sur des pièces, des planches et un malade affecté de tuberculose ulcéreuse oblitérante du larynx et de l'épiglotte, auquel on avait extirpé l'épiglotte et le larynx et le cartilage cricoïde jusqu'à l'échafaudage cartilagineux cervical, et qui portait au début du traitement une canule trachéale. Ce malade est débarrassé de sa tuberculose laryngée, le revêtement cutané est intact jusqu'au pharynx et à la base de la langue, le malade respire par les voies naturelles et espère parler à voix haute.

Suivant les cas, on décide s'il faut suturer la fissure laryngienne par une occlusion définitive, ou s'il faut donner la préférence à une petite ventilation prothétique, obstruant l'ouverture pour faciliter l'élocution.

La rhinoplastique avec lambeau cutané double a également fourni de bons résultats. Pour les méthodes cosmétiques de plastique cutanée, on aura recours à ce nouveau procédé s'employant pour remédier aux anomalies des cavités revêtues de muqueuse, telles que le nez, le pharynx, l'œsophage, le larynx après qu'on en a excisé les parties malades, ainsi que le pratique Bardenheuer après la résection du maxillaire supérieur. De cette manière, la plastique cutanée entrerait dans une nouvelle phase de perfectionnement et de développement.

Discussion.

B. Fraenkel constate aujourd'hui, pour la première fois, les résultats de cette opération ; mais d'après sa propre expérience, F. dit que la suture de la trachée au revêtement cutané externe donne les meilleurs résultats pour l'extirpation totale du larynx. Il croit même que dans les résections unilatérales ou partielles du larynx, il vaudrait mieux recourir à cette méthode, en particulier dans les cas où il faut enlever le pli ary-épiglottique, afin d'empêcher les troubles de la déglutition. On surmonte ainsi le principal inconvénient de cette intervention qui est la pneumonie de déglutition. Ultérieurement, lorsque le larynx est cicatrisé, on peut réunir les deux extrémités de la trachée par des sutures, en ayant soin de prévenir les malades d'avance, car il leur est toujours désagréable d'attendre après une opération dont ils n'entendent plus parler.

2. Treitel rapporte l'observation d'un homme de 27 ans, qui vint le consulter en septembre 1897 pour de la raucité due à la présence d'une petite *tumeur* bosselée, siégeant sur et au-dessous du tiers antérieur de la corde vocale droite. Le malade dit avoir déjà été opéré à la Clinique Royale des maladies de la gorge, en janvier et en mars. Extraction de la tumeur qui fut reconnue microscopiquement et macroscopiquement pour du *papillome*. Au cours des semaines suivantes on observa l'éclosion de nouveaux papillomes sur les ventricules et à la surface inférieure de l'épiglotte. Certains se formaient en moins de dix jours. Le caractère infectieux et la récidive rappellent certaines verrues cutanées. Ces papillomes peuvent atteindre des dimensions mettant la vie en danger ; Gottstein dut, dans un cas, pratiquer la trachéotomie.

Discussion.

B. Fraenkel. Assez souvent on voit les papillomes du larynx récidiver à d'autres places ; la facilité de la récidive est bien connue. Je possède dans ma collection un cas que j'ai opéré fréquemment ; au début, les papillomes siégeaient sur les cordes vocales, plus tard, ils atteignirent l'épiglotte sur diverses parties ; ils siégeaient alternativement à droite et à gauche, aussi faut-il admettre l'existence d'une diathèse donnant lieu à l'apparition de papillomes.

3. A. Alexander. — **Brûlure du pharynx** par des substances mé-

dicamenteuses et surtout par les gouttes de Noortwyck, cas analogue à celui que Kuttner décrivit à la séance du 17 avril 1896. — Il y a deux mois, un fils de la malade, âgé de 8 ans, tomba malade de diphthérie ; puis huit jours plus tard un autre enfant âgé de 3 ans 1/2. Tous deux furent portés à l'hôpital. Au bout de quatorze jours, quand le plus jeune fils quitta l'hôpital, la mère fut prise de maux de gorge, le médecin traitant diagnostiqua la diphthérie. Les symptômes étaient des maux de gorge, des douleurs dans les jambes, pas de fièvre. La malade garda le lit deux jours. En trois semaines l'exsudat de la gorge disparut, mais il a reparu. Une fille de la malade, âgée de 6 ans, fut atteinte de la diphthérie dix jours après sa mère et transportée à l'hôpital. Maintenant tous les enfants sont guéris.

La malade a fait tout son possible pour se débarrasser de son exsudat. Elle se gargarise tous les jours pendant une heure avec une cuillerée à thé de gouttes de Noortwyck mélangées à du chlorure de chaux (une cuillerée à thé pour un verre d'eau) et de la créoline (12 gouttes par verre d'eau) et emploie un médicament ordonné par son médecin, qui est si fort qu'elle se borne à employer la moitié de la dose prescrite, craignant de se faire du mal.

La malade avale avec difficulté, la muqueuse buccale et pharyngée est très rouge, on remarque des dépôts sur les amygdales, le bord libre de la voûte palatine et le voile du palais. Quand on enlève les dépôts, la muqueuse sous-jacente se met à saigner. C'est donc l'aspect de la pharyngite exsudative. Par les cultures on n'a pas obtenu de bacilles diphthériques.

4. Kuttner et Katzenstein. — **Sur l'étude de la paralysie des crico-aryténoïdiens postérieurs.** — Comme autrefois Wagner et Réthi, récemment Grossmann s'est élevé contre la théorie de Semon. A propos de la paralysie récurrentielle, Semon distingue trois phases :

1. Absence de paralysie crico-aryténoïdienne postérieure ; les cordes vocales sont écartées d'environ 2 millimètres de la ligne médiane ; lors de la phonation et d'une expiration marquée, les cordes vocales se meuvent jusqu'à la ligne médiane pour retomber ensuite dans la position adductrice.

2. Paralysie récurrentielle avec contracture secondaire des antagonistes (position médiane).

3. Paralysie de tous les muscles actionnés par le récurrent (position cadavérique).

Voici, en regard, les conclusions de Grossmann :

1° G. reconnaît la position classique des crico-aryténoïdiens postérieurs, mais conteste qu'on l'observe isolément, bien que Semon en ait réuni 22 cas dans la littérature, auxquels s'ajoutent trois nouvelles observations de Kuttner.

2° L'auteur a vu la paralysie récurrentielle avec conservation de la fonction du muscle crico-thyroïdien (position d'adduction).

3° Paralysie récurrentielle totale, avec suspension de la fonction du muscle crico-thyroïdien (position cadavérique).

Grossmann appuie ses conclusions sur des recherches effectuées ainsi qu'il suit : section des récurrents, puis position d'adduction, suivie des deux nerfs laryngés supérieurs et de dilatation de la glotte. Pas de position d'équilibre après la section des récurrents, mais position d'adduction, la dilatation se produisant après la section supérieure, il est faux, d'après G., que la position médiane provienne d'une action musculaire du récurrent. La largeur de la glotte a été mesurée par Grossmann et par nous, avec le laryngomètre d'Exner construit d'après le modèle de l'ophthalmomètre d'Helmholtz.

Recherches de Grossmann :

Ecartement normal de la glotte	section du récurrent droit	du récurrent gauche	des deux récurrents supérieurs
< 4,5 mm.	3,0	1,3	1,8
< 4,5 »	3,0	1,5	2,2

Nos expériences : mensuration de la glotte avec le laryngomètre et le tube (*fernrohr* de Musehold. Résultats de deux expériences.

Ecartement de la glotte	section des deux récurrents	du droit supérieur	du gauche supérieur
5,3	2,1	3,0	3,3
< 5,5	3,4	3,7	4,4

A la suite de la section des récurrents, Grossmann obtint un écartement glottique de 1,2 à 1,5 dans 8 cas sur 10, nous avons eu comme rétrécissement minimum 2,1 dans 2 cas sur 20.

G. conclut que le muscle crico-thyroïdien est un adducteur. Après les publications de Réthi et Wagner sur l'action adductrice du crico-tyroïdien, Semon, Onodi, v. Mehring, Zuntz et Katzenstein ont démontré que le crico-thyroïdien était le tenseur des cordes vocales. Ainsi G. ne nous apporte aucun fait nouveau. Nous avons étudié l'action du crico-thyroïdien sur des animaux vivants et sur

des pièces et nous avons été frappés de l'action des muscles sous l'influence de l'excitation par le courant faradique. L'excitation des deux muscles crico-thyroïdiens donne lieu au rapprochement de l'arc antérieur du cartilage cricoïde vers le cartilage thyroïde : la pa tie postérieure du premier va en arrière et en bas, et ce mouvement est suivi par les aryténoïdes et les cordes vocales ; ainsi ces dernières se tendent. Cette tension est associée à un rétrécissement qui s'accentue encore par la participation passive des thyro-aryténoïdiens interne et externe. Ainsi le crico-thyroïdien est tenseur (avec rétrécissement de la glotte) mais non adducteur.

Plus loin Grossmann dit obtenir, après la section bilatérale des récurrents, l'image de la position médiane clinique ou d'adduction. Cela n'est pas, car :

1° Après la section bilatérale des récurrents, nous avons obtenu, comme Grabower, des écartements de la glotte allant jusqu'à 3 millimètres (deux fois 2,1).

2° Les animaux auxquels on a fait subir la section bilatérale des récurrents ont un autre aspect que les malades atteints de paralysie crico-arythénoïdienne bilatérale ; ils n'ont pas de dyspnée, tandis que l'homme est sujet à des accès dyspnéiques qui le mènent au tombeau s'il n'est soigné.

3° L'adduction consécutive à la section des récurrents cesse au bout de quelques jours, tandis que la position médiane, observée au cours de la paralysie crico-aryténoïdienne postérieure bilatérale, dure des années.

La loi de Semon s'appuie sur des observations cliniques ; souvent l'examen anatomo-pathologique a révélé (lorsqu'au point de vue clinique on avait observé la position médiane) qu'en cas de dégénérescence des crico-aryténoïdiens postérieurs, tous les autres muscles étaient normaux ou peu s'en faut.

CONGRÈS HISPANO-PORTUGAIS DE CHIRURGIE

Séance du 20 avril 1898 (1).

1. Mas (de Murcie). — **Extirpation totale de la langue.** — L'auteur commence par passer brièvement en revue les procédés opératoires employés pour extirper la langue. L'extirpation par-

(1) D'après la *Gac. med. de Granada*, 31 juillet 1898.

tielle et totale, par la ligature, le cautère et les instruments tranchants, soit par la bouche, soit par la jugulaire ou la sous-maxillaire. On connaît au moins quarante modes d'opération.

Quant à la voie à employer pour l'ablation de la langue, elle dépend du volume du néoplasme, du point d'implantation et de la nature du mal. Si la tumeur est bénigne, petite, implantée sur la pointe ou sur les bords intérieurs, on fera l'extirpation partielle par la voie naturelle. Lorque le néoplasme bénin est étendu, siège au centre de la langue ou sur ses bords postérieurs, on aura recours à l'extirpation partielle. Pour les tumeurs de la base, on fera l'extirpation totale.

En cas de tumeurs malignes, on fera toujours l'extirpation totale, quel que soit le siège et le volume de la tumeur, afin d'éviter les récidives.

Les accidents à redouter pendant et après l'intervention, sont l'hémorrhagie, l'asphyxie et l'infection.

C'est en se servant de la curette qu'on évite le plus facilement l'hémorrhagie, soit primitive, soit secondaire; on peut la prévenir par la ligature des linguales avant l'opération.

L'asphyxie peut survenir dans toutes les opérations sur la bouche, le nez et le pharynx, effectuées sous l'anesthésie. Par la position de Rose, on pare à cet inconvénient.

Dans les cas d'ablation de la langue, l'infection revêt surtout la forme d'une pneumonie infectieuse de déglutition ; on la préviendra par une asepsie soigneuse et la suture dans les extirpations partielles.

Mas procède aussi à l'extirpation de la langue.

Asepsie. Anesthésie au chloroforme : 1° Trachéotomie qui évite l'asphyxie et la pneumonie infectieuse et permet de soigner la bouche et le pharynx ; 2° Ligature des linguales prévenant l'hémorrhagie, et au besoin ablation des glandes sous-maxillaires si elles sont affectées ; 3° Incision partant du milieu de la lèvre et coupant tous les tissus mous jusqu'au plancher de la bouche ; 4° Ostéotomie de la symphise du maxillaire ; 5° Isolement de la langue du plancher de la bouche et section transversale de la membrane unissant sa base à l'os hyoïde. Alors, on peut extirper facilement en pleine lumière les glandules sublinguales, la portion du plancher buccal ou du maxillaire intéressés par le néoplasme ; 6° Suture de l'os, du périoste et des parties molles des trois plaies.

Le traitement consiste à bourrer de gaze iodoformée le plancher de la bouche et l'entrée du pharynx, jusqu'au bord alvéolaire inférieur.

Conclusions. — Etant donnée la sûreté de la récidive de l'épithélioma de la langue, on ne pratiquera pas d'opérations partielles, seule l'ablation totale peut quelquefois garantir contre une récidive.

Les statistiques enregistrent une survie de cinquante-trois semaines pour les cancers de la langue, mais il faudra toujours intervenir malgré la crainte de la récidive.

Pour toutes les interventions chirurgicales sur la langue, on emploiera exclusivement les instruments tranchants.

2. F. R. Serrano (de Madrid). — **Extirpation partielle de la langue.** — Dans les extirpations partielles de la langue et surtout dans les cas où l'extension du néoplasme est délimitée du reste de l'organe et, naturellement, exempte de manifestations ganglionnaires, S. conseille de limiter la portion à enlever au moyen de deux grandes pinces de Richelot ou de Spencer à courbe latérale, placées de manière que leurs extrémités aiguës se rencontrent, puis on passe des points de suture à peu de distance et en arrière des pinces, de façon que les points de perforation se correspondent ; les anses ainsi formées en dessous de la langue, se réunissent toutes au moyen d'une pince de Péan en dehors de la bouche et sous le menton (excepté le point postérieur extrême qui sert à tirer la langue), les extrémités de ces fils sortant de la face dorsale de la langue se réunissent par des pinces de Péan qui pendent des deux côtés de la face puis on sectionne l'organe un peu en avant des pinces.

3. Llorente (de Madrid). — **L'intubation du larynx est l'opération de choix dans l'immense généralité des cas où on employait la trachéotomie, non seulement dans les hôpitaux, mais dans la clientèle.** — L. conclut que l'intubation est préférable à la trachéotomie, tant à l'hôpital qu'à domicile ; les familles l'acceptent plus aisément ; elle donne lieu à moins de complications ; elle peut être pratiquée avec l'aide d'un membre de la famille ; chez les adultes, elle peut servir à combattre l'œdème et la sténose de la glotte ; enfin, on aura recours au tubage dans tous les cas aigus et curables, réservant la trachéotomie pour les cas incurables, tels que les cancers laryngiens inopérables.

Gomez Ferrer (Valence) dit qu'il faut toujours être prêt à trachéotomiser après l'intubation, surtout quand de fausses membranes obstruent le tube. Dans les paralysies crico-aryténoïdiennes postérieures, l'asphyxie survient lorsqu'on enlève le tube au bout

de trois ou quatre jours et il faut alors ouvrir la trachée. La syncope et le shock sont des accidents observés au cours du tubage.

Sagarra (Valladolid) voit une difficulté à la généralisation de l'intubation, c'est la facilité d'obstruction du tube et la nécessité de maintenir une personne de garde dans la clientèle. Depuis l'introduction de la sérothérapie, S. a trachéotomisé six malades et n'en a perdu aucun.

Forns trouve le Dr Llorente passionné pour le tubage puisqu'il a fait la trachéotomie seulement dans 5 % des cas. Pour lui, il ne redoute pas cette opération. L'inconvénient du tubage est d'avoir constamment une garde, puisque si, dans une quinte de toux, le malade rejette son tube, il peut mourir asphyxié, ainsi que cela est arrivé à Madrid, quatre ou cinq fois à un partisan acharné du tubage.

Llorente ne se sert pas de gros tubes parce qu'ils pourraient pénétrer dans la trachée et entraver l'expulsion des fausses membranes et qu'ils sont plus malaisés à extraire que les courts qu'on retire en appuyant sur le larynx. Sur deux cents intubations, il n'a pas fait plus de six trachéotomies.

4. Sagarra (Valladolid). — **Modification apportée à la laryngo-fissure.** — Enfant qui, en inspirant profondément, s'introduisit une feuille de chêne dans le larynx. Quand elle vint consulter, on ne put l'examiner au laryngoscope en raison de l'asphyxie. Le corps étranger ne pouvant être retrouvé avec le doigt, il fallut recourir à la trachéotomie suivie de laryngo-fissure.

L'opération consiste à chloroformer d'abord; inciser depuis le bord supérieur du cartilage thyroïde jusqu'à la fourchette du sternum ; incision des trois premiers cartilages trachéaux; introduction d'une canule environnée de gaze pour qu'il ne pénètre pas de sang dans les voies aériennes inférieures; séparation avec deux pinces des bords de la plaie trachéale; ouverture du larynx de bas en haut qui permit d'extraire la feuille de chêne qui s'était enfoncée en partie dans le ventricule de Morgagni, couvrant aussi la corde vocale correspondante.

Cisneros croit qu'on obtiendrait le même résultat en faisant l'incision du haut en bas.

SOCIÉTÉ NÉERLANDAISE DE LARYNGOLOGIE, RHINOLOGIE ET OTOLOGIE.

6e réunion annuelle tenue à la Haye, le 22 mai 1898 (1).

Ont été réélus : GUYE, *Président* ; MOLL, *trésorier* ; BURGER, *secrétaire.*

1. W. P. MEYJES (Amsterdam). — **Sur l'étiologie de quelques névroses nasales réflexes.** — Lorsqu'au cours de l'asthme nasal on retire des polypes et qu'on tamponne solidement les fosses nasales, on voit souvent subsister la gêne de la respiration nasale. Il est assez fréquent de voir, lors du traitement interne de la cloison et des cornets, l'asthme disparaitre sitôt après l'ablation d'une épine, tandis qu'au contraire il augmente si on commence par cautériser le cornet. Un malade atteint d'ethmoïdite coupait son accès en se bourrant le nez d'ouate. M. croit que le réflexe est provoqué par le passage du courant aérien sur les parties hypersensibles. C'est dans l'asthme et la rhinite vaso-motrice qu'on observe les altérations les plus remarquables du cornet inférieur. La disparition de ces altérations ne suffit pas toujours à guérir l'affection réflexe. La portion antérieure du cornet moyen et la cloison sont les points d'élection des réflexes du nez. M. a également observé dans le vertige de Ménière de fréquentes atténuations de la maladie à la suite du traitement de ces régions. Il cite le cas d'une dame qui depuis vingt ans avait des gouttes s'écoulant du nez, (*Tropf nase*), la cautérisation du cornet inférieur hypertrophié échoua, tandis que la cautérisation d'une légère tuméfaction œdémateuse de la partie antérieure du cornet moyen amena une guérison durable. Souvent l'apparition de petits polypes donne lieu à des récidives d'asthme nasal.

Discussion

ZWAARDEMAKER dit que les points d'irritation cités par l'auteur sont ceux que Fliess assigne comme point de départ à beaucoup de troubles génitaux. Il a été frappé que M. ait examiné ces régions comme portion latérale des centres respiratoires circulaires.

(1) D'après le compte-rendu de Burger, *Monast. f. Ohrenh.* septembre 1898.

P. Meyjès a pu contrôler plusieurs fois les assertions de Fliess. C'est surtout le grattage de ces parties qui engendre le réflexe.

Zwaardemaker ne se représente pas le grattage des hypertrophies non pédiculées.

Moll attire l'attention sur les réflexes produits assez fréquemment par les synéchies et où il n'est pas question de grattage.

Braat recommande de ne pas négliger le traitement général en soignant les névroses réflexes. On préconisera l'hydrothérapie, la gymnastique de chambre, de tenir les pieds chauds, etc.

Van der Heide rapporte un cas d'hypertrophie bilatérale de la cloison, dans lequel le toucher du côté gauche avec la sonde provoquait de violents maux de tête, tandis qu'on n'observait rien à droite. D'aucun côté il n'existait de contact entre la cloison et la conque.

Pel s'associe aux idées de Braat. Il insiste sur la disposition nerveuse locale et est d'avis de ne pas trop insister sur le côté mécanique de la question.

2. A. C. H. Moll (Arnheim). — **Sur la tuberculose nasale.** — Deux observations : 1° Femme de 30 ans affectée d'obstruction. La narine droite est remplie par une tumeur rouge, lisse, provenant de la partie postérieure de la cloison cartilagineuse. Petite ulcération à gauche. Après l'ablation de la tumeur avec le serre-nœud, on vit une perforation de la cloison dont les bords furent traités au phénol sulfo-riciné. Au microscope, stroma très riche en cellules avec nombreuses cellules géantes tuberculeuses.

2° Il y a quatre ans, M. soigna une femme dont la fosse nasale gauche était bouchée par une masse granuleuse partant du cornet inférieur et donnant l'impression d'un cancer. Ablation à la curette sous anesthésie et cautérisation galvanique. Diagnostic microscopique du Prof. Siegenbeek van Heukelom. Tuberculose. Guérison prompte. Le médecin de la malade a raconté que dans ces derniers temps elle avait été reprise de quelques troubles du côté du nez mais sans récidive, ce qui est rare dans les tuberculômes.

Discussion

Cohen Tervaert a traité trois cas de tuberculose isolée de la muqueuse nasale ; l'un de granulations toujours récidivantes de la cloison guérit par le curettage et la cautérisation ; un cas de tuberculôme vrai avec perforation du septum, et un cas de perforation de la cloison cartilagineuse. On fit disparaître les granulations

par l'électrolyse et on obtint la cicatrisation. Que pense Moll du phénol sulfo-riciné ? L'auteur l'a employé dans un cas de tuberculose laryngée, où il a provoqué une excitation extraordinaire de la muqueuse.

Moll et Sasse n'ont eu aucun accident en employant ce produit à condition qu'il fût bien préparé.

Braat dit que les résultats sont très variables. Chez un malade il se sert d'une solution sans cocaïne à 40 °/o, tandis qu'un autre malade se ressentit pendant trois jours de cette thérapeutique.

Huysman a vu une tuberculose nasale se développer chez une dame de 60 ans qui venait de soigner un phthisique.

3. H. Zwaardemaker (Utrecht). — **Méthodes et nouvelles théories de phonétique expérimentale.** — On peut analyser de deux façons la voix parlée : par l'acoustique et par l'articulation. Ici Z. s'occupe de l'analyse de l'articulation. La méthode primitive d'enregistrement de l'école de Marey opérait par l'application de petits leviers sur les dents, les lèvres et la langue. Ainsi la parole n'est plus naturelle. Z. a modifié ce procédé de façon que la voix ne change pas. On enregistre : 1° Les mouvements du maxillaire inférieur, soit par le conduit auditif, soit plutôt par le changement de place d'une mentonnière attachée à un ruban enserrant la tête ; 2° les mouvements des lèvres, à l'aide d'un coussin à air cylindrique appendu à un spéculum nasal ; 3° la tension du plancher de la bouche dans la ligne médiane. De cette façon on obtient, reproduits sur le kymographe : *a.* l'ouverture maxillaire, importante pour l'étude des voyelles ; *b.* l'occlusion et l'explosion des labiales ; *c.* l'explosion des dentales ; *d.* l'occlusion et l'explosion des gutturales. Ces dernières, ainsi que le son R. dans les courbes, sont caractérisées par l'affaissement brusque de la moitié antérieure du plancher nasal.

Z. montre de nombreuses courbes. La courbe des mouvements du maxillaire montrant la place des voyelles sert à l'orientation. La seconde courbe reproduit les labiales, la troisième, les dentales, gutturales et liquides. Au point de vue pathologique, il est intéressant que les voyelles et les consonnes sur lesquelles on insiste un certain temps présentent un tremblement particulier. Celui-ci représente un bégaiement physiologique devenant pathologique lorsqu'on respire pendant l'interruption.

4. H. Burger (Amsterdam). — **Photographies Rœntgen.** — B. montre une série de photographies Rœntgen adressées à la société par

M. Scheier, de Berlin. On y reconnaît facilement les corps étrangers des sinus du nez. On voit sur les photographies du larynx que l'ossification du cartilage se produit bien plus tôt qu'on ne le croyait. B. a dit (*Med. Tydsch.* v. Geneesk, 1897, 1) en analysant l'article de Scheier que la radiographie servirait à démontrer aux incrédules la possibilité de sonder le sinus frontal. Très souvent B. a employé le sondage dans un but thérapeutique et a guéri par des lavages les suppurations du sinus frontal. Dans un cas d'ouverture externe, pratiquée à la Clinique de Rotgans, il a fait les lavages à travers une canule insérée dans le conduit naso frontal, de manière que l'eau s'écoula en grande quantité. Sur une photographie, Scheier a représenté la sonde dans le sinus (voir *Wiener med. Presse*, nº 1), 1898).

Cette méthode est également utile pour la physiologie de la parole, pour les mouvements du palais en particulier. Zwaardemaker et Kraft y ont eu recours (*Med. Tyjds.* voor Geneesk, 1898, p 79). A propos du travail où il dit qu'en prononçant les m, n, ng, le palais demeure presque immobile, pendant en arrière et que c'est non le nez mais le naso-pharynx qui est la véritable cause de résonnance, B. demande à Zwaardemaker si le palais repose sur la langue ou si la voie buccale demeure libre. Il considère la cavité buccale comme l'espace réservé aux résonnantes. Lors de l'émission de la lettre *m* on sent distinctement le tremblement des lèvres. La différence entre les m, n et ng ne peut provenir que de la forme de la cavité buccale.

Discussion

Zwaardemaker est d'accord avec Burger. Sans aucun doute la résonnance de la cavité buccale joue un rôle important. Dans son travail, d'après les recherches de Sänger, il s'occupe surtout de la valeur du nez et du pharynx nasal. Ce dernier attache une grande importance aux résonnantes qui souffrent beaucoup de l'existence de végétations adénoïdes.

5. J. H. Reintjes (Nimègue). — A. **Présentation d'un cas de glandule thyroïdienne de la base de la langue.** — Malade de vingt-cinq ans, parlant depuis son enfance comme s'il avait une boulette dans la bouche. Il y a trois ans, il rendit du sang, ce qui s'est souvent renouvelé depuis, surtout à la suite d'excès alcooliques. En septembre 1897, violente hémorrhagie. Au mois de décembre on trouva une tumeur de la langue. C'est une tumeur brun foncé, élastique, lisse recouverte de gros vaisseaux, occupant toute la

largeur de la base de la langue, débutant derrièrre la papille circumvallatæ et n'arrivant pas tout à fait à la vallécule. Les hémorrhagies décidèrent à intervenir ; la base de la tumeur était trop large pour le serre-nœud ; six séances d'électrolyse n'eurent aucun effet. Admission à l'hôpital Wilhelmine. Diagnostic : glande de la racine de la langue. On ne voyait pas de glande thyroïde à l'endroit normal. Opération le 29 mars par le Dr Kolff: Anesthésie, trachéotomie, canule de Trendelenburg, tamponnement du larynx. En attirant la langue en avant et en fendant temporairement la voûte palatine antérieure, on attira suffisamment la tumeur en avant, la capsule forte fut incisée à la base horizontale et la tumeur excisée sans trop saigner, suture de la voûte palatine. Guérison normale, mais on observe des troubles qui font craindre un début de myxœdème. Au microscope, le prof. Siegenbeck van Heukelom a reconnu que la tumeur était formée par du tissu de glande thyroïde.

Discussion

Van Selms a vu l'an dernier une femme affectée d'une tumeur de la base de la langue s'étant développée à la suite d'une strumectomie.

Zwaardemaker n'est pas surpris de l'absence de glande thyroïde à sa place habituelle.

Ten Sirthoff explique par des données de développement la possibilité d'une glande thyroïde accessoire à la racine de la langue.

Reintjes est étonné de l'apparition du myxœdème chez son malade. Son visage est légèrement bouffi ; il a des douleurs dans le dos et se fatigue vite ; perte de l'appétit.

B. **Extraction d'un sarcome du repli ary-épiglottique.** — Malade déjà présenté il y a trois ans par Reintjès et ayant subi le 12 novembre 1894 la pharyngotomie sous-hyoïdienne pour l'excision d'un sarcome du repli ary-épiglottique droit. Les premières années on ne remarqua rien d'anormal du côté opéré. L'an dernier la moitié droite du larynx se paralysa progressivement. Actuellement le repli est très épaissi. La tuméfaction d'une dureté cartilagineuse recouvre le sinus pyriforme et une partie de l'orifice laryngien.

C. **Papillome de l'amygdale et polype des choanes.** — R. montre une tumeur papillomateuse exceptionnellement grosse de l'amygdale gauche comprimant la luette à droite et le voile du palais en haut, enlevée totalement à l'anse galvanique et un polype mu-

queux géant, partant de la portion postérieure du cornet moyen droit, soudé aux parois du pharynx nasal qu'il remplissait complètement et abaissant le voile du palais. Après détachement des parois naso-pharyngiennes on fit l'amputation à l'aide du serre-nœud introduit par le nez.

6. W. P. Meyjes. — **Dent dans le nez.** — La dent est enclavée solidement dans le plancher nasal, à 2 centimètres derrière l'orifice. du nez. On remarque que le malade a toutes ses dents.

Discussion

Van Anrooy a également observé une dent nasale avec intégrité de la denture.

Fackeldey a extrait du nez avec une scie dentaire une dent qni manquait à sa place normale.

B. **Présentation de neuf malades ayant subi l'opération radicale de l'oreille.** — M. a observé constamment comme signe de la carie de l'oreille moyenne un anneau de petits poils noirs à l'orifice externe de l'oreille.

Il opère de préférence par le procédé de Stacke, de l'intérieur à l'extérieur. Il choisit la direction opposée quand il y a la complication de fistules externes ou bien qu'existent dans la cavité tympanique des tumeurs granuleuses pouvant donner lieu à des hémorrhagies. Une fois la paroi cutanée postérieure du conduit auditif détachée, il la rabat et la fait arriver au dehors, à travers l'orifice auriculaire externe. Après l'opération, l'auteur suture complètement la plaie rétro-auriculaire. Au bout de huit jours on peut enlever le grand pansement lorsque la plaie est réunie par première intention et la remplacer par un petit bandage auriculaire. Dans le cholestéatome, M. maintient l'ouverture rétro-auriculaire, il enraye la sécrétion par des insufflations de poudres ; au début il se servait avec avantage d'acide borique pulvérisé. M. présente un malade chez lequel, dès le premier changement de pansement, Zaalberg a insufflé régulièrement de l'acide borique mêlé d'aristol. Les granulations ont notablement régressé, et. au bout de quatre semaines, la cavité a un excellent aspect. Dans un cas d'évidement de la caisse, l'étrier fut retiré sans accident. En général, M. a observé l'accroissement de l'acuité auditive, s'élevant à plusieurs mètres pour le chuchottement. On ne connaît pas encore de moyen sûr pour fermer l'orifice tubaire ; mais dans certains cas, M. a obtenu l'occlusion par des cautérisations répétées.

Discussion

Burger signale la rapidité de l'épidermisation dans les cas traités par l'aristol. Il n'est pas satisfait de l'ouverture permanente à laquelle il a eu fréquemment recours dans les cas de cholestéatome. A plusieurs reprises il a observé de l'eczéma dans ces cavités.

Cohen Tervaert a vu une otite moyenne suppurée, chronique, guérir spontanément et la disparition de la paroi postérieure du conduit auditif formait dans le temporal une grande cavité comme dans l'opération radicale.

Moll, Waller Zeper et Burger ont observé des cas analogues. Le dernier croit que ce fait ne se produit que dans le cholestéatome, lorsque la paroi du conduit auditif a disparu par l'usure et que la cavité est revêtue d'une membrane cholestéatomateuse lisse.

Cohen Tervaert n'a pas trouvé de masses cholestéatomateuses dans la cavité chez son malade.

C. **Démonstration de lunettes protectrices.** — Appareil protégeant la moitié inférieure du visage contre les crachats.

7. P. J. Zaalberg (Amsterdam) A. **Présentation de deux cas d'opération mastoïdienne radicale.** — L'un concerne une otorrhée chronique, opérée en raison de températures pyémiques et d'accidents inflammatoires aigus. Ouverture d'un abcès extra-dural et péri-sinusien. Guérison en quatre semaines. Chez l'autre malade, âgé de 16 ans, on vit survenir huit jours après l'intervention, indépendamment de celle-ci, un érysipèle facial avec forte fièvre. Cette complication au voisinage d'une plaie fraîche où la dure-mère et le sinus transverse sont mis à nu était fort inquiétante, mais Z. a pu empêcher l'infection de la plaie par des pansements humides au sublimé et le traitement de l'érysipèle cutané avec de l'onguent ichthyolé à 1 °/₀. Guérison de l'érysipèle en huit jours ; cicatrisation ininterrompue de la plaie. Z. montre ensuite trois *crochets* pour maintenir l'ouverture de la plaie rétro-auriculaire qu'il a décrits dans le *Centralb. f. Chir.* nº 13, 1898.

Discussion

Burger dit que depuis longtemps M. Thorner préconise des crochets adaptés au même but dont Z. ignore l'existence.

B. Présentation d'un malade affecté de raucité et de maux de gorge, guéri par des exercices d'élocution. — L. M. vint trouver l'auteur en novembre 1897, se plaignant de raucité et de souffrir. en parlant. Chaque parole lui coûtait un effort. Depuis deux ans cet état ne faisait qu'empirer. Au laryngoscope, on constate seulement une production muqueuse excessive. Le malade s'exprime avec un organe enroué, difficile à comprendre et articule mal ; respiration claviculaire. Z. conseille des exercices d'élocution quotidiens et l'essai de la respiration diaphragmatique ; il lui apprit à diriger le son vers les incisives supérieures. En quatorze jours le malade fut débarrassé de ses douleurs et parlait d'une voix forte au bout de deux mois. Le malade déclame des poésies à haute voix.

Discussion.

P. Meyjes affirme qu'apparavant le malade ne pouvait articuler deux mots sans tousser. La rougeur a disparu.

Burger demande si l'exercice de la respiration abdominale conseillé actuellement par les professeurs de chant et de déclamation repose sur les bases physiologiques. Autrefois on nous apprenait que la respiration normale était abdominale chez l'homme et costale chez la femme, tandis que par ces exercices on enseigne aussi à la femme la respiration abdominale.

Zwaardemaker fait observer que depuis les expériences classiques d'Hutchinson, on considère comme types normaux la respiration costo-abdominale chez la femme et abdominale chez l'homme. Bien que Fritz, d'après des recherches pneumographiques nie ces résultats, nous devons admettre les idées de Hutchinson. On sait que par la respiration abdominale, la graduation des mouvements expiratoires se perfectionne par l'antagonisme existant entre le diaphragme et les muscles du ventre, ce qui est un avantage pour le chant et la parole, mais chez les amateurs, on songera qu'il peut en résulter des suites désastreuses au point de vue de la fonction des organes génitaux de la femme.

P. Meyjes répond qu'en cas de difficulté de la parole la respiration costale est insuffisante et qu'il faut recourir au type abdominal. Ce dernier, qui est toujours employé quand on est étendu sur le dos est plus naturel.

Zwaardemaker confirme que la respiration est toujours abdominale dans la situation horizontale ; mais, lorsqu'ou est debout, nous devons avec Hutchinson admettre pour la femme la respiration costo-abdominale.

8. G. Braat (Arnheim). — **Traitement de l'ozène par l'électrolyse interstitielle.** — B. a employé depuis 18 mois l'électrolyse interstitielle unipolaire sur quinze sujets du sexe féminin. Dans 3 cas vu le résultat négatif, on renonça vite au traitement. Sur deux de ceux-ci, on constata ultérieurement une sinusite. Sur une fillette de 5 ans, on abandonna le traitement à la troisième séance, en raison de phénomènes cérébraux éclos sous l'influence d'un courant de 4 à 6 M. A. et consistant en lourdeur de tête, vertige et nausées. Sur les onze malades, cinq ont guéri. Dans tous ces cas, la guérison a été extrêmement rapide ; on fit 3, 7, 5, 8 et 6 séances. Dans 4 cas, B. a pu s'assurer au bout de 4 mois de la persistance de la guérison. La fétidité avait absolument disparu ; les croûtes avaient notablement diminué et on les enlevait sans peine quand elles étaient toutes petites. Deux autres malades débarrassées de leurs douleurs, renoncèrent au traitement; deux malades quittèrent non guéries, trois sont encore en traitement.

On ne sait encore comment expliquer l'action favorable de l'électrolyse ; aucun rôle ne peut être attribué à l'oxychlorure de cuivre. B. croit que les nerfs trophiques sont excités par l'électrolyse et qu'ainsi leur fonction se régularise.

La méthode mérite d'être prise en considération. Si elle ne guérit pas tous les cas d'ozène primitif, elle constitue un palliatif appréciable bien souvent. Les séances seront espacées de 10 à 14 jours et dureront cinq à dix minutes, force du courant 19 à 20 M. A.

B. montre deux malades guéries, l'une soignée par Moll et l'autre par lui-même.

Discussion.

Moll a délivré en quatre séances, sa malade d'une fétidité insoutenable. Depuis l'an dernier, aucun traitement nasal, on remarque seulement quelques petites croûtes.

Van der Wey a soigné deux malades par ce procédé et a obtenu chez l'un une amélioration notable en trois séances, tandis que la guérison a été complète dans l'autre cas par le même nombre de séances.

9. A. C. H. Moll. — **Carcinôme laryngien.** — M. admet avec Fraënkel la conservation de l'existence par le traitement opératoire endo-laryngien du cancer. Mais il faut choisir les cas, on n'interviendra que si on opère sur du tissu sain et qu'on puisse surveiller les malades pendant longtemps.

L'auteur montre un homme de 69 ans qui le consulta en 1895 pour une raucité ancienne, mais qui était fort et bien portant. Sur la limite du tiers antérieur de la corde vocale droite siégeait un petit polype : sans cela rien d'anormal du côté du larynx. Ablation du polype avec la pince et cautérisation galvanique de la plaie. M. fut très étonné quand le Dr Brumund à l'examen microscopique, reconnut un cancer. Pendant quelque temps, la voix demeura normale. En mars 1897, le malade revint accusant de l'enrouement depuis un mois. La corde vocale droite était tuméfiée et portait au milieu une tumeur dont on excisa une parcelle qui fut reconnue cancéreuse au microscope. La laryngo fissure fut repoussée. M. extirpa au moyen de la double curette les deux tiers antérieurs de la corde vocale droite. Guérison rapide par des insufflations d'iodoforme avec excavation dans la portion antérieure de la corde vocale. Au bout de quatre semaines, la voix revient, en trois mois, elle est tout à fait normale. M. reparlera de ce malade.

Ce cas est intéressant au point de vue de la transformation maligne des tumeurs bénignes à laquelle on aurait pu croire sans le premier examen microscopique.

Dans le second cas, le traitement endo-laryngien était contr'indiqué. Un homme de 50 ans se plaignit en 1895 de maux de gorge datant de longtemps. On trouva une tumeur d'aspect carcinomateux dans le sinus pyriforme droit, sur le côté droit de l'épiglotte et le ligament pharyngo-épiglottique. A l'hôpital, le Dr Renssen pratiqua la trachéotomie suivie de laryngotomie sus-hyoïdienne. La paroi latérale du pharynx était dégagée. Excision de la tumeur et de la moitié de l'épiglotte. Guérison. Alimentation au moyen d'une sonde œsophagienne. M. s'est assuré à plusieurs reprises de la persistance de la guérison. Au microscope, Siegenbeck van Heukelom a reconnu un carcinôme.

Discussion.

Van der Heide est d'avis qu'on n'est pas toujours éclairé par l'examen microscopique. Il soigna un homme de 27 ans affecté de raucité. Il trouva sur la partie antérieure de la corde vocale droite un papillôme s'étendant à gauche sur la commissure. *Pel* confirma le diagnostic. Au microscope, on reconnut un épithélioma. Le malade avait une mine superbe et semblait en parfaite santé, pas de glandes tuméfiées ; motilité normale des cordes

vocales. L'auteur a extrait les tumeurs par la voie endo-laryngée et cautérisé leur base ; jusqu'ici pas de récidive.

Ten Siethoff partage l'opinion du précédent. Il connaît plusieurs cas ou à la suite de l'examen microscopique on diagnostiqua du cancer et qui furent reconnus tuberculeux lors de l'excision de la tumeur. Quand le carcinôme guérit par le traitement endolaryngien, il faut toujours douter de l'exactitude du diagnostic.

Van Leyden n'est pas partisan de l'opération endolaryngée du cancer, vu l'extension fréquente de la tumeur dont on ne se rend pas compte au laryngoscope. Il a été instruit de ce fait par un cas de laryngectomie unilatérale.

Cohen Tervaert montre une préparation destinée à raffermir les idées de van Leyden. C'est la moitié d'un larynx. On voit la corde vocale et le ventricule également gonflés, et dans ce dernier, une masse papillomateuse recouvrant aussi la corde vocale. Le malade, âgé de 42 ans, vint consulter pour un enrouement et des maux de gorge. T. reconnut la fixité d'une moitié du larynx et une petite proéminence rouge dans le ventricule de Morgagni. Il a pratiqué une excision aussi profonde que possible avec la double curette, et, après qu'on eut reconnu au laboratoire Boerhaave la nature carcinomateuse, on pratiqua l'hémi laryngectomie. Par les voies naturelles, on n'aurait rien extrait vu la profondeur qu'atteint la tumeur.

Moll accorde que le traitement endo-laryngien est contr'indiqué dans la plupart des cas. Toutefois, son premier malade, chez lequel on reconnut deux fois la nature cancéreuse de la tumeur, est guéri depuis un mois sans récidive.

10. G. D. Cohen Tervaert (La Haye). — A. **Présentation d'un malade affecté d'un kyste aérien intra-laryngé.** — Malade présenté par T. à la réunion de l'an dernier. La vésicule a été sectionnée avec l'anse chaude. Maintenant on voit au milieu de la paroi latérale gauche en avant, à la place de la vésicule un petit orifice.

On a dû renoncer à l'hypothèse de T. suivant laquelle la vésicule faisait issue à travers une ouverture de la paroi latérale, ainsi qu'à l'existence de petites vésicules à côté de la grande. On a découvert une tumeur siégeant sur la paroi laryngée gauche, causant l'épaississement du milieu et pénétrant dans le sinus pyriforme sous forme de proéminence ronde. La sonde pénètre à travers cette ouverture dans une cavité sagittale dont la paroi latérale est très résistante, tandis que la paroi médiane est fort

mince et représente sans aucun doute le ventricule ou son appendice. T. explique ainsi l'étiologie du kyste aérien, à travers la tumeur se trouve la partie la plus étroite du larynx au-dessus de la glotte. Lors de la phonation, l'air pénètre dans les ventricules et les dilate. Comme il existe aussi des vésicules quoique moins développés du côté droit. T. croit à l'origine congénitale du développement exagéré de l'appendice ventriculaire.

Raugé a rapporté un cas de ce genre dans les *Ann. des Mal. de l'oreille.* Jusqu'ici on a publié neuf observations.

B. — **Présentation de deux malades porteurs d'anomalies de l'artère pharyngée ascendante.** — Les deux malades présentent des pulsations de la paroi latérale du pharynx et des végétations adénoïdes. T. demande si l'on connaît le parcours ultérieur de ces artères pharyngées ascendantes anormales, en particulier dans le pharynx nasal, et, jusqu'à quel point l'anomalie constitue une contr'indication de l'adénotomie.

Discussion.

P. Meyjes dit que Brown Kelly a décrit le parcours de cette artère, qui effectue une courbe anormale. C'est l'anse recourbée en avant dont on observe les pulsations si l'on opère dans le milieu, l'anomalie est une contr'indication de l'adénotomie.

11. E. G. A. ten Siethoff (Deventer). — **Sur la maladie de Ménière.** — S. a soigné et guéri 19 cas de maladie de Ménière. Il s'excuse de faire déjà sa communication, car le petit nombre de malades l'empêche de savoir si c'est par hasard qu'il a soigné seulement une catégorie définie de maladies de Ménière. Cette dernière n'offre pas un type défini. S. ne sait pas s'il faut considérer comme maladie de Ménière tous les bourdonnements, surdité, vertige, nausées et vomissements. Il ne peut envisager comme « crises de pseudo-maladie de Ménière » des accès de vertige accompagnés de vertige, vomissements et bourdonnements avec intégrité de l'oreille. Qui pourra dire en présence de quoi l'on se trouve devant des crises de ce genre survenant chez des individus devenus sourds par d'autres causes ? Bien qu'il soignât des personnes qui, sans souffrir des oreilles, semblaient avoir des accès de maladie de Ménière, S. ne comprend dans ses dix-neuf observations que celles offrant le type de Ménière pur. Les symptômes de la maladie de Ménière sont des troubles réflexes, qui très sou-

vent n'ont rien de commun avec une lésion des canaux semi-circulaires. Dans les 19 cas, le réflexe avait son point de départ dans le nez. Les manifestations locales n'étaient pas toujours les mêmes : petits polypes, crêtes, dégénérescence polypoïde de la partie postérieure des cornets inférieur et moyen. L'hypertrophie des portions inférieure et antérieure du cornet moyen n'a jamais engendré de réflexes. Tout en ayant remarqué que seul un contact anormal à un endroit déterminé du cornet moyen peut déterminer le réflexe, vu le petit nombre d'observations, il ne peut affirmer ce fait. Les bourdonnements sont attribuables soit au catarrhe, soit à l'obstruction de la trompe. D'autres fois, on en rendra responsables les influences vaso-motrices ou l'excitation réflexe de l'acoustique. Chaque fois, on recherchera si l'irritabilité maladive du nez est due à des causes locales ou générales afin de ne pas traiter le malade au seul point de vue spécial.

S. s'étend ensuite sur les divers trajets des réflexes et à côté du sympathique, cite en première ligne le trijumeau. Dans certains cas, le vertige vient de l'estomac ou du larynx, par l'intermédiaire du vague, dans ses 19 cas du nez et de l'oreille. par le trijumeau bien qu'il puisse aussi se manifester par l'œil. L'auteur a observé 3 cas typiques avec nystagmus. Partant des cas simples où l'arc réflexe est formé de deux neurones (sensible et moteur) il parle des autres trajets réflexes, parmi lesquels ceux situés entre l'acoustique et le facial, ceux qui sont reliés au cervelet, les trajets reliant l'acoustique et l'optique, l'optique et l'oculomoteur, le trochléaire, l'abducteur, l'hypoglosse et les nerfs cervicaux supérieurs. On remarquera que l'hypoglosse et le trijumeau sont aussi bien reliés au cerveau qu'au cervelet, tandis que l'acoustique n'est en rapport avec le cervelet (centre de l'équilibre chez l'homme) que par le quadrijumeau,

Discussion.

P. Meyjes a également soigné avec succès par le traitement du cornet moyen quelques cas de maladie de Ménière, mais parfois il a échoué.

Pel dit que cette affection reparaît à de très longs intervalles. Avant de compter 100/100 de guérison, il faudrait savoir combien de temps dure la guérison.

Ten Siethoff ne compte les guérisons qu'après que plus d'une année s'est écoulée sans crise. Il rapporte une observation de maladie de Ménière avec sclérose auriculaire. Il existait une hypertrophie du cornet inférieur. Par hasard, S. vit la malade dans un

accès ; elle souffrait de vertige au point de ne pouvoir ouvrir les yeux. Avec la cocaïne dans le nez, on coupa en une fois la crise qui durait toujours trois jours, de sorte que la malade ouvrit les yeux au bout de dix minutes et une demi-heure après se leva et se trouva guérie. Le traitement nasal a débarrassé la malade de ses vertiges et de sa surdité.

Pel espère que S. publiera intégralement ses observations. La malade ne pouvant ouvrir les yeux devait être hystérique.

Ten Siethoff répond qu'il n'a trouvé aucun signe d'hystérie.

Moll demande s'il a bien compris que la malade souffrait d'une sclérose qui guérit par le traitement nasal. Il ne le croit pas et pense, d'après le gonflement des cornets qu'on avait affaire à un catarrhe de la trompe qui disparut en même temps que l'hypertrophie. M. a observé un cas de vertiges indépendants d'un catarrhe de l'oreille gauche qui disparurent après l'ablation d'un polype de la portion postérieure de la fosse nasale droite.

Ten Siethoff confirme qu'il a soigné d'autres malades affectés de maladie de Ménière et de sclérose sans catarrhe de la trompe, chez lesquels la surdité s'atténua ou guérit. Il ne peut expliquer ce fait.

12. A. A. G. Guye (Amsterdam). — **Sur le pli vestibulaire et l'accolement des ailes du nez.** — La *rima vestibuli* (ouverture nasale interne de Zuckerkandl), normalement, est souvent maintenue ouverte à l'aide du muscle nasal. G. n'est pas partisan du spéculum nasal de Feldbausch qui tend trop les ailes du nez et entrave les mouvements naturels des muscles. Il préfère habituer à la respiration nasale en faisant tenir un noyau de cerise dans la bouche ou par tout autre moyen. En cas d'échec, G. préconise l'introduction dans la partie antérieure du nez de petits anneaux de caoutchouc qui empêchent l'affaissement de l'orifice nasal. Beaucoup de malades sont satisfaits de ce moyen.

G. a étudié le pli vestibulaire sur le cadavre, chez les hommes et les singes ; chez ces derniers, c'est un prolongement de la conque horizontale inférieure jusqu'à l'ouverture nasale antérieure.

13. P. K. Pel (Amsterdam). — **Un cas de sténose laryngée congénitale.** — Nourrisson d'environ 9 semaines, venu au monde asphyxié, présentant depuis sa naissance les phénomènes suivants : 1° Respiration striduleuse avec bruit de sténose tant à l'inspiration qu'à l'expiration ; 2° Excursions marquées du larynx pendant la respiration ; 3° Enfoncement inspiratoire de la jugu-

laire, de l'épigastre et des côtés du thorax. Quand l'enfant pleure, sa voix a un timbre normal. L'asphyxie alterne avec la cyanose qui ne se produit pas quand la respiration est tranquille. L'enfant se développe lentement. P. désirerait savoir si ses confrères ont vu des cas de sténoses laryngées congénitales analogues et de quelle façon on pourrait faire un diagnostic certain. La laryngoscopie est impossible. P. n'attend rien de plus de la radiographie. Peut-être pourrait-on se servir pour l'examen de la spatule de Kirstein ? P. croit que la sténose siège au-dessus ou au-dessous de la glotte. L'examen de la bouche et du pharynx ne révèle rien d'anormal, de même que la palpation externe. Quelle thérapeutique faudrait-il employer ?

14. M. Bolt (Groningue). — **Un cas de fistule parotidienne.** — La malade sans souffrir a depuis longtemps un écoulement d'oreille et une sensation de plénitude dans l'oreille. Le chuchotement est perçu à trois mètres. La sécrétion augmente au moment de la mastication. Dans le conduit auditif et le tympan aucune trace de tuméfaction ou d'hypérémie ; pas de perforation, pas d'exsudat dans la caisse ; on ne voit pas d'orifice fistuleux. A l'examen du liquide, on ne trouve que de la salive. On a sans doute affaire à une fistule parotidienne demeurée introuvable.

15. A. A. G. Guye. — **Canules coniques pour le sinus maxillaire.** — G. montre deux canules qu'il employait depuis des années pour laver le sinus maxillaire, avant la description des canules cylindriques de P. Meyjes (*Monats. f. ohr.* n° 1, 1898). G. se servait autrefois de ces canules mais il y a renoncé ne trouvant pas utile de laisser séjourner des canules dans l'antre d'Highmore et l'assujettissement à une dent pouvant nuire à cette dernière. Après avoir ouvert l'alvéole avec le perforateur d'Hartmann, il lave la cavité avec une seringue à ballon et une canule d'ébonite conique mesurant cinq millimètres de long et deux millimètres d'épaisseur. Les premiers jours, G. laisse de la gaze iodoformée dans le conduit, puis il fait des lavages quotidiens. Quand le conduit se rétrécit, G. insère sur la canule noire une canule d'argent plus longue à pointe fine pénétrant jusque dans l'antre. Comme liquide on emploie d'habitude une solution salée, et quelquefois du sublimé ou de la glycérine iodoformée. Après le lavage, asséchement de la cavité par des insufflations de menthol. Cette méthode donne de bons résultats.

16. W. P. Meyjes. — **Un cas de pneumatocèle supposé du sinus frontal.** — Jeune homme de 18 ans souffrant d'une ethmoïdite chronique suppurée gauche, guérie totalement en décembre 1896 par le traitement local. En avril 1897, le malade accuse de la céphalée et de la pression sur l'œil droit. A cet endroit existe une tuméfaction, son chapeau devient trop petit. La région supra-ciliaire droite est proéminente et sensible à la pression. Le tour du crâne mesure au maximum soixante-deux centimètres. Un moulage de la forme du crâne montre un petit enfoncement dans la région supra-ciliaire qui est plus prononcé au bout de deux mois. Rien de particulier dans le nez ; atrophie de la muqueuse. Le sondage du sinus frontal est malaisé. L'iodure de potassium à petites doses améliore notablement les maux de tête. Un troisième moulage du crâne montre l'accroissement de la proéminence. Le sinus frontal est transparent à l'éclairage. Vu l'enfoncement progressif de la paroi antérieure du sinus frontal, pour assurer le diagnostic on a recours à l'ouverture exploratrice du sinus pratiquée sous anesthésie par Rotgans. L'os est mince comme du papier ; la muqueuse normalement colorée ne fait pas saillie dans l'ouverture osseuse. Ouverture de la muqueuse ; on trouve la cavité absolument vide. Ablation de toute la paroi antérieure et réunion par des sutures des lobes périostal et cutané. Le soir petit écoulement sanguinolent à travers la narine droite. La guérison suit son cours normal. Le lavage du nez provoque le gonflement de la peau au-dessus de l'œil droit. M. croit être en présence d'une obstruction du canal frontal avec augmentation de pression dans le sinus, l'os malade n'ayant pu opposer aucune résistance et il conclut à un pneumatocèle du sinus frontal.

ACADÉMIE DE MÉDECINE DE NEW-YORK

Section de laryngologie et rhinologie.

Séance du 25 mai 1898 (1).

Président : J. Wright.

Secrétaire : T. J. Harris.

1. Tansley montre deux **bandages pour opérations mastoïdiennes**. Ayant dû, il y a quelques années, pratiquer une double

(1) D'après le *Laryngoscope*, août 1898.

intervention sur la mastoïde, il imagina ce bandage qui entoure la tête et dont part un fragment triangulaire destiné à recouvrir la région mastoïdienne. Deux épingles de sûreté maintiennent le pansement.

Tansley présente également une **sonde en aluminium pour tamponner les narines.**

Tansley montre un cas d'**anévrisme pharyngien.** La malade accusait une accumulation de mucus le matin et pour s'en débarrasser il lui fallait trois heures. Derrière les piliers on découvrit une petite tumeur pulsatile.

T. présente ensuite une petite fille de 5 ans affectée d'une **déviation de la cloison.** L'enfant avait été opérée avec succès à l'âge de deux mois d'une cataracte congénitale. Peu après, on lui trouva une tumeur nasale. A l'examen on reconnut une déviation de la cloison. On la traite par la compression avec un tube de caoutchouc. L'enfant est trop jeune pour qu'on intervienne.

2. Myles soigne un médecin atteint d'une obstruction nasale due à une **déviation de la cloison.** Opération de Gleason. Au bout d'un mois l'état du malade était très satisfaisant.

Myles montre aussi un **fibrôme nasal** enlevé récemment avec difficulté en trois morceaux.

3. Knight présente :

1° Un **abcès du sinus frontal droit** avec ouverture à l'angle externe. Le sinus resta ouvert et on craignait que le sinus gauche ne se prît et qu'il faille recourir à une opération.

2° **Empyème du sinus maxillaire** avec éclairage par transparence. La malade a été soignée pendant plusieurs mois; drainage de l'antre après excision de la molaire suivi de curettage.

SOCIÉTÉ OTO-RHINO-LARYNGOLOGIQUE DE MADRID

Séance du 10 juin 1898 (1).

1. Gonzalez Campo. — **Ictus laryngé.** — G. relate l'observation d'un homme de 47 ans, négociant, bien constitué, arthritique et sans antécédents héréditaires ou personnels se rapportant à l'affection dont il souffre. Un soir du mois de novembre dernier, il cau-

(1) D'après la *Oto-rino-laringol. española*, août 1898.

sait avec sa famille et se disposait à sortir quand il sentit des picotements et une forte sensation d'oppression dans le larynx, suivie d'une sorte de toux coqueluchoïde ; il devint violet et tomba par terre avant qu'on ait eu le temps de le soutenir; ensuite on remarqua de légers mouvements convulsifs dans le bras droit. Au bout de quelques secondes le malade revint à l'état normal, ne s'apercevant de l'accident que par une petite plaie contuse de la région supra-ciliaire droite qu'il s'était faite dans sa chute, et par le souvenir de la constriction et de la toux. Peu après C. l'examina et trouva dans un état physiologique parfait le larynx, les fosses nasales et le nez, seul le pharynx était un peu rouge et tuméflé, avec un peu d'hypertrophie vasculaire sous-muqueuse révélatrice d'une ancienne pharyngite arthritique peu prononcée. Le malade accusait de l'engourdissement du bras. Depuis six mois aucun accident n'est survenu; on a donc eu affaire à un cas d'ictus laryngé.

Forns. — L'ictus laryngé est une affection de nature inconnue; on incline à croire que c'est une forme épileptique du point d'émergence laryngien. Il naît presque toujours dans la partie élevée de l'organe, innervée par le laryngé supérieur et il peut se faire que la pharyngite rhumastimale du malade de G. Campo ait donné naissance à cet ictus qu'on pourrait appeler pharyngo-laryngien. F. cite le cas d'un malade atteint de pharyngite qui, au moindre contact sur la muqueuse, toussait et perdait connaissance, il guérit par le grattage.

Robert. — Presque toujours la cause passe inaperçue ; aujourd'hui en médecine légale on admet la mort par inhibition laryngée, fait inconnu il y a quelques années, époque à laquelle on rattachait tous les cas de mort par traumatisme externe du larynx à des fractures des cartilages (Brouardel). A propos d'inhibition, R. cite le cas d'une femme d'une vingtaine d'années, neurasthénique, affectée de toux coqueluchoïde et de troubles menstruels ; à l'examen on reconnut une métrite du col qu'on soigna par le nitrate d'argent; après la troisième cautérisation la toux avait disparu.

G. Campo. — Etant donné que la pharyngite arthritique de son malade était ancienne et très bénigne au moment de l'ictus, il ne peut la rendre responsable de cette affection. L'ictus est un phénomène d'inhibition, mais jusqu'ici les inhibitions et les réflexes sont imparfaitement connus.

Robert rappelle à propos d'inhibition un cas curieux qu'il observa il y a plus de vingt ans à la clinique de Broca; une dame ayant de fausses dents, tourna brusquement la tête et la pièce tomba entre le pharynx et la partie supérieure du larynx ; trois ou

quatre jours après l'accident, elle se présenta à la clinique pour se la faire extraire ; Broca essaya de l'enlever avec une curette de Graefe ; e nla mobilisant on vit un peu de sang dans la bouche et la malade succomba aussitôt. Il n'existait qu'une légère érosion de la muqueuse. Toutes les personnes présentes furent d'avis que l'hémorrhagie avait été insuffisante pour produire l'asphyxie, et il est hors de doute que la malade mourut par inhibition, d'un ictus.

Sanchez Calvo. — En général, on méconnaît le fonctionnement du pneumogastrique : la vie du cœur obéit à des ramifications de ce nerf qui s'anastomosent avec les filets de ses ganglions propres ; de manière que les inhibitions sont des collapsus cardiaques, la motilité du cœur étant interrompue.

Robert en pratiquant des intubations a vu plusieurs cas d'inhibition qui ont rétrocédé rapidement sous l'influence du traitement, ce qui ne s'observe pas pour les paralysies du cœur.

2. Sanchez Calvo. — **Nouveau procédé pour empêcher le miroir laryngoscopique de se ternir.** — S. C. dit que le procédé ordinaire consistant à chauffer le miroir à la lampe d'éclairage ou à une lampe à alcool, offre de grands inconvénients depuis que l'emploi de la lumière électrique s'est généralisé. Le meilleur moyen est celui dont se sert depuis le mois de septembre dernier Forns à l'Ecole pratique de spécialités médicales et qui consiste à laver soigneusement le miroir dans une solution alcaline, soit de bicarbonate ou de sulfate de soude, soit de chlorure de soude ou de simple cendre de cigare, ou avec une eau alcaline quelconque, afin de dégraisser la surface réfléchissante du miroir. Après on plonge ce dernier dans une solution boriquée ou phéniquée de sublimé ou de cyanure de mercure à 1 $^0/_{00}$ pour le désinfecter. On sèche le miroir à l'air à moins qu'on ne l'essuie avec le mouchoir servant à tenir la langue du malade.

Les solutions de carbonate de soude préconisées par Vacher, sont peu usitées en Espagne pour nettoyer les instruments. Ce sel se trouve rarement dans les maisons particulières, tandis qu'on rencontre partout le bicarbonate de soude et le sel de cuisine dont l'emploi est généralisé.

Les avantages du procédé de Forns sont les suivants :

1° On trouve partout le bicarbonate de soude et le sel de cuisine.

2° Inutile de se préoccuper des proportions puiqu'il suffit de dissoudre une poignée dans un verre d'eau.

3° Les miroirs s'abîment moins que par la chaleur.

4° Eviter de brûler le malade, chose importante pour les débutants.

5° Permettre la désinfection des miroirs à l'aide de solutions antiseptiques.

6° On peut examiner plus longuement puisque le miroir se maintient clair pendant deux minutes en moyenne.

Forns.— Un des principaux inconvénients contre lesquels luttent les laryngologistes débutants est de ne pas connaître le degré exact auquel on doit chauffer le miroir ; il arrive aussi dans les cliniques que les débutants appliquent mal le miroir et le retirent souillé de mucosités, ce qui les force à le nettoyer. J'ai commencé par recourir au procédé de Kirstein consistant à enduire l'instrument de savon de potasse, mais ainsi on n'évite pas que le miroir se ternisse. Vacher, d'Orléans, a décrit dans les *Annales* de Gouguenheim et Lermoyez une méthode par une solution de carbonate de soude permettant de faire la laryngoscopie pendant cinq minutes ; vu la difficulté de trouver du carbonate pur, F. a pensé à employer du bicarbonate de soude à froid dont il a été très satisfait ; on obtient les mêmes résultats par le sulfate de soude, le sel ordinaire ou la cendre. Si le miroir se recouvre de mucosités, il suffira de le tremper dans une solution d'eau tiède ou antiseptique quelconque avant de le réintroduire.

Robert reconnaît l'utilité du procédé de Forns, il croit qu'on se servirait avec avantage d'une solution au borate de soude qui unit à ses propriétés alcalines celle d'empêcher l'oxydation de l'armature métallique du miroir.

SOCIÉTÉ AUTRICHIENNE D'OTOLOGIE

Séance du 28 juin 1898 (1).

Président : Prof. Urbantschitsch.

Secrétaire : Dr D. Kaufmann.

1. F. Alt présente un chien sur lequel il a excisé, quatre semaines auparavant à l'Institut de pathologie expérimentale. l'écorce du lobe temporal gauche et il y a quatre jours l'écorce du temporal droit et qui est demeuré sourd aux diverses épreuves.

(1) D'après le *Monats. f. Ohrenh.*, juillet 1898.

Hammerschlag croit qu'on peut rendre sourds des chiens par l'extirpation d'une partie quelconque de l'écorce cérébrale. La surdité consécutive à l'intervention n'est ordinairement que passagère.

Alt dit que la dernière opération suivie de surdité ne remonte qu'à quatre jours et l'audition peut encore revenir.

2. Gruber. — I. **Préparations microscopiques d'un papillôme excisé du conduit auditif externe.** — Pièce venant du malade présenté, le 9 mars 1897, à la Société avant l'intervention. Le papillôme partait de la paroi postérieure du conduit auditif, avait une large base, une forme ronde et la grosseur d'une noisette, une teinte livide; il remplissait entièrement le tiers extérieur du conduit. Le malade se plaignait seulement d'une surdité du côté affecté. Malgré qu'on lui eût conseillé l'opération, le malade revint seulement en octobre 1897, souffrant de douleurs auriculaires et consentant à l'intervention.

G. essaya la ligature de la tumeur, mais il échoua. Il fallut recourir au couteau et l'excision fut pratiquée aisément sans trop répandre de sang; le point d'insertion fut cautérisé au nitrate d'argent, et la plaie guérit en quelques jours. L'examen microscopique confirma le diagnostic clinique.

II. — **Carie avec cholestéatome du temporal gauche. Opération radicale. Mort à la suite d'un ancien abcès du cervelet.** — Le malade, âgé de 30 ans, vint consulter le 10 juin, à la clinique. Depuis l'âge de 6 ans il souffre d'une otorrhée. Vers la huitième année, il se développa un abcès dans la région mastoïdienne qui guérit en quelques semaines. Comme il se portait bien il ne prêtait aucune attention, ni à l'otorrhée, ni à la surdité ; seuls les maux de tête et les vertiges le décidèrent à venir demander un conseil.

De taille moyenne, le malade est fort, la température dépasse 39°. Le jour de son entrée pendant quinze minutes, le malade a un frisson. Les organes internes sont normaux, aucun trouble du côté des nerfs cérébraux.

L'oreille droite est parfaitement saine. A l'examen du conduit auditif gauche on voit derrière le pavillon, à peu près au milieu du bord d'insertion, une cicatrice adhérente. L'apophyse mastoïde, plus développée qu'à droite, est indolore à la pression. Aucune tuméfaction des glandes.

Le conduit auditif externe est réduit à une fente étroite par la proéminence des parties molles de la paroi postérieure. Avec la sonde on repousse les parties molles et on aperçoit des granula-

tions au fond du conduit auditif. La trompe d'Eustache est fortement rétrécie. Pas de bruit de perforation quand on emploie la douche d'air. La trépanation mastoïdienne fut pratiquée le 15 juin, le traitement conservateur étant demeuré absolument inefficace.

Les parties molles étaient très adhérentes, la substance osseuse éburnée, de sorte qu'il fallut en retirer une grande quantité pour atteindre le foyer de l'affection. On trouva dans l'antre mastoïdien et dans les cellules voisines ainsi que dans la cavité tympanique et surtout sur le toit mis à découvert après qu'on eût enlevé la partie supérieure du conduit, un exsudat épais et des masses cholestéatomateuses. Il fallut aussi exciser la paroi postérieure cariée du conduit auditif. De cette façon, la caisse du tympan, le conduit auditif et les cellules mastoïdiennes ne formèrent plus qu'une seule cavité ; pas trace d'osselets ni de membrane tympanique. Au cours de l'opération on remarqua à plusieurs reprises de violentes contractions des muscles de la face innervés par le nerf facial. Malgré un examen attentif on ne put découvrir aucune communication entre le foyer de l'affection et la cavité crânienne, ni une maladie des os. Pansement iodoformé.

Le lendemain de l'opération, le malade se sentit soulagé. La température tomba à 38,3.

Au bout de cinq jours, le 19 juin, le malade se plaignit de nouveau de violents maux de tête. En changeant le pansement on vit que la plaie avait très belle apparence. Il fut impossible de trouver une communication avec le crâne.

Le 20, le malade a perdu connaissance ; céphalalgies violentes, surtout quand il remue. Etant assis ou quand il marche, le malade penche la tête à gauche. Pas le moindre signe d'ataxie ni d'affection des nerfs cérébraux. Pouls 76. Les veines de la rétine sont injectées, les papilles un peu hypérémiées.

22 juin. — Pas de fièvre, mais le malade est somnolent. Pouls 68. Parésie du facial gauche.

23 juin. — Affaissement. Pas d'autres signes de paralysie. Ni fièvre, ni convulsions.

Mort le 24 juin.

A l'autopsie, on trouva un abcès ancien, de forme irrégulière, à peu près gros comme un œuf de poule, dans l'hémisphère gauche du cervelet. Autour de l'abcès, la substance cérébrale est rougie, enflammée. Les autres parties du cerveau sont normales.

Panzer dit que Gradenigo dans un travail intitulé : « Contributo alla diagnosi dell' ascesso cerebellare otitico » (*Arch. ital. di otol.*) rapporte un cas du même genre.

3. Politzer montre la pyramide d'une oreille normale, sur laquelle on voit au-dessous de la niche de la fenêtre ronde un canal long de 5 millimètres et large d'un millimètre 1/2 qui traverse la paroi inférieure du tympan et passe devant la fosse jugulaire, en relation avec un groupe de grandes cellules pneumatiques, partant de la partie inférieure du limaçon et longeant la paroi inférieure de la pyramide jusqu'à son faîte. En cas d'infection, cette disposition peut entraîner des complications mortelles.

P. présente ensuite un **nouveau cornet acoustique** construit par L. Kugel, de Bucarest, et en vente chez Reiner, qui présente de grands perfectionnements à côté de ceux qu'on employait jusqu'ici.

Gruber vante également les avantages du cornet de Kugel.

Politzer présente une malade âgée de 22 ans, qui vint le trouver le 1er mai pour une **otite moyenne aiguë suppurée** droite avec participation mastoïdienne.

L'affection avait débuté trois jours auparavant par de violentes douleurs auriculaires auxquelles vinrent s'ajouter un écoulement purulent, de la fièvre, l'absence d'appétit et un frisson.

Opération le lendemain; par la trépanation on trouva deux petits abcès mastoïdiens remplis de pus. L'intervention n'apporta qu'une amélioration subjective, la fièvre subsista avec température oscillant entre 39,7 et 38,3. Névrite optique, six jours après l'opération la malade eut un frisson, le septième jour la moitié droite du cou était tuméfiée.

Nouvelle intervention le 11 mai, on dégage le sinus sigmoïde. La paroi du sinus est normale, avec la seringue on aspire du sang liquide reconnu pur à l'examen bactériologique. Le jour même la température tomba à 36,9 et au bout de quatre jours la fièvre avait disparu. La malade sortit guérie le 23 juin.

Actuellement la plaie est très rétrécie, on ne voit plus le sinus, on sent seulement une légère résistance du côté du cou. L'otite moyenne suppurée persiste.

4. A. Singer. — **Périchondrite phlegmoneuse post-opératoire.** — J. A. 32 ans, ouvrier de fabrique, souffre, depuis le mois d'août 1897, d'un écoulement purulent de l'oreille gauche. L'origine de son affection est un traumatisme. Depuis sa jeunesse son oreille gauche est plus mauvaise que la droite. Le 11 mars 1898, ayant remarqué une inflammation derrière l'oreille gauche, il alla trouver un spécialiste qui fit la paracentèse du tympan, puis une incision derrière l'oreille suivie du grattage de l'apophyse mas-

toïde. Comme son état ne s'améliorait pas et qu'au contraire il ressentait de violents maux de tête, des malaises et du vertige, le malade vint nous trouver et fut opéré le 19 avril. Incision de la peau devant l'ouverture fistuleuse postérieure. Le périoste adhère fortement à l'os. Du premier coup de maillet on ouvre l'antre qui est rempli de masses cholestéatomateuses fétides et très dilaté. On ne voit plus que des fragments cariés des osselets, du marteau et de l'étrier. Pendant son séjour à l'hôpital, le malade n'a pas de fièvre, par moments son sommeil est agité, l'appétit est bon, légers maux de tête et d'oreille. Durant six semaines la plaie se cicatrisa normalement, mais à la fin de mai on vit apparaître de la rougeur et du gonflement du pavillon et du conduit, de sorte qu'au premier coup d'œil on crut à un eczéma dû à l'iodoforme, plus tard la fièvre survint avec une sensibilité marquée du pavillon gauche et un peu de fluctuation de la conque. Le Dr Bondy pratiqua le 6 juin une incision qui donna issue à une assez grande quantité de pus. Les douleurs cessèrent pendant trente-six heures, puis recouvrèrent leur intensité première; aussi Urbantschitsch conseilla-t-il une nouvelle incision à la suite de laquelle il s'écoula un flot de pus.

La tumeur s'étend à presque toute la surface du pavillon qui est tellement déformé qu'on a peine à le reconnaître. Elle est d'un rouge livide et très sensible. La peau du lobule, quoique enflammée, est peu attaquée. L'orifice du conduit est notablement rétréci, mais permet toutefois l'introduction d'un spéculum. A la surface inférieure de la tumeur, sur le conduit auditif externe on voit la marque d'une incision sur laquelle en pressant on fait sourdre beaucoup de pus. A travers cette incision, la sonde atteint en haut le corps de l'anthélix et rencontre une cavité à parois lisses. Panzer a rapporté à une séance de l'an dernier une observation à peu près analogue.

S. présente un paysan âgé de 53 ans avec lequel il est très difficile de communiquer vu sa surdité excessive. Depuis quelques semaines le malade souffre d'un écoulement de l'oreille droite dont il doit avoir été atteint depuis l'enfance. Il y a deux mois environ le malade vint à la consultation d'otologie de la Polyclinique où on reconnut une tympanite bilatérale purulente chronique. Le conduit auditif droit était bourré de masses granuleuses ; on conseilla l'entrée à l'hôpital et l'intervention mais le malade repoussa cette idée et promit de revenir au bout de trois semaines. Deux jours après survint une paralysie faciale droite complète et le malade fut forcé d'entrer à l'hôpital où on l'opéra le 11 juin. L'apophyse

mastoïde et l'antre étaient remplis de masses cholestéatomateuses. La plus grande partie du tegmen tympani était cariée. Guérison normale, seuls des bruits persistèrent dans la moitié droite de la tête.

En changeant le pansement on voit les pulsations de la dure-mère dénudée.

Bing décrit des modifications apportées à l'extrémité interne du cornet acoustique, consistant à placer l'instrument contre la conque au lieu de l'introduire à l'intérieur de l'organe.

5. Urbantschitsch montre des modèles d'écriture démontrant l'**influence des sons musicaux sur notre calligraphie**. A l'audition des sons graves, les lettres grandissent, le caractère de l'écriture devient incertain. Les sons aigus produisent l'effet contraire sur nombre de sujets, la tension des muscles du bras augmente, les lettres sont plus petites, les boucles manquent, les points sont oubliés, l'écriture est plus tendue. Une autre particularité observée chez bien des personnes est qu'elles écrivent au-dessous de la ligne en entendant des sons graves et au-dessus de la ligne en percevant des sons aigus.

Les expériences ont été faites au son d'un harmonica auquel on faisait rendre des sons soit aigus, soit graves, tandis que les sujets écrivaient.

U. fait voir l'écriture de personnes qui ignoraient au cours des expériences ce dont il s'agissait.

Gruber demande à l'auteur s'il tire des conclusions de ses expériences qui demanderaient en tout cas à être sérieusement contrôlées.

Urbantschitsch n'entend rien conclure, il a seulement voulu rapporter des résultats.

ANALYSES

I. — *OREILLES*

L'otologie dans ses rapports avec la médecine générale, par Clarence Blake (Congrès des médecins et chirurgiens américains, Washington, mai 1897).

Après avoir considéré les différents cas où les connaissances spéciales rendraient les plus grands services au praticien en éclairant son diagnostic, surtout dans bien des états fébriles graves de l'enfance, l'auteur attire l'attention sur l'insuffisance de l'enseignement obligatoire des spécialités dans les écoles de médecine américaines ; il faudrait que tout étudiant fût obligé de connaître la pathologie de l'oreille, assez, au moins, pour ne pas laisser succomber à la rougeole « maligne » un enfant atteint d'otite, et pour savoir appeler le spécialiste à temps. Ces observations et ces desiderata s'appliqueraient tout aussi bien à notre pays.

M. N. W.

Schéma des voies labyrinthiques, par Pierre Bonnier (Société de biologie, 11 février 1898).

Bonnier présente un schéma des voies labyrinthiques dans lequel il met en lumière la superposition des voies labyrinthiques aux voies médullo-cérébrales et médullo-cérébelleuses. Dans les fibres émanées des racines postérieures il y a, en effet, deux systèmes de voies centripètes, véhiculant des images sensitivo-sensorielles, dont les champs sensoriels sont distincts. L'un est « objectif ». Les conducteurs sont des fibres grêles externes, à engaînement myélinique tardif. Ces fibres sont à la tête des cornes postérieures. Le cochléaire correspond à ce système (nerf de l'audition). Le noyau antérieur, le tubercule acoustique et peut-être l'olive, aboutissants de ses fibres, représentent la tête des cornes postérieures. L'autre système centripète a un champ « subjectif » ou intra-organique (pour la moelle, ensemble des appareils tactiles profonds, articulaires et autres où les impressions vont au cervelet ou au cerveau former les images d'attitudes segmentaires). A la moelle ce sont des fibres grosses internes, à engaînement myélinique précoce, allant à la base des cornes postérieures (colonne de Clarke). Pour le labyrinthe, c'est l'ensemble de l'appareil vestibu-

laire, nerf ampullaire, qui aboutit à des noyaux représentant le prolongement de la base des cornes postérieures (noyau interne, noyau de Betcherew, noyau de Deiters). La pathologie nerveuse, et particulièrement la pathologie du tabes, démontre ces relations. E. L.

Terminaisons centrales de la racine labyrinthique, par A. Thomas (C. rendus Soc. biol., 18 février 1898).

Après section intracranienne de la racine labyrinthique chez un chien qui survécut quinze jours, l'A. a étudié la distribution des fibres de cette racine. Voici les résultats : La racine cochléaire se termine dans le ganglion ventral de l'acoustique et dans le tubercule acoustique ; un certain nombre des fibres qui pénètrent dans le ganglion ventral, s'en détachent et pénètrent dans le corps trapézoïde. Les unes, directes, se terminent dans l'olive supérieure, et le noyau juxta-olivaire du même côté, d'autres, croisées, sont dans l'olive supérieure, le noyau juxta-olivaire et le noyau du corps trapézoïde croisés. Quelques-unes vont dans le champ ventriculaire du ruban de Reil latéral et disparaissent dans le noyau du ruban de Reil latéral. La racine vestibulaire pénètre plus haut que la racine acoustique. L'ensemble des fibres aboutit à l'extrémité antérieure du noyau de Deiters. La racine se divise en deux branches (Cajal) : une ascendante va au noyau de Deiters et de Betcherew, et au noyau triangulaire de l'acoustique ; une descendante peut être suivie dans les faisceaux cérébello vestibulaires jusqu'au dedans du noyau de Monakow. Aucune fibre ne franchit la ligne médiane. E. L.

II. — *NEZ ET SINUS*

Diagnostic de l'empyème de l'antre d'Highmore, par Stevenson (*Brit. méd. journ.*, 1898, p. 534).

Un malade avait été soigné durant trois mois, et sans aucun succès, pour un empyème supposé de l'antre d'Highmore, il en présentait tous les signes, y compris l'écoulement de pus par la narine et la névralgie faciale. S. fit la transillumination de la face et fut fort étonné de constater que la transparence était bilatérale et parfaite ; il en conclut que l'empyème n'existait pas. En examinant soigneusement les dents, il trouva qu'une molaire, non cassée, était sensible à la pression, elle fut enlevée, mais l'extrac-

tion entraîna d'un bloc la molaire voisine, le processus alvéolaire et les parties molles adjacentes. En quelques jours, tous les symptômes de l'empyème avaient disparu et il s'agissait évidemment d'un abcès alvéolaire. M. N. W.

Étiologie et traitement des suppurations des sinus frontaux, par W. Milligan (*Lancet*, 19 février 1898).

Ce mémoire traite d'abord de l'anatomie de ces régions et, en particulier, de l'importance des cellules fronto-ethmoïdales aux points de vue scientifique et clinique. M. signale la possibilité de la continuation de l'infundibulum à travers l'ouverture du sinus maxillaire et insiste sur son importance. Les divers modes de traitement des sinusites frontales aiguës catarrhales et suppurées sont décrites en détail. Enfin, l'auteur parle de l'étiologie de l'empyème latent du sinus et de la difficulté de son diagnostic exact. M. relève sa fréquente coexistence avec l'ethmoïdite suppurée et les rapports de celle-ci avec le traitement consécutif. Discussion des traitements opératoire et non opératoire. Dans le dernier cas, on essaiera les lotions antiseptiques, les lavages par les voies naturelles au moyen d'une canule construite spécialement, la réduction de la muqueuse par un escharotique, l'usage du sérum antistreptococcique et de l'oxygène.

Du côté des opérations, Milligan décrit la turbinectomie antérieure (cornet moyen) et plusieurs procédés d'interventions externes. Il préconise une incision médiane et insiste sur l'importance d'assurer un drainage fronto-nasal libre et suffisant. Il traite aussi du curettage.

Sur 15 cas opérés, 9 concernaient des hommes, 6 des femmes. Treize fois, les sinusites étaient unilatérales ; deux fois bilatérales. Le sinus droit était affecté dans 5 cas, le gauche dans 12 cas. Chez tous les malades, à l'exception d'un seul atteint d'affection suraiguë, d'autres sinusites accessoires évoluèrent d'une façon similaire et une statistique des sinus impliqués termine le mémoire. SAINT-CLAIR THOMSON.

Sinusite frontale à streptocoques, consécutive à un érysipèle. Mort par abcès cérébral et méningite, par F. Ramond (*Bulletins de la Société anatomique de Paris*, mars 1898, p. 216).

Homme de 19 ans, qui, à la suite d'un érysipèle eut du jetage des fosses nasales, de la fièvre et succomba au bout de quelques jours de maladie.

A l'autopsie, sinusite frontale double, surtout à droite. Les sinus maxillaires sont aussi légèrement atteints ; abcès du cerveau du volume d'une grosse noix à la pointe du lobe frontal droit, contigu au sinus correspondant et séparé de l'os frontal par les méninges épaissies, pus de l'abcès sanieux et sanglant, parois de l'abcès anfractueuses. Pas de thrombose des sinus veineux.

Les exsudats sinusiens et méningés renferment de nombreuses chaînettes de streptocoques. Les ensemencements sur divers milieux rappellent, par leurs caractères, ceux du streptocoque de l'érysipèle. L'inoculation d'un demi-centimètre cube de culture de 24 heures en bouillon donne naissance sous la peau de l'oreille d'un lapin à un érysipèle expérimental typique.

Il est très facile, dit l'auteur, de suivre ici les processus infectieux : érysipèle de la face, rhinite secondaire, sinusites, abcès cérébral et méningite. A. G.

III. — *BOUCHE ET PHARINX*

Angiôme des gencives, par R. Le Fort (*Bull. de la Soc. anat. de Paris*, fasc. 4, janvier 1898).

C'est sur la face externe de la gencive du côté droit, au-dessous de la deuxième petite molaire, que l'auteur trouva une tumeur un peu aplatie, du volume d'un gros pois. Cette tumeur était reliée à la gencive par un très large pédicule la rendant demi-sessile. Pendant la nuit, du sang s'échappait de la tumeur. Tissus voisins sains, de même que les dents, pas d'adénie.

L'examen histologique, pratiqué par le Dr Cange, a démontré qu'il s'agissait d'un angiôme caverneux sans aucune tendance sarcomateuse. La guérison fut spontanée. Le petit malade avait 10 ans.

Cette tumeur semblait avoir augmenté à la suite d'une attaque de grippe. A. G.

Cas unique d'œdème de la surface supérieure du voile palatin, par T. Reardon (*Boston med. and surg. journ.*, 17 mars 1898).

Malade de 28 ans, ayant souffert pendant quelque temps de catarrhe pharyngien avec expectoration de croûtes muco-purulentes. Soudain, une nuit, il fut réveillé par une sensation de corps étranger de la gorge, et en examinant au miroir on vit la partie posté-

rieure de la langue gonflée. La gorge était obstruée par une masse pâle de la dimension d'un œuf de pigeon. La luette était œdématiée et la surface inférieure du palais pâle.

Une incision fit sortir le liquide, et la tuméfaction disparut. Suivant l'auteur, le nez et le pharynx étaient sains, mais la voûte pharyngienne était recouverte d'une sécrétion muco-purulente.

Des grands vaisseaux pulsatiles dans le pharynx, par Brown Kelly (*Glasgow. med. journ.*, 1898, n° 1, p. 28).

La présence de grands vaisseaux pulsatiles n'est pas rare, et ils sont souvent visibles à un examen même rapide du pharynx, sans instruments ; K. en cite quatre exemples, dont trois chez des personnes de 75 ans et un chez un homme de 22.

Il s'agit dans ces cas de la carotide interne anormalement flexueuse qui bombe sur la paroi postérieure du pharynx, en formant comme une tumeur pulsatile, allongée, plus ou moins étendue, qui ne cause aucune gêne d'ailleurs ; deux figures sont jointes à ces observations.

Il importe d'examiner le pharynx à ce point de vue avant d'intervenir chirurgicalement dans cette région. M. N. W.

Sarcome de la langue, par G. Marion (*Rev. de chirurgie*, mars-août 1897).

On ne trouve aucune mention de l'affection avant 1869. A cette date deux cas sont signalés, l'un par Jacobi en Amérique, l'autre par Hüter en Allemagne. Heath, à Londres, présente une pièce diagnostiquée sarcome par l'examen histologique. En 1885, deux nouveaux cas sont publiés, l'un à Vienne par Albert, l'autre à Londres par Hutchinson. Suit l'ouvrage de Butlin et les communications de Eve (1886), Godlee (1886), Santesson, Beregszazy, Mikulicz, Michelson, Poncet (1888), Mandillon, Mercier, Targett (1890), Scheier, Stern, Onodi, Permann, Durham, Barker, enfin un cas personnel observé dans le service de M. le prof. Berger.

C'est une affection rare ; on note une prédilection pour le jeune âge ; il est aussi fréquent chez l'homme que chez la femme. La pathogénie en est obscure ; on peut trouver à l'origine un traumatisme ou une ulcération ; tumeur toujours primitive. Tous les points de la langue peuvent en être le siège ; il affecte deux formes, interstitielle ou pédiculée. On y trouve, au microscope, des cellules rondes, petites ou fusiformes. La muqueuse n'offre aucune modifi-

cation : on trouve de nombreux globules sanguins dans l'écartement de faisceaux des cellules fusiformes. Le sarcome à cellules rondes a peut-être une marche plus rapide que le fasciculé. Le début est insidieux : on a noté deux fois une glossite suppurée qui, incisée, diminua incomplètement. En général, la tumeur est déjà volumineuse quand le malade s'en aperçoit. Les tumeurs de la pointe sont plus vite signalées que celles de la base. La consistance est variable, quelquefois molle, simulant la fluctuation. La langue se modifie dans sa forme quand la tumeur grossit. Les troubles fonctionnels attirent d'abord l'attention dans les tumeurs de la base. La muqueuse est fixe dans les tumeurs de la face dorsale. Elle est mobile dans celles de la face inférieure où il n'y a pas d'insertions musculaires. Saine au début, la muqueuse peut s'ulcérer. Dans la variété pédiculée, le pédicule est, en général, court ; la muqueuse le plus souvent ulcérée. Les hémorrhagies sont rares, la douleur manque le plus souvent, l'adénopathie est quelquefois sarcomateuse, le plus souvent de nature inflammatoire. L'évolution est presque toujours rapide et la terminaison fatale quand l'affection est abandonnée à elle-même. Le pronostic post-opératoire est en général favorable. Le diagnostic est possible dans les sarcomes pédiculés : on peut, dans la variété interstitielle, soupçonner la nature de la maladie. Le travail est accompagné d'une observation personnelle. LOMBARD.

IV. *LARYNX ET TRACHÉE*

Deux cas de spasme de la glotte, mortel à la première attaque, survenus dans la même famille, par HUNTER (*Brit. med. journ.*, 1898, p. 881).

Un garçonnet de 19 mois, en parfait état de santé, se fâche à propos d'une bagatelle, ainsi que c'est son habitude ; subitement il rejette la tête en arrière, devient bleu et meurt sans proférer un son, malgré le bain chaud.

Deux jours plus tard, H. qui avait trouvé ce premier enfant déjà mort, fut appelé auprès de sa sœur, âgé de 7 mois, qu'il trouva également morte ; elle venait de succomber de la même manière sur les genoux de sa mère, sans le moindre avertissement elle était devenue rigide et cyanosée et n'avait émis aucun son. L'autopsie des deux enfants montra l'absence de corps étranger et de lésion

quelconque, ils étaient tous deux rachitiques et avaient évidemment succombé au spasme de la glotte.

N. N. W.

Etiologie de la laryngite striduleuse, par Erskine (*Brit. med. journ.*, 1898, p. 145).

Une enfant de 5 mois, jouissant d'une santé parfaite, présente de légères attaques de laryngite striduleuse qui s'arrêtent avec l'apparition des premières dents ; après six semaines de repos, de nouvelles attaques surviennent jusqu'à l'éruption d'un autre groupe de dents ; nouveau repos jusqu'à l'âge de 12 mois ; à ce moment des attaques plus sérieuses accompagnent la tuméfaction des gencives ; en examinant la bouche, E. passe son doigt sur les gencives, et provoque ainsi séance tenante, un accès typique de spasme de la glotte accompagné de contracture des extrémités ; l'accès passé, on fait des incisions aux gencives, trois dents percent les jours suivants, et les accès de laryngite stridnleuse disparaissent définitivement.

M. N. W.

Laryngite striduleuse avec tirage permanent, par Soca (de Montevideo) (*Archives de médecine des enfants*, Paris, janvier 1898).

L'auteur rappelle la description de la laryngite striduleuse dont la forme classique a été si bien dépeinte par Trousseau. La dyspnée cependant n'est pas toujours paroxystique. Il y a des cas où elle est permanente. MM. J. Simon, Cadet de Gassicourt, Grancher, en ont observé. Touchard en a réuni un grand nombre. Ces cas présentent une différence notable avec ceux réunis par l'auteur. La dyspnée permanente est relativement courte, trois ou quatre jours. Dans les observations rapportées par le Dr Soca, la durée fut très longue ; il n'y eut pour ainsi dire jamais de véritable accès de suffocation. L'auteur cite les quatre faits dont il fut témoin. Le diagnostic de laryngite striduleuse ou sous-glottique est établi par exclusion.

LOMBARD.

Sténose congénitale du larynx, par O'Dwyer (*Arch. of Pediatr.*, 1898, n° 1, p. 1).

On considère les malformations congénitales du larynx comme étant extrêmement rares, ce qui est dû peut-être à ce fait que les enfants succombent très jeunes s'ils ne sont pas morts-nés et que le diagnostic n'est pas fait ; ainsi O'D. a trouvé sur le cadavre d'un

nouveau-né un kyste de l'épiglotte qui avait fort bien pu causer la mort par suffocation et qui pouvait être rompu avec le doigt sans difficulté. Les médecins ne sont pas assez exercés au toucher du larynx, et pourtant la laryngoscopie est impraticable chez les tout petits et d'ailleurs inutile pour la région sus-glottique qui est facilement accessible. Un enfant de cinq semaines, d'ailleurs vigoureux, est atteint de dyspnée depuis sa naissance ; le toucher laryngé fait reconnaître l'accolement des replis ary-épiglottiques dans toute leur étendue, ne laissant qu'un petit orifice derrière l'épiglotte. Le tubage pour lequel avait été appelé O'D. était impossible ; il pratiqua la dilatation à l'aide de sondes uréthrales, puis à l'aide du bout du doigt, et arriva en quatre séances à la dilatation complète. La guérison fut définitive. Ajoutons que cet enfant a un frère sourd-muet. M. N. W.

Leçon clinique sur la valeur diagnostique de la paralysie des adducteurs de la glotte, par Félix Semon (*Brit. med. journ.*, 1898, p. 1).

Il faut tout d'abord rappeler au point de vue anatomique que le nerf récurrent a été dissocié par Russel en trois faisceaux dont l'un innerve les adducteurs, l'autre les abducteurs et le troisième est dépourvu de fibres motrices. S. insiste ensuite sur quelques points de physiologie et de physiologie pathologique : on dit généralement que la glotte est animée dans la respiration normale de mouvements de dilatation isochrones aux inspirations, il n'en est rien ; la glotte est immobile chez l'adulte calme et se présente sous forme d'un triangle isocèle beaucoup plus large pourtant que celui de la position cadavérique des cordes vocales, les rapports de largeur étant de 13 1/2 à 5 ; ce fait doit être attribué au tonus réflexe des abducteurs durant la vie. Lorsque, pour une cause quelconque durant la vie, les dimensions de la glotte descendent à la position cadavérique on voit survenir la dyspnée. Toutes les fois qu'une cause lentement destructive agit sur le récurrent les abducteurs sont les premiers atteints, les adducteurs ne sont lésés que plus tard ou restent indemnes ; ils sont aussi les premiers à reprendre leurs fonctions lorsqu'il y a régénération, tandis que les abducteurs se rétablissent en dernier lieu. Parmi les adducteurs, c'est le thyro-aryténoïdien interne qui dégénère le premier ainsi qu'il appert de l'examen histologique des muscles du larynx paralysé. A propos de la résistance plus grande des adducteurs, S. cite l'histoire d'un ténor distingué qui eut une paralysie complète de

la corde vocale gauche, causée par un syphilome ; un traitement approprié fit disparaître la tumeur ; la paralysie des abducteurs resta complète et définitive, mais heureusement les adducteurs se rétablirent, la corde vocale fut attirée dans sa position de phonation qu'elle conserva depuis sans variations ; la conséquence inattendue de cette « contracture paralytique » fut que le patient reprit non seulement sa voix de conversation, mais sa voix de chant dans toute son étendue et aussi parfaite qu'avant l'accident. Une série de faits concourent à démontrer les différences biochimiques qui existent entre les deux groupes fonctionnels des muscles laryngés : 1) sur le larynx d'un animal qui vieut de succomber (l'homme y compris), le muscle crico-aryténoïdien postérieur perd son excitabilité électrique longtemps avant tous les autres muscles ; 2) sur le vivant celui des trois faisceaux du récurrent qui perd son excitabilité électrique le premier est également celui des abducteurs ; 3) le récurrent étant lentement paralysé par la congélation sur un anima anesthésié, on voit la corde vocale correspondante perdre d'abord l'abduction, plus tard seulement prendre la position cadavérique ; 4) les terminaisons nerveuses des adducteurs sont d'une structure beaucoup plus complexe que celles de leurs antagonistes ; 5) lorsque le récurrent est excité par l'électrisation, on obtient de l'adduction de la corde vocale si l'animal est légèrement anesthésié, tandis que l'abduction se produit nettement quand l'anesthésie est profonde.

La plus grande vulnérabilité des abducteurs a pour résultat clinique ce fait que la compression d'un récurrent par une tumeur se manifestera tout d'abord par l'adduction flasque de la corde vocale, sans nulle gêne de la phonation ni de la respiration calme ; après un temps variable, on verra la flaccidité faire place à la contracture de plus en plus nette et finalement la corde vocale aura quitté définitivement sa position cadavérique pour rester immobile, tendue sur la ligne médiane ; chez la plupart des malades cet état est compatible avec la respiration et la voix normales, et la dyspnée ne se manifeste que dans l'effort — le patient n'accuse donc poiut de symptômes laryngés subjectifs et la paralysie de la corde vocale, symptôme précoce de mainte affection, doit être soigneusement recherchée. La plupart des affections qui causent de la paralysie vocale sont graves, ceci est vrai surtout pour les cas où la maladie causale n'est pas évidente, comme par exemple une tumeur du cou, une plaie, un ganglion hypertrophié, une pleurésie, une ankylose aryténoïdienne. Quand la cause d'une paralysie vocale ne peut être trouvée facilement, il faut songer à la syphilis,

à l'ataxie, à la syringomyélie, à la sclérose en plaques à cette myélite systématisée décrite par Jackson et par Mackenzie et frappant la langue, le palais, le larynx, le trapèze et le sterno-mastoïdien parfois, à la paralysie bulbaire ; dans un autre ordre d'idées on cherchera l'anévrysme de l'aorte, la tumeur du médiastin dont ce peut être le signe initial. C'est donc, en définitive, un symptôme le plus souvent grave que la paralysie des abducteurs d'une corde vocale.

F. S. présente en terminant un certain nombre de malades.

M. N. W.

V. *ŒSOPHAGE, CORPS THYROIDE, COU, etc.*

Corps étrangers de l'œsophage, par KAWENICKI (*Przeglad lekarski*, 27 nov. 1897 ; *in Vratch.* 1898, p. 81).

Dans les deux cas relatés par K. il s'agit de la déglutition, pendant le sommeil, de dents artificielles ; les corps étrangers furent extraits à l'aide de l'appareil de Weiss et les accidents, tels que cyanose et accès de suffocation, disparurent aussitôt. M. N. W.

Diverticules profonds de l'œsophage et leur diagnostic, par REITZENSTEIN (*Münch. med. Woch.*, 1898, p. 354).

Les diverticules communs par pression sont situés à l'union du pharynx et de l'œsophage ; les cas de diverticules profonds sont exceptionnels et leur diagnostic encore peu sûr ; la confusion est facile entre ces diverticules et la dilatation diffuse précardiaque. R. apporte une observation minutieusement étudiée, avec schémas et photographies Roentgen. Voici les principaux moyens d'investigation et de diagnostic : 1° Le cathétérisme se fait de temps à autre sans obstacle ; à d'autres moments on rencontre une résistance absolument invincible ; 2° les aliments régurgités ne contiennent pas de ferments, ni d'acide chlorhydrique libre ; les derniers aliments ingérés ne sont pas rendus ; 3° Une sonde est introduite dans l'estomac, l'autre reste forcément dans la dilatation ; la première des deux est fenêtrée jusqu'à une certaine hauteur. S'il y a diverticule, le liquide versé dans la sonde correspondante ressort tel quel ; si c'est une dilatation diffuse tout coule dans l'estomac ; 4° lavage simultané de l'estomac et du diverticule à l'aide

de deux liquides, qui ne se mélangent pas ; 5° transillumination ; 6° skiascopie après introduction d'une solution de bismuth ou bien d'une sonde munie d'un mandrin métallique. La sonde se replie dans le diverticule et dessine ainsi ses contours. Il y a encore d'autres procédés plus ou moins ingénieux. M. N. W.

Un diverticule de l'œsophage, par WRIGHT ET SMITH (*Brit. med. journ.*, 1898, p. 944).

Homme de 45 ans, souffrant depuis 10 ans de malaises causés habituellement par l'existence d'un diverticule — déglutition difficile, régurgitation d'aliments et d'air ; certains mouvements de la tête provoquent une sensation douloureuse et une déglutition à vide. La mère du malade présente, paraît-il, les mêmes accidents. Il se trouve fort bien du conseil de vider la poche par la pression après chaque repas, mais il ne peut supporter la pelote de pression ; il n'y a aucune indication opératoire. M. N. W.

Deuxième cas d'extirpation d'un diverticule de l'œsophage, par HENRY BUTLIN (*Brit. med. journ.* 1898, p. 8).

Les grands diverticules de l'œsophage sont considérés comme très rares et le nombre de cas opérés est minime ; d'autant plus intéressante est la communication de B., qui apporte six observations personnelles recueillies en cinq ans avec deux opérations, dont une publiée antérieurement dans les « Transactions of the Royal Med. and. Chir. Soc. », vol. LXXVI.

OBS. I. — Homme de 73 ans, souffrant depuis quatre ans, considéré par des médecins comme atteint de rétrécissement de l'œsophage ; B. diagnostique l'existence d'un diverticule par la regurgitation des aliments et la marche de l'affection, précise ensuite sous chloroforme la position de la poche immédiatement avant l'opération : incision le long du bord antérieur du sterno-mastoïdien, dissection entre la trachée et l'œsophage d'une part et les gros vaisseaux de l'autre, découverte de la poche en arrière de l'œsophage à son union avec le pharynx, excision de la poche, suture des parois œsophagiennes ; un drain est laissé dans la plaie cervicale et l'alimentation est d'emblée permise sans tube ; du 5e au 13e jour le lait s'écoule par la plaie en grande quantité d'abord, puis rapidement la plaie se cicatrise et vingt jours après l'opération la guérison est absolue.

OBS. II. — Homme de 57 ans, présentant des troubles de la déglutition depuis dix ans ; il est obligé d'avaler ses aliments d'une

traite, il a appris à avaler d'une certaine manière qui permet aux substances de descendre ; pourtant elles sont souvent rejetées au bout d'un temps variable après le repas, plus ou moins altérées. Il n'y a pas de tumeur au cou et l'état général est très bon.

OBS. III. — Homme de 65 ans, souffrant depuis un an ; il avale mieux les liquides que les solides et ces derniers reviennent non digérés. En lui faisant avaler de l'eau B. a put faire revenir immédiatement une partie du liquide en pressant sur le cou malgré l'absence de toute tumeur dans cette région. Une sonde se trouvait arrêtée dans un cul-de-sac à neuf pouces de profondeur. L'état général est excellent.

OBS. IV. — Homme de 55 ans. Pendant cinq ans il y a quelque difficulté à avaler, une sorte de « relâchement de la gorge », puis un jour, au milieu d'un repas, il se produit une dysphagie subite et complète, si bien qu'il est obligé de se retirer pour aller vomir ; après ce début brusque, qui est d'ailleurs exceptionnel, les mêmes accidents se répétèrent de temps en temps et tous les jours des fragments d'aliments étaient régurgités non digérés après avoir séjourné le plus souvent deux jours. Six mois après que B. l'eut examiné le malade fut opéré par un autre chirurgien et succomba deux jours plus tard à de l'anurie. La poche enlevée est exactement semblable à celles que B. a enlevées et figurées.

OBS. V. — Homme de 57 ans, présentant les symptômes habituels aux diverticules de l'œsophage depuis 6 ans ; on ne voit pas de tumeur au cou quand le malade a bu, mais il peut faire refluer le liquide en penchant la tête en avant, il arrive, en pressant sur le cou, à faire ressortir de la poche des aliments solides ; enfin il sait se sonder lui-même, le fond du cul-de-sac étant à neuf pouces de l'arcade dentaire.

L'auteur pense que cette affection est plus commune qu'on ne le croit, qu'elle est bien des fois prise pour un rétrécissement ; il faudra donc avoir présents à la mémoire les symptômes, toujours les mêmes, des observations ci-dessous. M. N. W.

Abcès rétro-œsophagien, par CROZER GRIFFITH (*Archives of pediatric*, p. 1, 1898).

Il s'agit d'un cas rare d'abcès rétro-œsophagien ayant causé de la compression fatale de la trachée ; le malade, enfant de deux ans, était atteint depuis quatre mois de toux rauque, croupale, revenant par accès, puis de dyspnée continue et progressivement croissante avec des accès de suffocation. L'examen local, l'inter-

rogatoire, l'observation à l'hôpital ne permirent d'établir aucun diagnostic, la trachéotomie faite d'urgence ne donna aucun soulagement et l'enfant succomba enfin à une pneumonie septique entée sur la maladie indéterminée. L'autopsie fit découvrir la présence d'un volumineux abcès rétroœsophagien, au niveau des premières vertèbres dorsales et partant de leurs surfaces antérieures cariées. G. réunit à ce propos les rares observations analogues, éparses dans diverses publications, et dans lesquelles le symptôme dominant est la compression de la trachée.

M. Chapin relate l'observation d'une fillette de 5 ans qui présentait des quintes de toux nerveuse qui ne s'expliquait pas par l'état des voies respiratoires ; tous les moyens employés échouèrent, l'enfant paraissant d'ailleurs bien se porter et n'ayant point de dyspnée. Elle mourut un jour subitement dans un accès de toux, l'autopsie révéla un abcès rétroœsophagien.

M. Adams cite également un abcès rétro-œsophagien ayant donné des symptômes de sténose laryngée, non reconnu sur l'enfant vivant quoique les recherches eussent été dirigées tout le temps de ce côté, et difficilement trouvées à l'autopsie. M. N. W.

Inflammation chronique primitive « cancériforme » de la glande thyroïde, par E. Tailhefer (*Revue de Chirurgie*, 10 mars 1898).

L'auteur de cette étude paraît avoir voulu créer un type spécial de tumeur de la glande thyroïde, tumeur ne prenant pas une extension considérable parce qu'elle semble caractérisée exclusivement par une sclérose conjonctive dont l'origine paraît obscure à l'observateur et qui doit être motivée par une cause infectieuse. L'infection, dit T., serait apportée dans la glande thyroïde par la voie sanguine ou la voie lymphatique.

La tumeur, d'une dureté extrême, ne prend pas un volume très considérable, mais elle enserre vigoureusement les organes sous-jacents et surtout la trachée, et cause par ce fait des troubles respiratoires pouvant commander assez rapidement l'ouverture de la trachée. Chose assez curieuse, dans les quelques observations qui ont donné naissance à ce travail, la trachéotomie avait non seulement amené une détente de la gêne respiratoire, mais la tuméfaction thyroïdienne s'affaissait.

Cet heureux résultat d'une intervention opératoire aussi bénigne semble, dans une affection de cette nature, interdire toute intervention radicale qui paraît contre-indiquée contre une affection d'un caractère aussi peu malin.

L'âge des malades n'était pas fort avancé, 42 ans au plus. L'auteur a même observé un cas chez un enfant de 4 ans. Les hommes étaient plus souvent atteints que les femmes.

En résumé l'affection qui a fait l'objet de ce mémoire doit être une sclérose d'origine absolument ignorée. A. G.

Kystes hydatiques du corps thyroïde, par VITRAC (*Revue de Chir.*, 10 mai 1897).

C'est une affection rare. L'A. en rapporte une observation détaillée recueillie dans le service de M. Professeur Lannelongue à Bordeaux. La voie sanguine est celle qui conduit le plus souvent le germe hydatique dans la glande. On a noté cependant que l'embryon pouvait atteindre le corps thyroïde par migration au travers des tuniques de l'œsophage. Le sexe féminin est prédisposé. Ce kyste est uni ou multiloculaire, unique et encapsulé, ou multiple et disséminé ; plus souvent il n'occupe qu'un seul lobe ou l'isthme. Il se développe surtout dans le tissu cellulaire sous-capsulaire ou interlobulaire. Son volume est rarement considérable. On a observé la transformation purulente. Il tend dans son développement à gagner les parties latérales du cou et à dépasser en arrière le sterno-mastoïdien. Les phénomènes de compression des organes voisins sont rares et se manifestent surtout du côté du larynge.

La symptomatologie est celle des tumeurs du corps thyroïde à développement lent. L'augmentation de volume de l'organe est surtout signalée. Il est important de diagnostiquer le siège exact de la tumeur. On peut y parvenir en observant ce qui se passe pendant la déglutition. Si la trachée est immobile, le diagnostic du point de départ est impossible ; dans le cas contraire, si le kyste se mobilise avec la trachée il est intra-thyroïdien, juxta-thyroïdien s'il ne suit qu'imparfaitement ses mouvements. L'urticaire est signalée dans notre observation, consécutivement à la rupture du kyste. La marche est très lente et la terminaison variable. Le pronostic est difficile, ne repose guère que sur le frémissement qui manque, l'urticaire, la disparition de la tumeur suivie de récidive. Ce diagnostic se fait surtout par exclusion. Le traitement doit être hâtif. On peut avoir recours suivant les cas à la ponction simple, l'injection iodée, l'incision, la marsupialisation, l'extirpation ou la thyroïdectomie dans le cas des kystes multiples ou irréguliers. E. L.

Symptomatologie et traitement du goître épidémique, par Ferrier, professeur agrégé au Val-de-Grâce (*Arch. génér. de médecine*, sept. 1897).

On n'étudie en général dans l'histoire du goître aigu que les modifications de volume de la glande. Des 24 observations qui forment la base de ce travail, l'A. croit devoir conclure que la description classique est en réalité incomplète. Il faut interroger minutieusement chaque appareil. L'hypertrophie thyroïdienne est le symptôme capital. La consistance de la glande est élastique et rappelle celle du tissu glandulaire. On y trouve quelquefois de petits kystes. Le lobe droit est plus souvent atteint. Les variations du périmètre cervical peuvent atteindre trois centimètres. On ne note que peu de modifications dans le fonctionnement des appareils digestif et respiratoire. Mais il faut noter du côté du cœur la bradycardie presque constante (40 pulsations) pendant la durée de l'affection. Le système nerveux était peu troublé. Un peu de tremblement des mains mais surtout des phénomènes vaso-moteurs et secrétoires ont attiré l'attention (sudation vaso-méningitique). L'urée était diminuée (20 grammes par 24 heures). — Peu d'altération de l'état général ; hypothermie au début.

L'ensemble de cette symptomatologie permet d'établir que dans le goître aigu épidémique il n'y a, non pas fluxion de la glande, ce qui amènerait l'hyperthyroïdisation (symptomatologie du goître exophtalmique) mais hypothyroïdisation par altération cellulaire probablement sous la dépendance d'un agent infectieux ou de ses toxines.

Les recherches entreprises n'ont pas donné de résultat. Les malades qui font l'objet des observations de l'A. ont été divisés en trois séries. La première série fut traitée par l'ingestion de glande thyroïde de mouton et de veau à dose élevée. Aucun trouble n'a été observé et la guérison fut rapide. La deuxième série, soumise à la médication iodée, ne paraît pas en avoir retiré un grand bénéfice. Dans quelques cas il semble que celle-ci ait favorisé la dégénérescence fibreuse. Sur la troisième série (deux malades) fut essayée la médication par le thymus. Elle ne paraît pas avoir donné de bons résultats. Lombard.

Traitement du goître exophthalmique, Revue critique par Glantenay (*Arch. génér. de médecine*, novembre 1897).

Après un résumé historique des traitements médicaux ou chirurgicaux dirigés contre la maladie de Basedow, l'A. fait une

critique résumée des diverses médications. La médication thyroïdienne n'aurait donné aucun succès dans les vrais goîtres exophthalmiques, ceux qui évoluent brusquement, tandis que des résultats appréciables ont été notés dans les goîtres basedowiés, suivant la distinction établie par M. Marie. En somme, la thérapeutique médicale est aujourd'hui encore purement palliative. Elle s'adresse surtout aux symptômes. Les interventions chirurgicales proposées contre le goître exophthalmique comptent à leur actif des succès et des insuccès. La ligature des artères thyroïdiennes, l'exothyropexie et surtout la thyroïdectomie ont procuré quelques guérisons. Il est important de rappeler les décès post-opératoires survenant dans les trois premiers jours qui suivent l'intervention et qu'on peut attribuer soit à une intoxication aiguë par les produits de la glande altérée, soit à des perturbations graves dans l'innervation cardiaque et vaso-motrice par l'irritation d'un grand sympathique pathologique déjà susceptible et trop actif (Poncet). Les opérations pratiquées sur le grand sympathique cervical sont à l'abri de ces reproches. Les indications thérapeutiques paraissent pouvoir se résumer ainsi. — Contre les faux goîtres exophthalmiques, thyroïdectomie extra-capsulaire ou énucléation. — S'il s'agit d'un goître exophtalmique secondaire à une affection extra-thyroïdienne, traitement de la cause. — En présence d'un goître exophthalmique vrai, primitif, attendre et instituer le traitement médical. Si le dernier reste sans effet, si l'exophthalmie ou les troubles fonctionnels augmentent, tenter une intervention. La sympathectomie et la thyroïdectomie partielle doivent se partager la faveur des opérateurs. LOMBARD.

De la diphtérie larvée au cours des épidémies, par M. J. SIMONIN et F. BESOIT (*Rev. de méd.*, 10 janvier 1898).

La diphtérie larvée est étudiée chez l'individu et dans les collectivités. Les conclusions générales de cette très importante étude sont de plusieurs ordres : tout d'abord l'existence de la diphthérie larvée chez l'individu est un fait indéniable, et l'on peut admettre l'existence de véritables épidémies de diphthérie larvée. En médecine publique, le diagnostic bactériologique de l'affection conserve une importance prépondérante. La conduite à tenir chez l'individu se résume dans la désinfection buccale et nasale. Les diphtéries larvées avec phénomènes d'intoxication sont justiciables de l'emploi du sérum.

Dans les épidémies, toute angine dont la nature diphthérique

a pu être constatée doit être l'objet d'une déclaration. On doit, après examen bactériologique, isoler les malades suspects. Il faut de parti pris rechercher les formes insidieuses de la maladie.

LOMBARD.

Un cas de maladie de Graves à marche rapide, par E. H. SUTCLIFF (*Lancet*, 12 mars 1898).

Affection ayant évolué avec une rapidité extraordinaire, puisque le malade succomba juste trois mois après le début de la maladie. Les symptômes prédominants étaient les vomissements et la difficulté de la déglutition. SAINT-CLAIR THOMSON.

Sérum alcalin comme moyen de culture pour le diagnostic bactériologique de la diphthérie, par L. COBBERT (*Lancet*, 5 février 1898).

Le sérum alcalin offre sur le sérum ordinaire l'avantage d'être un milieu de culture durable, puisqu'il demeure transparent stérilisé à une température élevée. Ce milieu a été décrit d'abord par le professeur Lorrain Smith en 1894 et a été reconnu très utile pour le diagnostic de la diphthérie et la culture du bacille de Klebs-Lœffler.

L'auteur s'étend en explications détaillées sur le mode de préparation des sérums alcalins de bœuf et de cheval.

SAINT-CLAIR THOMSON.

La vitalité du bacille diphthérique, par A. MACGREGOR (*Lancet*, 12 mars 1898).

Enfant de 8 ans, chez lequel on trouva des bacilles de Lœffler virulents environ six mois après une atteinte de diphthérie. L'auteur cite d'autres publications traitant de la période pendant laquelle on rencontre des bacilles diphthériques dans la gorge après la disparition des accidents. SAINT-CLAIR THOMSON.

INDEX BIBLIOGRAPHIQUE

ANGLETERRE

Pharynx et Varia

J. L. Firth. Suture immédiate de la gorge à la suite d'une tentative de suicide (*Brit. med. journ.*, 12 septembre 1896).

T. J. Bokenham. Préparation du sérum antidiphthérique (*Lancet*, 22 août 1896).

A. A. Kanthack. Métachromatisme du bacille de la diphthérie (*Lancet*, 22 août 1896).

D. Owen. Alimentation par le thymus dans le goitre exophthalmique (*Brit. med. journ.*, 10 octobre 1896).

Hill. Ulcération pharyngo-laryngée de nature indéterminée (*Brit. lar. rhin. and otol. ass.*; in *Journ. of lar. rhin. and otol.*, octobre 1896).

A. E. Maylard. Œsophagotomie externe pour un sou enclavé dans l'œsophage (*Glasgow clin. and path. soc*; in *Glasgow med journ.*, septembre 1896).

C. E. Brevar. La paralysie du voile du palais (*The clin. journ.* 7 octobre 1896).

C. A. Morton. Cause et traitement de la dyspnée brusque dans le goitre; cas d'excision du lobe moyen du corps thyroïde (*Bristol med. chir. journ.*, septembre et octobre 1896).

R. C. Mc Cullagh. Corps étranger du pharynx chez un enfant (*Brit. med. journ.*, 24 octobre 1896).

A. Innes. Un cas d'angine de Ludwig (*Brit. med. journ.*, 24 octobre 1896).

C. E. Jennings. Cancer de la langue (*Med. soc. of London*; in *Brit. med. journ.*, 31 octobre 1896).

G. Wilkinson. Lymphangiectasie de la langue (*Quarterly med. journ.*, octobre 1896).

S. E. C. Wood. La production des antitoxines diphthériques (*Lancet*, 24 octobre 1896).

P. Gould. Tumeur pharyngienne, laryngotomie, guérison (*Lancet*, 24 octobre 1896).

G. D. Rolleston. Tuberculose thyroïdienne avec abcès s'ouvrant dans l'œsophage (*Pathol soc. of London*; in *Brit. med. journ.*, 7 novembre 1896).

D. Newman. Epithélioma de l'œsophage au niveau de la troisième vertèbre dorsale, ulcération et rupture dans l'aorte un mois après l'opération de la gastrostomie (*Glasgow med. journ.*, novembre 1896).

J. Clarke. Végétations adénoïdes du pharynx nasal (*Harveian soc. in brit. med journ.*, 21 novembre 1896).

P. M' Bride. Vaisseaux pulsatiles du pharynx (*Edinburgh med. journ.*, décembre 1896).

G. Sharp. Le croup membraneux est-il toujours dû au microbe de la diphthérie (*Edinburgh med. journ*, décembre 1896).

F. Reid Mackay. Courtes notes sur la valeur de l'examen bactériologique dans la diphthérie (*Edinburgh med. journ*, décembre 1896).

Lennox Browne. Traitement antitoxique de la diphthérie (*Journ. of lar. rhin. and otol.*, décembre 1896).

V. Horsley. Physiologie et pathologie de la glande thyroïde (*Brit. med. journ.*, 5 décembre 1896).

A. T. Davies. Myxœdème traité par l'extrait thyroïdien (*Clin. soc. of London* ; *brit. med. journ.*, 5 décembre 1896).

F. A. Nynlasy. Plaie diphthérique à la suite d'une injection d'antitoxine (*Intercol. med. journ. of austral.*, 20 septembre 1896).

F. Johnston et **C. T. Holland.** Deux cas de sous dans l'œsophage (*Brit. med. journ.*, 5 décembre 1896).

N. Raw. Corps étranger de l'œsophage localisé par les rayons X ; extraction (*Brit. med. journ.*, 5 décembre 1896).

W. G. Kelson. Anesthésie par le bromure d'éthyle (*Bril. med. journ.*, 12 décembre 1896).

T. F. Chavasse. Lipôme de la langue (*Midland med. soc.* ; *Brit. med. journ.*, 12 décembre 1896).

Barling. Gastrostomie pour rétrécissement de l'œsophage (*Midland med. soc.* ; *Brit. med. journ.*, 12 décembre 1896).

Bond. Arrêt de développement chez un enfant (Comptes rendus de la Soc. lar. de Londres, 11 novembre 1896).

E. Law. Hématome palatin (Comptes rendus de la Soc. lar. de Londres, 11 novembre 1896).

H. Tilley. Sarcome de l'amygdale droite (Comptes rendus de la Soc. lar. de Londres, 11 novembre 1896).

Ball. Ulcération buccale d'origine douteuse (Comptes rendus de la Soc. lar. de Londres, 11 novembre 1896).

J. Horne. Affection de l'amygdale, du voile du palais, du pharynx et du larynx du côté gauche, d'apparence syphilitique, survenue au cours de la tuberculose pulmonaire (Comptes rendus de la Soc. lar. de Londres, 11 novembre 1896).

Dundas Grant. Affection maligne de la glande thyroïde (Comptes rendus de la Soc. lar. de Londres, 11 novembre 1896).

J. P. Topping. Infection diphthérique (*Brit. med. journ.*, 19 décembre 1896).

Lennox Browne. I. Boîte d'instruments portative. II Tonsillotome lingual (*Brit. lar. rhin. and otol. ass.* ; *Journ. of lar. rhin. and otol.*, janvier 1897).

H Campbell. Respiration des chanteurs (*Brit. lar. rhin. and otol. ass.* ; *Journ. of lar. rhin. and otol.*, janvier 1897).

D. Newman. Remarques sur le traitement chirurgical d'une affection maligne de l'amygdale (*Brit. med. journ.*, 4 janvier 1897).

W. C. M' Donnell. Amygdalite rhumatismale avec péricardite sans athritisme (*Brit. med. journ.*, 4 janvier 1897).

J. B. Ball. Cas à diagnostiquer (Comptes rendus de la Soc. lar. de Londres, 9 décembre 1896).

C. A. Parker. Ulcération pharyngée (Comptes rendus de la Soc. lar. de Londres, 9 décembre 1896).

Bond. I. Epaississement de la voûte palatine. II. Tumeur œsophagienne (Comptes rendus de la Soc. lar. de Londres, 9 décembre 1896).

Heaton. Excision d'une amygdale atteinte d'affection maligne (*Birmingham and midland counties branch of the brit. med. ass*; in *Brit. med. journ.*, 9 janvier 1897).

FRANCE

Oreille.

Chambellan. Curabilité d'une forme de surdité incomplète chez les enfants (*Journ. de clin. et thérap. infant.*, 4 juillet 1895).

R. Le Fur. Otite moyenne chronique purulente suivie de mastoïdite. Abcès intra-cérébral. Noyaux métastatiques dans les poumons (*Bull. de la soc. anatom. de Paris*, fasc. 11, mai 1895).

G. Gellé. Des pressions centripètes (épreuve de Gellé). Étude de séméiologie auriculaire (*Thèse* de Paris, juillet 1895).

A. Joffroy. Hallucinations auditives (*Journ. de méd. et chir. prat.*, 10 juillet 1895).

E. Ménière. Manuel d'otologie clinique (In-8° avec 131 figures dans le texte. Rueff et Cie éditeurs, Paris, 1895).

Aschkinasi. Les otites moyennes purulentes aiguës en rapport avec les maladies infectieuses (*Thèse* de Paris, juillet 1895).

Favraud. Lymphangites préauriculaires simulant la mastoïdite (*Thèse* de Paris, juillet 1895).

Mathias et Grasser. Otite externe et phlegmon mastoïdien dans le cours d'une dysenterie aiguë (*Arch. de méd. milit.*, n° 6, 1896).

A. Robin. Traitement préventif et curatif de l'otite dans la fièvre typhoïde (*Bull. gén. de thérap.*, 30 juillet 1895).

Ginestet. Contribution à l'étude des traumatismes de l'oreille moyenne (*Thèse* de Bordeaux, 1895).

Escat. De l'otite moyenne aiguë suppurée avec voussure du secteur postéro supérieur du tympan (*Rev. de lar. otol. et rhin.*, 15 août 1895).

Royet. Otite chez un syphilitique (*Soc. des sc. méd., Lyon méd.* 29 septembre 1895).

Savariaud. Otite chronique. Abcès du cerveau. Phlébite du sinus Résection de la jugulaire interne, et opération de Stacke. Trépanation du sinus latéral (*Bull. de la soc. anatom.* de Paris, fasc. 14, juin-juillet 1895).

A. Courtade. Traitement des abcès du conduit auditif (*Bull. gén. de thérap.*, 15 septembre 1895).

Thomas. Streptococcie. Infection générale. Otite moyenne suppurée infectieuse. Mort (*Rev. de lar. otol. et rhin.*, 1er octobre 1895).

A. Broca. La chirurgie de l'apophyse mastoïde (*Arch. gén. de méd.*, septembre 1895).

P. Hélot. L'acoumètre (Broch. de 4 pages, E. Deshays, éditeur, Rouen 1895).

A. Politzer. Des changements pathologiques du labyrinthe (*Rev. de lar. otol. et rhin.*, 1er novembre 1895).

E. J. Moure. Exostoses du conduit auditif. Ostéomes (Congrès franç. de chir., Paris, octobre 1895).

P. Garnault. Sur un cas d'hémorrhagie réflexe post-opératoire de la caisse du tympan, chez le pigeon (Comptes-rendus hebd. des séances de la Soc. de Biol., 31 octobre 1895).

Aragon. Fractures multiples par éclatement des os du crâne et fracture indirecte du maxillaire inférieur par une balle du fusil modèle 86 (Lebel). Étude de la fracture perpendiculaire à l'axe du rocher (Congrès français de chir., Paris, octobre 1895).

L. Monnier. Abcès latent du cervelet consécutif à une otite chronique suppurée. Trépanation. Mort (*Soc. méd. chir.; Presse méd.*, 6 novembre 1895).

P. Bonnier. Sur le signe de Romberg (Comptes-rendus hebd. des séances de la Soc. de biol., 8 novembre 1895).

A. Thomas et **J. Ch. Roux.** Du défaut d'évocation spontanée des images auditives verbales chez les aphasiques moteurs (aphasie motrice de Broca (Comptes-rendus hebd. des séances de la Soc. de biol., 22 novembre 1895).

P. Bonnier. Le nerf labyrinthique (*Arch. int. de lar. rhin. otol.*, septembre octobre 1895).

J. Ladreit de Lacharrière. Otorrhée persistante, ostéite du rocher méningite généralisée (*France méd.*, 29 novembre 1895).

P. Bonnier. Sur les fonctions statique et hydrostatique de la vessie natatoire et leurs rapports avec les fonctions labyrinthiques (Comptes-rendus hebd. des séances de la Soc. de biol., 29 novembre 1895).

P. Garnault. Des effets produits chez le lapin et chez le pigeon par l'extraction de l'étrier ou de la columelle et la lésion expérimentale du labyrinthe membraneux (*Acad des sciences*, séance du 25 novembre, Paris 1895).

E. J. Moure. Angiôme caverneux de l'oreille (*Rev. de lar. otol. et rhin.*, 1er décembre 1895).

A. Brindel. Kyste dermoide de la face externe de l'apophyse mastoïdite gauche (*Bull. et mém. de la soc. d'opht. lar otol. et rhin., de Bordeaux et du Sud-Ouest*, 16 janvier et 19 février 1895).

A. Broca. Traitement des mastoïdites (*Journ. de méd. et chir. prat.*, 10 décembre 1895).

P. Garnault. De la mobilisation profonde et de l'extraction de l'étrier comme moyens de traitement des surdités dues à des lésions localisées dans l'oreille moyenne (Comptes rendus hebd. des séances de la Soc. de biol., 13 décembre 1895).

Girard. Corps étrangers de l'oreille (*Thèse* de Paris, décembre 1895).

Blanc. Kyste dermoïde du pavillon de l'oreille (*Loire méd.*, n° 10, 1895).

Guillaume. Surdité et mutité hystériques guéries par le toucher naso-pharyngien (*Union méd. du Nord-Ouest*, 15 janvier 1896).

Anderodias. Ouverture large attico-mastoïdienne pour une ostéite fongueuse ancienne, avec énorme masse cholestéatomateuse. Mort par suite d'un abcès cérébelleux diagnostiqué avant l'autopsie (*Arch. int. de lar. rhin. et otol.*, novembre décembre 1895).

P. Raugé. Suppurations de l'oreille et leur traitement (*Semaine méd.*, 11 janvier 1896).

Germaix. Troubles de la sensibilité spéciale dans l'ataxie locomotrice : ouïe, goût, odorat, sens génital (*Union méd. du Nord-Est*, 1er février 1896).

Gellé. De l'aura du vertige auriculaire (Comptes-rendus des séances de la Soc. de biol, 31 janvier 1896).

Rochon. Perforation du lobule de l'oreille. Prophylaxie de ses complications (*Journ. de clin. et thérap infant*, 6 février 1896).

P. Bonnier. Variations du réflexe patellaire dans certaines affections labyrinthiques (Comptes rendus hebd. des séances de la Soc. de biol., 7 février 1896).

Marlière. Causes de la durée de la chronicité de l'otite moyenne suppurée (*Thèse* de Paris, février 1896).

Logereau. Contribution à l'étude des abcès du cervelet consécutifs aux otites (*Thèse* de Paris, février 1896).

G. Laurens. Extraction des bouchons cérumineux du conduit auditif (*Presse méd.*, 19 février 1896).

Sambuc. Étude de la consanguinité dans ses rapports avec la surdimutité congénitale et la rétinite pigmentaire (*Thèse* de Bordeaux, 1896).

G. Marchal. Symptômes et diagnostic des tumeurs malignes de l'oreille moyenne (*Revue des mal. cancéreuses*, fasc. II, 20 janvier 1896).

A. Broca. Fistule mastoïdienne guérie par la trépanation de l'apophyse mastoïde et de la caisse (Soc. de chir. de Paris, séance du 19 février et *Gaz. hebd. de méd. et chir.*, 27 février 1896).

Augiéras. L'incision d'attente dans le traitement des mastoïdites (*Journ. de méd. et chir. prat.*, 25 février 1896).

Luc. Contribution à l'étude des mastoïdites de Bezold (*Arch. int. de lar. otol. rhin.*, janvier-février 1896).

Lubet-Barbon. Des localisations inflammatoires du temporal dans leurs rapports avec le développement anatomique de cet os (*Arch. int. de lar. otol. rhin*, janvier-février 1896).

Ed. Schwartz. Sur un cas de trépanation du rocher pour plaie par balle de révolver (*Journ. des praticiens*, 14 mars 1896).

E. J. Moure. Traitement chirurgical de la surdité et des bourdonnements (*Journ. de méd. de Bordeaux*, 8 mars 1896).

Rueda. Nécrose du labyrinthe (*Rev. hebd. de lar. otol. et rhin.*, 14 mars 1896).

Jacquemart. Observation d'un cas d'otite longueuse, symptômes graves de compression labyrinthique, menace de méningite (*Rev. hebd. de lar. otol. et rhin.*, 14 mars 1896).

Hamon du Fougeray et **L. Couétoux.** Manuel pratique d'enseignement spécial aux enfants anormaux, sourds-muets, aveugles, idiots, bègues (in-8° de 288 p. Impr. du progrès méd. Paris, 1896).

J. Grancher. Surdi-mutité d'origine probablement syphilitique (*Journ. de méd. et chir. prat.*, 10 avril 1896).

P. Raugé. Sur les notations acoumétriques (Assoc. franç. pour l'avanc. des Sciences, Congrès de Tunis, avril 1896).

J. Tatu. L'otite moyenne catarrhale avec épanchement (*Thèse* de Lyon, mars 1896).

Coosemans. Corne du pavillon de l'oreille (*Rev. hebd. de lar. otol. et rhin.*, 28 mars 1896).

A. Courtade. Les écoulements d'oreilles (*Journ. des praticiens*, 25 avril 1896).

A. Martha. Otite chez les enfants du premier âge (Soc. de méd. publ et d'hyg. prof., Paris, séance du 22 avril 1896).

A. Cartaz. De la paralysie faciale d'origine otique (Ass. franç. pour l'avanc. des sciences, Congrès de Carthage, avril 1896 et *Arch. intern. de lar. otol. et rhin.*, juillet-août 1896).

E. Ménière. Deux observations de déchirure du tympan par cause indirecte (*Arch. de lar. rhin. et otol*, mars-avril 1896).

A. Jouslain. Lavages et pansements de l'oreille et du nez (*Arch. de lar. rhin. et otol.*, mars-avril 1896).

Malherbe. Otite moyenne droite purulente chronique avec poussées inflammatoires à répétition du côté de l'apophyse mastoïde. Évidement pétro-mastoïdien avec ouverture large de la caisse (Soc. de lar. otol et rhin. de Paris, *in Arch. de lar. rhin. et otol.*, mars-avril 1896).

Monscourt. L'otite moyenne tuberculeuse (*Thèse* de Paris, mai 1896).

A. Courtade. Traitement des abcès et furoncles du conduit auditi (*Journ. des prat.*, 2 mai 1896).

P. Garnault. Recherches expérimentales et cliniques sur le traitement chirurgical de certaines formes de surdité (Comptes rendus hebd. des séances de la Soc. de biol., 1er mai 1896).

E. J. Moure. Anomalies de la région mastoïdienne (Soc. franç. de lar. et otol., session de mai); et *Rev. hebd. de lar. otol et rhin.*, 13 juin 1896).

P. Raugé. Le relief acoustique et l'audition bi-auriculaire (Soc. franç. de lar. et otol., session de mai 1896 et *Arch. int. de lar. otol. et rhin.*, juillet-août 1896).

M. Lannois et **Jaboulay.** L'hémianopsie dans les abcès cérébraux d'origine otique (Soc. franç. de lar. et otol, session de mai; *Rev. hebd. de lar. rhin., et otol.*, 6 juin 1896).

Lubet-Barbon. Des abcès mastoïdiens sans suppuration de la caisse (Soc. franç. de lar. et otol, session de mai, *Arch. int. de lar. otol. rhinol.*, mai-juin 1896).

M. Lermoyez. L'anémie chronique du labyrinthe et l'épreuve du nitrite d'amyle (Soc. franç. de lar. et otol., session de mai 1896).

NOUVELLES

Inauguration du monument à Wilhelm Meyer.

La cérémonie d'inauguration du monument élevé à la mémoire de W. Meyer a eu lieu à Copenhague le 25 octobre, jour anniversaire de la naissance du défunt. L'installation du monument sur la place Gefion ayant été effectuée juste à l'époque de la mort de la reine de Danemark, on ne put songer, ainsi que le Comité l'aurait désiré, à renvoyer la cérémonie; on ne voulait pas laisser le monument couvert pendant tout l'hiver. Toutefois le deuil de la famille royale empêcha le Comité d'inviter la princesse de Galles, qui avait pris la souscription sous son patronage et les autres membres de la famille royale, qui auraient été également priés.

Bien que ce deuil ait jeté une ombre sur l'hommage rendu par le monde entier à la mémoire de W. Meyer, la fête a réussi de toutes façons.

Le monument, dû à la collaboration de deux sculpteurs, un danois, le prof. Bissen, et un Finlandais, M. Runeberg, ami personnel du défunt, est sans contredit un des plus beaux et des plus originaux de la sculpture contemporaine. Sur une haute colonne de granit rouge en forme d'hermès s'élève le buste de bronze de Meyer, plus grand que nature, exécuté par Runeberg. La ressemblance de face est beaucoup plus grande qu'on ne peut en juger sur la photographie. La colonne porte deux inscriptions dorées. En avant : « *Lögen* (1) *Hans Wilhelm Meyer, Fredericia, 25 octobre 1824, Venise 3 juin 1895.*

En arrière :

Dette Mindesmaerke reisted i. Aaret 1898 ved Bidragfra Danmark og Uglandet (2).

Suivent les noms des pays ayant contribué à l'érection du monument :

Australia, Austria, Batavia, Belgia, Britannia, Civitates Fœderatae Americæ Septentrionalis, Dania, Gallia, Germania, Helvetia, Hispania, Hungaria, Italia, Norwegia, Polonia, Russia (3).

Le piédestal est en granit gris.

Le prof. Bissen a sculpté une Hygie apportant son tribut à Meyer. On la voit sous forme d'une femme plus grande que nature, gravissant les marches du piédestal et offrant une palme de la main droite, tandis que la main gauche repose sur le bâton d'Esculape. L'ensemble est si harmonieux, que lorsque le voile recouvrant le monument tomba, il n'y eut qu'un cri d'admiration pour louer la perfection de cette œuvre d'art.

Le monument s'élève sur la place Gefion, près de l'*Oere sund*. L'esprit des habitants de Copenhague a trouvé qu'aucun voisinage n'était mieux approprié pour l'érection d'un monument à un auriste, *Oere sund* voulant dire *oreille saine*. Le buste de Meyer tourne les yeux vers le bâtiment voisin de l'Institut des sourds-muets.

Le jour de l'inauguration, le monument était entouré de drapeaux

(1) Docteur.

(2) Ce monument a été élevé en 1898 aux frais du Danemark et des pays étrangers.

(3) Australie, Autriche, Hollande, Belgique, Angleterre, États-Unis d'Amérique, Danemark, France, Allemagne, Suisse, Espagne, Hongrie, Italie, Norwège, Pologne, Russie.

danois et de toutes les nations ayant pris part à la souscription. En avant, s'élevait une vaste tente ; la tribune des orateurs était placée entre la tente et le monument.

Un public nombreux et choisi assistait à la solennité. La veuve, le fils et deux des filles de Meyer occupaient les places d'honneur, auprès d'eux se trouvaient le bourgmestre de Copenhague, le sculpteur prof. Bissen, les femmes du président et du trésorier du Comité International, mesdames Schmiegelow et Mygind. L'Université de Copenhague, la faculté de médecine, les médecins de la ville et du pays avaient de nombreux représentants. Comme étrangers : Sir Felix Semon (de Londres) président du comité anglais, chargé de la remise du monument à la municipalité de Copenhague ; le Dr Edm Meyer, trésorier du comité allemand. Les présidents des comités allemands et hollandais, prof. B. Fraenkel et Guye avaient espéré venir, mais ils en ont été empêchés au dernier moment.

La fête débuta par une cantate chantée par tous les assistants et rimée spécialement par M. E. van der Recke. Puis sir Félix Semon prononça un discours en anglais (1).

Alors, le voile recouvrant le monument tomba, toute l'assistance se leva, les têtes se découvrirent et chacun admira avec émotion les traits bien connus du défunt.

Le bourgmestre de Copenhague monta ensuite à la tribune et remercia, au nom de ses concitoyens, tous les souscripteurs. Il confirma tout ce que Sir Félix Semon avait dit sur les services rendus par Meyer et émit l'espoir que si grands que fussent les progrès de la spécialité, le nom du défunt devait toujours être honoré comme celui d'un des premiers maîtres. Puis, au nom de la ville de Copenhague, il promit de veiller sur le monument.

Le Dr E. Schmiegelow, président du Comité International, remercie les souscripteurs étrangers qui en la personne de Wilhelm Meyer ont honoré la science danoise et toute la nation.

La cérémonie fut terminée par l'exécution de la seconde partie de la cantate. Le socle du monument avait été orné de guirlandes de fleurs par des mains amies.

Le soir, les journaux de Copenhague consacrèrent des articles à l'inauguration, et le Dr Schmiegelow réunit autour de sa table les hôtes étrangers, le fils de Meyer, le sculpteur, le bourgmestre, les membres du Comité et un certain nombre de notabilités médicales de la ville.

Avant la fête, grâce à l'amabilité du trésorier du Comité International Dr Holger Mygind, Sir Félix Semon put examiner la malade qui 31 ans auparavant (le 22 octobre 1867) consulta W. Meyer pour une surdité due à des végétations adénoïdes et donna lieu à cette remarquable découverte La malade étant déjà arrivée à l'âge adulte lorsqu'elle vint consulter, la surdité n'a pas entièrement disparu, ce à quoi on pouvait s'attendre (elle souffre encore périodiquement d'otite moyenne suppurée), mais la parole est naturelle et il n'y a plus trace de l'expression idiote du visage.

XIIIe CONGRÈS INTERNATIONAL DE MÉDECINE

Paris, 1900.

Règlement.

Article premier. — Le XIIIe Congrès international de médecine s'ouvrira à Paris, le 2 août 1900, et sera clos le 9 du même mois. Son but est exclusivement scientifique.

Art. II. — Seront membres du Congrès :

1° Les docteurs en médecine qui en feront la demande ;

(1 ...

2° Les savants qui seront présentés par le comité exécutif français ou par les comités nationaux étranger.

Art. III. — Tout membre du Congrès recevra sa carte d'admission, après avoir fait parvenir un versement de 25 francs au trésorier général du Congrès. Cette carte sera nécessaire pour pouvoir profiter des avantages faits aux membres du Congrès. Les comités étrangers peuvent recevoir les adhésions de leurs nationaux. Ils en transmetront les cotisations au secrétariat général français, qui leur enverra immédiatement un nombre de cartes égal à celui des cotisations transmises.

Art. IV. — En faisant parvenir leur cotisation au trésorier, les membres du Congrès devront indiquer lisiblement leurs nom, qualités et adresse, et joindre leur carte de visite.

Art. V. — En dehors des autres avantages, chaque membre du Congrès aura droit à un résumé de tous les travaux du congrès et aux travaux imprimés de la section dont il fait partie.

Art. VI. — Les sections du Congrès sont les suivantes :

1° *Sciences biologiques.*

1. Anatomie descriptive et comparée.
2. Histologie, embryologie et tératologie.
3. Physiologie, physique et chimie biologiques.
4. Anthropologie.

2° *Médecine.*

1. Pathologie générale et pathologie expérimentale.
2. Bactériologie, parasitologie.
3. Anatomie pathologique.
4. Pathologie interne.
5. Hygiène et pathologie médicale de l'enfance.
6. Thérapeutique et pharmacologie.
7. Neuropathologie.
8. Psychiatrie.
9. Dermatologie et Syphiligraphie.

3° *Chirurgie.*

1. Chirurgie générale
2. Chirurgie de l'enfance.
3. Chirurgie urinaire.
4. Ophthalmologie.
5. Laryngologie, rhinologie.
6. Otologie.

4° *Obstétrique et Gynécologie.*

1. Obstétrique.
2. Gynécologie.

5° *Médecine publique.*

1. Hygiène, médecine sanitaire et épidémiologie.
2. Médecine légale.
3. Médecine et chirurgie militaires, médecine navale, médecine coloniale.

Art. VII. — Un comité exécutif et une Commission générale d'organisation sont chargés de la préparation et du fonctionnement du Congrès.

Art. VIII. — Le Congrès tiendra séance chaque jour, soit en assemblées générales, soit en réunions de sections.

Art. IX. — Deux assemblées générales auront lieu : l'une, le jour de l'ouverture du Congrès ; l'autre, un des jours ultérieurs.

Art. X. — Il sera procédé le jour de la première assemblée générale à la proclamation des présidents d'honneur et des secrétaires de chaque section.

Art. XI. — Les assemblées générales seront consacrées aux discours

d'usage et aux votes réglementaires à émettre. Ne pourront prononcer de discours dans les assemblées générales que les membres qui auront été désignés et invités par le comité exécutif d'organisation.

Art. XII. — Toutes les propositions relatives aux travaux du Congrès devront être notifiées au comité exécutif avant le 1er mai 1900. Le comité décidera de la suite à donner à ces propositions.

Art. XIII. — Chaque comité de section organisera son programme de travail (audition des rapports et discussions sur les sujets proposés, communications diverses).

Art. XIV. — Les discours prononcés en assemblée générale et les rapports faits dans les sections seront publiés dans les comptes rendus des travaux du Congrès ; pour les communications diverses et discussions, le Comité exécutif se réserve tout droit d'examen. Le temps assigné à chaque communication ne pourra pas dépasser 15 minutes, et les orateurs qui prendront part à la discussion ne pourront parler plus de 5 minutes chacun.

Art. XV. — Le texte écrit des rapports, communications et discussions devra être remis le jour même aux secrétaires de chaque section

Art. XVI — La langue française est la langue officielle du Congrès pour toutes les relations internationales. Dans les assemblées générales ainsi que dans les sections, les langues allemande, anglaise et française pourront être employées.

Art. XVII. — Toutes les questions ayant trait aux travaux scientifiques des sections doivent être soumises et adressées au président du comité de la section intéressée. Pour tout ce qui concerne l'organisation et le fonctionnement du Congrès, on devra s'adresser au secrétaire général du Congrès.

Art. XVIII. — Dans sa seconde assemblée générale, le Congrès désignera le siège de sa prochaine réunion et en élira le bureau.

La *Mississipi Valley medical Association* s'est réunie à Nashville, les 11, 12, 13 et 14 octobre. Nous relevons à l'ordre du jour :

A. Timberman (Columbus, Ohio). Mastoïdite, quand et comment doit on l'opérer. — J. H. Coulter (Chicago). Prophylaxie des affections du nez et de la gorge. — J. L. Minvi (Memphis). Trois cas anormaux de mastoïdite. — J. A. Stucky (Lexington). Cause et traitement de l'amygdalite. — T. W. Brophy (Chicago) Chirurgie buccale conservatrice. — E. T. Dickerman (Chicago). Névralgies d'origine nasale. — W. K. Jaques (Chicago). Diagnostic direct de la diphthérie. — A. M. Osness (Dayton). Traitement logique de la diphthérie. — B. Holmes (Chicago). Traitement chirurgical du goître exophthalmique.

L'*Association française de chirurgie* tiendra sa session de 1899 sous la présidence du Prof. M. Poncet (de Lyon) ; le Dr J. L. Championnière a été élu vice-président.

Nous avons le regret d'apprendre la mort du Dr A. Caselli, de Gênes, décédé à l'âge de 51 ans. Né à Reggio Emilia, il fut chirurgien de l'hôpital de cette ville jusqu'en 1882, date à laquelle il fut appelé à la chaire de clinique chirurgicale de l'Université de Gênes. Les spécialistes connaissent le nom de Caselli parce qu'il fut un des premiers à pratiquer avec succès, en 1880, l'extirpation du larynx.

Le Prof. Ed. Giampietro a donné sa démission de professeur libre de clinique otologique à l'Université de Pavie.

Nous annonçons, d'après le *Laryngoscope*, la mort d'un spécialiste oto-laryngologiste américain, le Dr J. E. H. Nichols, de New-York, qui a succombé le 10 septembre dernier, à l'âge de 41 ans.

Dans sa séance du 26 septembre 1898, la société médicale du Comité de New-York a nommé un comité de trois membres : MM. Mac Gillicuddy, A Jacobi et L. Fischer chargé de recueillir les fonds nécessaires à l'érection d'un monument à la mémoire de J. O'Dwyer, l'inventeur des tubes laryngiens.

Voici la liste des membres du comité d'organisation du 6e Congrès international d'otologie, qui se réunira à Londres au mois d'août prochain :

M. Pritchard, *président*; J. B. Ball, Ch. A. Ballance, J. W. Bond, W. C Bull, A. H. Cheatle, Sir W. Dalby, G. P. Fuld, Dundas Grant, F. G. Harvey, W. Hill, T. Mark Hovell, P. Jakins, H. McNaughton Jones, R. Lake, E. Law, L. A Lawrence, F. Matheson, S. Paget, H. Pegler, B. Pollard, W. R. H Stewart, G. Stoker, Saint-Clair Thomson, H. Tilley, E. Waggett, G. C. Wilkin, E. Woakes, P. M. Yearsley (Londres), E. Browne, G. Stone (Liverpool), F. W. Bennett (Leicester), A Bronner (Bradford), H. B. Hewetson, H. S. Walker (Leeds), C. J. Lewis (Birmingham), W. Milligan (Manchester), W. Ridley (Newcastle), J. M. E. Scatliff (Brighton), P. W. Williams (Clifton), T. Barr, J. Mac Fie, A B. Kelly (Glasgow), A. H. Benson, C E Fitzgerald, E. B. Story, H. R. Swanzy, R. H. Woods (Dublin), T. W. Browne (Belfast), K. Duncanson, M. Johnston, P. Mc Bride, L Turner (Edimbourg), A. W. Sandford (Cork), J. W. Barrett (Melbourne), F. Buller (Montreal), J. J. Cursetjee, W. K. Hatch (Bombdy), T. H. Lewis (Auckland), T. M. Nair (Madras), W. C. Scholtz (Cape Town), A. E. Cumberbatch, *trésorier*, E. Cresswell Baber, *secrétaire honoraire*.

ASSOCIATION DE LA PRESSE MÉDICALE FRANÇAISE

Secrétariat général : 93, boulevard Saint-Germain, Paris.

Réunion du 4 novembre 1893.

Le 4 novembre 1898 a eu lieu la 42e réunion de l'*Association de la Presse médicale*, sous la présidence de M. Cornil. — Vingt-deux personnes y assistaient.

I. — Le Secrétaire général a donné connaissance de la lettre reçue de la Direction de l'*Exposition de 1900*, à propos de la visite des chantiers. Une circulaire explicative a été envoyée en son temps aux membres de l'Association.

II. — M. Bérillon a rendu compte de sa mission comme délégué de l'Association au *Congrès international de Liège*.

III. — Seront mises à l'ordre du jour de la prochaine réunion les questions suivantes :

1° Le *Congrès de Déontologie médicale de 1900* (Proposition de M. Noir);

2° Organisation en 1900 d'un *Congrès international de la Presse médicale*, fonctionnant d'une façon autonome (Proposition de M. Blondel), ou comme Section spéciale du grand Congrès international des Sciences médicale (Idée émise au Congrès de Rome, en 1894) ;

3° Création d'un *Club médical* à Paris (Proposition de M. Doléris).

Le Secrétaire général :
Marcel Baudouin

La Société de laryngologie, d'otologie et de rhinologie de Paris vient de constituer ainsi son bureau pour l'année 1899 :

Président : M. Lubet Barbon
Vice-président : M. Lermoyez
Secrétaire général : M. Saint-Hilaire
Secrétaire annuel : M. Georges Gellé
Trésorier : M. Herck

Vin de Chassaing (Pepsine et diastase) Rapport favorable de l'Académie de médecine, mars 1864. Contre les affections des voies digestives.

Bromure de potassium granulé de Falières. Approbation de l'Académie de médecine, 1871. Contre les affections du système nerveux. Le flacon de 75 grammes est accompagné d'une cuillère mesurant 50 centigrammes.

Phosphatine Falières. Aliment très agréable, permettant, chez les jeunes enfants surtout, l'administration facile du phosphate bicalcique assimilable. Une cuillerée à bouche contient 25 centigrammes de phosphate.

Poudre laxative de Vichy. (Poudre de séné composée). Une cuillerée à café délayée dans un peu d'eau, le soir en se couchant. Excellent remède contre la constipation.

L'Eau de la Bourboule est éminemment reconstituante. Elle réussit dans tous les cas de bronchite chronique. En outre, les maladies de la peau cèdent à son usage en boisson, surtout si l'on y joint les compresses ou les lotions continuées avec persévérance.

Graines de Cèber. Poudre Manuel. Granules ferro-sulfureux Thomas

L'eau de Gubler, Chatel-Guyon, tonique et laxative, relève les fonctions de l'estomac et de l'intestin.

Champagne eupeptique de Choubry. Dyspepsie et vomissements post-opératoires.

Sirops Laroze iodurés. Sont seuls bien supportés par l'estomac les iodures Laroze chimiquement purs à base de potassium, sodium, strontium et fer associés au sirop Laroze d'écorces d'oranges amères.

Sirops Laroze bromurés. Sont seuls bien tolérés les bromures Laroze chimiquement purs à base de potassium, sodium, strontium et le Polybromure associés au sirop Laroze d'écorces d'oranges amères.

OUVRAGES ENVOYÉS AUX *ANNALES*

Flemmone sublinguale o angina de Ludwig con accenno agli adéno-flemmoni del collo ed al flemmone faringo laringeo del Senator (Phlegmon sublingual ou angine de Ludwig et des adéno-phlegmons du cou et du phlegmon pharyngo-laryngien de Sénator), par V. Cozzolino (Extrait de la *Clinica moderna*, n° 28, 1898).

Répertoire bibliographique des principales revues françaises pour l'année 1897, rédigé par D. Jordell. Préface de H. Stein (Broch. de 210 p., librairie Nilsson, Paris, 1898).

Inflammation de l'amygdale linguale, par L. Bar (Extrait des *Bull. et mém. de la Soc. franç. d'otol., lar. et rhin.*, 1897).

Végétations adénoïdes du pharynx nasal chez le nourrisson, par A. Jousset (Extrait de l'*Echo méd. du Nord*, novembre 1897).

Extirpation extemporanée par la bouche d'un fibrome naso-pharyngien (méthode de Doyen), par A. Jousset et Tronchaud (*Echo méd. du Nord*, 13 mars 1898).

I. Quelques complications de la grippe (sinusite, mastoïdite, trachéite). — II. Contribution au traitement des adénoïdes. Curettage du cavum en

mettant l'opéré dans la position déclive, ou position de Roser, par A. Jousset (*Nord méd.*, 15 avril et septembre 1898).

Rôle du médecin spécialiste dans les écoles de sourds-muets, par A. Jousset (*Ann. franç. des sourds-muets*, août-septembre 1898).

The eighth annual report of the Eye, Ear, Nose and Throat Hospital. New-Orléans, January 1 est to December 31, 1897 (8e statistique annuelle de l'hôpital pour les maladies des yeux, des oreilles, du nez et de la gorge, de la Nouvelle-Orléans, du 1er janvier au 31 décembre 1897 (L. Graham and son, éditeur, New-Orléans, 1898).

I. Ronquidos auriculares (Bourdonnements auriculaires). — Caso raro de queratoma timpanico (Cas rare de kératome tympanique). — III. Ulcération chancroïde del vestibulo nasal (Ulcération cancroïde du vestibule nasal). — IV. Un caso de duplicatura de las cuerdas vocales en la region subglottica (Un cas de doublement des cordes vocales dans la région sous-glottique). — V. Un caso de sordomudez de los que se curan con facilidad (Un cas de surdi-mutité facilement curable). — VI. Un buen caso de traqueotomia : curacion (Un bon cas de trachéotomie : guérison). — VII. Un caso de extirpación de la laringe por epitelioma ; curación conservando la voz (Un cas d'extirpation du larynx pour épithélioma ; guérison avec conservation de la voix , par R. Forns (Extraits de la *Oto-rino-lar. española*, 1898).

Treatise on Diseases of the Ear (Traité des maladies de l'oreille, par A. H. Buck (3e édition revisée, 1 vol. de 604 pages, avec de nombreuses illustrations, prix £ 3,50 (17 fr. 50), Wm Wood and Co, éditeurs, New-York, 1898).

Handbuch der Laryngologie (Manuel de laryngologie), par P. Heymann (Fasc. 27, A. Hölder, éditeur, Vienne, 1898)

Sinusitis nasi (Sinusites nasales), par J. M. Ingersoll (Extrait du *Laryngoscope*, octobre 1898).

Hygiène et thérapeutique des maladies de la bouche, par L. Cruet, précédé d'une préface du Prof. Lannelongue (Vol. de 400 p , cartonné à l'anglaise, Masson et Cie, éditeurs, Paris, 1899).

LE JUBILÉ DES *ANNALES*

Les *Annales* vont entrer, en 1899, dans leur 25e année d'existence ; à cette occasion, nous avons demandé la collaboration de confrères spécialistes du monde entier, et nous sommes heureux d'annoncer que nous avons reçu la promesse d'une série de mémoires, dont la publication commencera en février.

Qu'il nous soit permis d'adresser nos plus sincères remerciements à tous les collaborateurs des *Annales*, qui ont bien voulu nous témoigner une sympathie dont notre journal est fier à juste titre. La Rédaction

---

Le Gérant : G. Masson.

SAINT-AMAND (CHER). — IMPRIMERIE DESTENAY, BUSSIÈRE FRÈRES.

TABLE DES MATIÈRES DE L'ANNÉE 1898

(24e VOLUME 2e PARTIE)

TABLE DES NOMS D'AUTEURS

A

Aguanno (A.d'), 81.
Ajello (L.), 154.
Alcock (J.), 183.
Alderton (H.-A.), 351.
Alexander (A.), 174, 555.
Alt (F.), 325, 362, 581.
Annandale (T.), 185.
Apert (E.), 94.
Ardenne, 370.
Arslan (Y.), 83, 85, 96, 155, 166
Avellis (G.), 464.
Avoledo (P.), 160.

B

Baber (E. Cresswell), 43.
Bar (L.), 199.
Barr (T.), 476, 537.
Barth, 265.
Baumgarten (E.), 57, 58, 438, 439.
Bayer (L.), 541.
Bayeux (R.), 380, 484.
Benoit (F.), 602.
Berens (T.-P.), 60, 224.
Bergeat (H.), 75, 261.
Berger (P.), 101, 190.
Berling, 248.
Bernoud, 286.
Bezançon (F.), 482.
Biaggi (C.), 76.
Biehl (C.), 28, 329, 362.
Blake (C.-J.), 587.
Bliss (A.-A.), 459.
Bobone (T.), 82.
Bœnninghaus (G.), 92.
Bojew, 474.
Boland, 542.
Bolt (M.), 576.
Bonnier (P.), 587.
Bonnus, 485.
Bonomo (L.), 246.
Botella (S.), 65.
Bottome (F.-A.), 227,
Bourdette (M.), 470.
Braat (H.), 570.
Brandt (J.), 359.
Breitung (M.), 82, 248, 364.
Brindel (A.), 480.
Broeckaert (J.), 542.
Bronner (A.), 44, 254, 258.
Bruhl (G.), 466.
Brunner (M.), 254.
Bryan (J.-H.), 461.
Bulnh (J.-L.), 186.
Burger (H.), 564.
Burnett (C.-H.), 353.
Bussenius, 103.
Butlin (H.-T.), 42, 596.
Buys (E.), 248, 540, 542, 547.

C

Calvo (S.), 580.
Campbell (C.), 182.
Campo (G.), 578.
Capitan, 383.
Carralero, 330.
Carruthers, 370.
Cassiani-Ingoni (A.), 77.
Castex (A.), 371.

Chappell (W.-F.), 62, 454.
Chatellier (H.), 366.
Chiari (O.), 344.
Chifoliau, 382.
Claisse (P.), 490.
Clarke (B.), 188.
Clozier, 378.
Cisneros (J.), 230.
Cobbert (L.), 603.
Cohen Tervaert (G.-D.), 572, 573.
Colman (W.-S.), 363.
Coosemans, 542.
Corradi (C.), 271.
Coudray, 247.
Courtade (A.), 11, 476.
Coville (M.), 424.
Cristiani (H.), 190.
Crous, 549.
Curtis (G.), 538.

D

Damieno (A.), 155, 160.
Déjerine (J.), 250, 272.
Delavan (D.-B.), 221, 457, 459.
Delie, 543, 547.
Delorme, 100.
Delsaux, 541, 547.
Delstanche (Ch.), 543, 547.
Delstanche (E.), 541.
Demme, 46.
Dench (E.-B.), 353.
Dionisio (J.), 167, 270.
Douglas (A.), 481.
Douglass, 41.
Downie (W.), 371.
Doyen (E.), 190.
Dreyfuss (R.), 465.
Druault (A.), 113.
Dubar (G.), 247.
Durrieux (A.), 379.

E

Ebstein, 56, 345.
Egidi (F.), 156, 157, 167.
Ehrmann, 100.
Erskine, 593.
Escat (E.), 102.
Etiévant (R.), 100, 470.

F

Faraci (G.), 157.
Farlow, 461.
Faure (J.-L.), 189.
Fazio, 104.
Féré (Ch.), 365.
Ferrari (S.), 190.
Ferreri (G.), 162.
Ferreri (Gh.), 84, 158, 168, 246.
Ferrier, 601.
Fieux, 99.
Flatau (T.-S.), 48, 177.
Fleming (C.), 181.
Follet, 490.
Forns (R.), 67, 450.
Fraenkel (B.), 51, 265, 433, 435, 488.
Frankenberger (O.), 23.
French (T.-R.), 453.
Freudweiler, 102.
Fullerton, 492.

G

Gabrielidès, 146.
Garel (J.), 251, 483.
Gaudier, 539.
Gavello (G.), 167.
Gellé (E.-M.), 253, 365.
Geronzi (G.), 164, 256.
Gevaert, 540.
Geyer (V.), 484.
Gilles de la Tourette, 472.
Glantenay, 601.
Gleitsmann (J.-W.), 60, 455.
Gluck, 553.
Goldzweig (L.), 76.
Golovine, 175.
Goris (C.), 540, 545.
Gouguenheim (A.), 393, 512.
Grabower, 263.
Gradenigo (G.), 154, 164, 255, 259, 368, 525.
Gradenigo (P.), 90.
Graefe, 364.
Graf, 270.
Grafé (A.), 253.
Grazzi (V.), 158, 162, 172.
Greene (C.-L.), 273.
Griffith (C.), 598.
Griffon (V.), 482.
Gruber (J.), 323, 324, 325, 582.
Gruyer (W.), 95.
Guarnaccia, 172.
Guéniot (P.), 383.
Guillaume (E.), 87.
Guye (A.-A.-G.), 575, 576.

H

Hajek (M.), 53, 55.
Halasz, 445.

Hammerschlag (V.), 36, 322, 330.
Harmer (L.), 487.
Harris (T.-J.), 225.
Hecht (H.), 79.
Hellmann (L.), 176.
Hennebert, 542, 548.
Hertoghe (E.), 478.
Heymann (P.), 355.
Hicguet, 542.
Hinkel (W.-H.), 459.
Hopkins (E.), 87.
Hopmann, 318.
Horne (J.), 39.
Hovell (M.), 538.
Huchard (H.), 477.
Hunter, 592.

I

Isch-Wall, 88.

J

Jaboulay, 68.
Jacobson (A.), 126.
Jacquet (L.), 482.
Jauquet, 545.
Jeanbrau, 481.
Jones (H.-E.), 538.
Jones (Macnaughton), 86.
Jonesco, 190.
Jourdanet, 471.
Jurasz, 465.

K

Katzensteim, 556.
Kawenicki, 596.
Kelly (B.), 591.
Kenefic J.-A.), 62.
Killian, 464.
King (E.), 185.
Kipp (C.-J.), 351.
Kirstein (A.), 265, 434.
Klemperer, 465.
Knight (C.-H.), 62, 222, 578.
Koch (P.), 215.
Koenig, 183.
Kokin, 178.
Koschier (H.), 181, 184, 336, 367.
Krepuska, 239, 469, 446.
Kroenlein, 103.
Kronenberg, 317.
Kuhn, 88.
Kummel, 70.
Kuttner, 50, 556.

L

Labarre (E.), 248, 512, 549.
Lack (H.-L.), 41, 45, 477.
Lake (R.), 186, 245.
Landouzy, 355.
Langmaid (S.-W.), 458.
Lannois (M.), 255, 286.
Lapersonne (F. de.), 480.
Laurens (G.), 197.
Leduc (S.), 430.
Le Fort (R.), 590.
Lehman, 186.
Le Marc'Hadour, 476.
Lenzmann, 314, 315.
Lermoyez (M.), 479, 517.
Lévi (Ch.), 382, 488.
Lewis (R.), 97.
Lindt (W.), 374.
Llorente, 560.
Lombard (E.), 209, 393, 424, 512.
Lombi, 173.
Longbotham, 487.
Low (H.), 367.

M

Mac Burney, 96.
Macdonald (G.), 534.
Macewen (W.), 359.
Macgregor, 603.
Macintyre (J.), 453.
Mackenzie (G.-H.), 373.
Mackenzie (J.-N.), 453.
Mahu (C.), 410.
Malato, 74.
Malherbe (A.), 256.
Malioutine (E.-N.), 265, 449.
Marage, 179.
Marchiafava, 381.
Marion (G.), 591.
Martin (Ch.), 474, 486.
Martuscelli, 168.
Mas, 558.
Masini (G.), 70, 85, 158, 168, 172, 493.
Masip, 375.
Masucci, 87, 159, 381.
Mata (G. de la), 449.
Mauclaire, 379.
Mayer (E.), 457.
Mc Bride (P.), 532.
Mckernon, 349.
Meltzer, 180.
Merklen (Pr.), 382.
Meyer (Edm.), 262, 550.
Meyjes (W.-P.), 548, 562, 567, 568, 577.

Mignon (A.), 466.
Milligan (W.), 535, 589.
Mingazzini, 71, 173.
Molènes (P. de), 483.
Moll (A.-C.-H.), 563, 570.
Mongour, 481.
Morelli, 443, 444.
Morestin, 494.
Morris (H.), 187.
Moses, 319.
Moure (E.-J.), 375.
Mulhall, 460.
Myles (R.-C.), 61, 224, 226, 578.

N

Navratil, 232, 235, 236.
Neuenborn, 316.
Nicolaï (V.), 74.
Nicoll, 476.
Noltenius, 185.
Noquet, 548.

O

O'Dwyer (J.), 593.
Onodi (A.), 231, 232.
Oullier, 360.
Ouston, 473.

P

Panzer, 33,
Parisot (P.), 73.
Parlavecchio, 89.
Pegler, 39.
Pel (P. K.), 575.
Peltesohn (F.), 77.
Petersen, 46.
Philipps (W.-C.), 223.
Photiadès, 146.
Pierce, 472.
Piergili (B.), 88.
Pierre, 479.
Pilliet (A.-H.), 379.
Poli (C.), 67, 165, 475.
Politzer (A.), 27, 329, 584.
Polyak (L.), 79, 237, 238, 239, 436, 438.
Poncet (A.), 188.
Ponthière (de), 120.
Potter (F.), 44.
Poulet, 485.
Pringle, 472.
Proben, 479.
Prota (G.), 159.

R

Rabé, 384.
Railton, 486.
Ramond (F.), 589.
Raugé (P.), 490.
Reardon (T.), 590.
Reintjes (J.-H.), 565, 566.
Reitzenstein, 596.
Renon (L.), 490.
Rethi (L.), 263, 337, 338.
Reynier (P.), 256.
Rhodes (E.), 458.
Ricci (C.-A.), 97, 98.
Rice (C.-C.), 461.
Rio (E. del), 361.
Rivière, 68, 69.
Robinson (B.), 455.
Rodocanachi, 189.
Roe (J.-O.), 456.
Roepke, 313.
Roger (H.), 380.
Rosati, 166.
Rosenberg (A.), 552.
Rosenthal (G.), 49.
Rossi (C de), 161, 246.
Rousseaux (L), 548.
Rudloff (P.), 359.

S

Saenger (M.), 371.
Sagarra, 561.
Sajous (C.-E. de M.), 355.
Schech (P.), 462, 463.
Scheier (M.), 435, 551.
Schmidt (M.), 465.
Schwabach, 250.
Seifert (O.), 463.
Semon (Sir F.), 267, 505, 533, 594
Sendziak (J.), 91, 373.
Sérieux (P.), 251.
Serrano, 560.
Sevestre (A.), 485.
Shaw (C.-E.), 537.
Siebenman, 356.
Siethoff (Ten), 573.
Simoni (A. de.), 83, 160, 161.
Simonin (A.), 602
Simpson (W.-K.), 219, 455, 457.
Singer (A.), 327, 584.
Smith (E.), 376.
Smith (R.), 597.
Soca, 593.
Soupault, 383.
Spencer (W.-G.), 43.

Spicer (S.), 40.
Stevenson, 583.
Stufer, 379.
Suñe y Molist (L.), 366.
Sutcliff, 603.
Swain (H.-L.), 374, 461.
Symonds (C.-J.), 45.
Sympson (M.), 97.
Szenes (S.), 240.

T

Tailhefer (E.), 599.
Tansley (J.-O.), 225, 577, 578.
Taptas, 370.
Texier (V.), 18.
Theisen, 372.
Thomas (A.), 588.
Thome (A.), 42.
Thomson (St-Clair), 86.
Tilley (H.), 44.
Tournier (C.), 286.
Treitel, 555.
Trombetta, 175.

U

Urbantschitsch, 35, 586.

V

Vacher (L.), 1.
Vali (E.), 59.
Vescovi (de), 71.
Villaret, 69.
Viollet (P.), 474.
Vincent (H.), 482.
Vitalba, 92.
Vitrac, 600.
Vouzelle, 258.

W

Waggett, 43.
Wagner (H.-L.), 457, 461.
Wainwright, 95.
Wallace, 380.
Walther, 361.
Weglenski (W. de), 305.
Weil, 52, 57, 333, 334, 346.
Weiller, 491.
Williams (A.), 492.
Williams (W.), 45.
Winckler, 442.
Wingrave (W.), 40, 44.
Wright (G.-A.), 597.
Wright (J.), 226.

Y

Yearsley (M.), 539.
Yonge (E.-S.), 539.

Z

Zaalberg, 543, 568, 569.
Zimmermann, 464.
Zwaardemaker, 564
Zwillinger, 240, 448.

TABLE DES MÉMOIRES ORIGINAUX

Pages

Bar (L.). — Cas rares de polypes du larynx 109
Bernoud. — Dégénérescence kystique des deux cornets moyens. Kystes multiples à mucine. 302
Courtade (A.). — Contribution à l'étude des occlusions acquises et congénitales du conduit auditif. 11
Coville (M.) et Lombard (E.). — Otite moyenne suppurée chronique chez un tuberculeux. Abcès du cerveau. Trépanation par la voie mastoïdienne. 424
Druault (A.). — Sarcome du conduit auditif interne 113
Frankenberger (O.). — Contribution à l'explication de la toux pseudo-croupale. 23
Garel (J.). — Hémorrhagie sous-muqueuse des cordes vocales inférieures 281
Gouguenheim (A.) et Lombard (E.). — De l'électrolyse interstitielle cuprique dans l'ozène. 393
Gouguenheim (A.) et Lombard (E.). — Epithélioma du larynx. 512
Gradenigo (G.). — Sur la valeur de l'examen ophtalmoscopique pour le diagnostic des complications endo-crâniennes otitiques 525
Jacobson (A). — Etude expérimentale sur la douche et les lavages naso-pharyngiens 126
Koch (P.). — Faits cliniques. 215
Lannois (M.) et Tournier (C.). — Les lésions auriculaires sont une cause déterminante fréquente de l'agoraphobie . . . 286
Laurens (G.). — Note sur un cas d'abcès chronique du voile du palais. 197
Leduc (S.). — Traitement de la laryngite tuberculeuse par les aspiratoires laryngées. 430
Lermoyez (M.). — Un cas de chancre syphilitique de la cloison nasale à type pseudo-sarcomateux 517
Lombard (E.). — De l'emploi de la fraise et du tour électrique dans les interventions sur la mastoïde et le rocher. 209
Mahu (G.). — De la courbure automatique à distance des anses flexibles. Application à un serre-nœud pour ablation de queues de cornet 410

Pages

Photiadès et Gabrielidès. — Un cas de surdité avec troubles de l'équilibre et exophthalmie pulsatile à la suite d'une fracture de la base du crâne 146
Ponthière (de). — Paralysie faciale au cours d'une otite moyenne aiguë. Guérison. 120
Semon (Sir Felix). — Hans Wilhelm Meyer. 505
Texier (V.). — Sur un cas de rétrécissement brusque de la trachée. 18
Vacher (L.). — Contribution à l'étude de la syphilis nasale. . 1
Weglenski (W. de). — Exploration clinique de la tuberculose laryngée. 305

TABLE ALPHABÉTIQUE GÉNÉRALE

Oreille

Pages

Abcès cérébraux consécutifs aux otites suppurées, (Des) par **Jaboulay et Rivière** 68
Abcès cérébraux otitiques (Sur les), par **E. de Rossi** 161
Abcès du lobe temporo-sphénoïdal ouvert et drainé par le conduit auditif osseux, par **A Bronner** 258
Abcès cérébral à la suite d'otite grippale, par **Vouzelle** 258
Abcès cérébelleux otitique (Sur le diagnostic de l'), par **G. Gradenigo**, ... 259
Abcès cérébral, par **Dench**. 353
Abcès cérébral otique (Sur la technique de l'), par **G. Gradenigo** 368
Abcès mastoïdien de Bezold, compliqué d'un abcès extra-dural ; paralysie post-opératoire du même côté que la lésion ; guérison (Infection antro-tympanique avec), par **Ouston** 473
Abcès du cerveau consécutif à une suppuration auriculaire, par **P. Viollet**. 474
Abcès intra-dural consécutif à une otite moyenne suppurée droite, par **E. Delstanche** 541
Affections infectieuses suppuratives du cerveau et de la moelle ; méningite, abcès du cerveau. thrombose infectieuse des sinus, par **W. Macewen**. Traduction allemande de **P. Rudloff**. . 359
Affections de l'oreille moyenne (Traitement thyroïdien des), par **M. Yearsley** 339
Anatomie chirurgicale de la cavité tympanique (Contribution à l'), par **R. Lake**. 245
Anesthésie locale dans les maladies de l'oreille et des premières voies respiratoires. Observations cliniques sur l'eucaine, par **Gh. Ferreri**. 246
Anomalies persistantes du tympan (Sur les), par **A. Politzer** . 27
Audition chez les sourds-muets (Sur les anomalies de l'), par **V. Urbantschitsch** 35
Audition colorée ou vision chromatisée des paroles, par **de Vescovi**. 71
Audition des employés de chemins de fer (Examen de l'), par **E. de Rossi**. 246
Audition colorée (Sur un cas d'), par **A. Graefe**. 253

Pages

Audition colorée (Nouvelles remarques sur l'), par **W. S. Colman** 363
Audition colorée (Sur un cas à rattacher à ceux d'), par **Graefe** 364
Blessures de l'oreille par arme à feu et résistance de son squelette à la pénétration des projectiles, par **Rosati** 166
Carcinome de l'oreille (Coupes histologiques de), par **Vali** . . . 59
Carcinome épithélial de l'oreille moyenne, par **Broeckart** . . . 542
Carie du rocher. Antrectomie. Opération de Stacke-Zaufal, par **Hennebert** 542
Carie du temporal, par **Hicguet** 542
Carie du rocher, méningo-encéphalite suppurée, par **Buys** . . . 542
Carie avec cholestéatome du temporal gauche. Opération radicale. Mort à la suite d'un ancien abcès du cervelet, par **J. Gruber** 582
Cathétérisme de la trompe d'Eustache, par **M. Hovell** 538
Centre auditif cortical (Du), par **F. Alt** 362
Cholestéatome de l'oreille, par **Kuhn** 88
Cholestéatome de l'attique datant de 20 ans, simulant une affection mastoïdienne, par **A. Bronner** 254
Cholestéatome de l'oreille (Sur le), par **Moses** 319
Cholestéatome de l'attique et de l'antre, par **Alderton** 351
Complications cérébrales d'origine otique (Contribution à l'étude de l'étiologie des), par **G. Geronzi** 256
Complications endo-crâniennes otitiques (Sur la valeur de l'examen ophthalmoscopique pour le diagnostic des), par **G. Gradenigo** 525
Cornet acoustique nouveau, par **A. Politzer** 584
Corps étrangers de la caisse du tympan (Contribution à l'étude des), par **V. Grazzi** 172
Corps étranger de la caisse, par **Hopmann** 319
Corps étranger de l'oreille, tentatives d'extraction faites sur l'autre oreille, par **Walther** 361
Corps étranger de l'oreille, par **Gaudier** 539
Curettage de l'attique (Instruments pour le), par **Delie** 543
Déchirure du tympan provoquée par une forte détonation, par **Noquet** 548
Diplacousie (Un cas de), par **M. Breitung** 364
Empyème aigu double de l'apophyse mastoïde; dure-mère menacée. Opération bilatérale, par **T. Barr** 537
Epithélioma parmenteux lobulé en dégénérescence colloïde du lobule de l'oreille (Un cas d'), par **F. Coudray** et **G. Dubar** 247
Erignes courbes, par **Zaalberg** 543
Eruption herpétique du pavillon précédée de phénomènes nerveux considérables, par **Buys** 547
Escharres du tympan, par **F. Alt** 325
Exostoses développées au cours d'une suppuration chronique de de la caisse, obstruant le conduit auditif externe et guéries par une opération, par **Krepuska** 459
Fente de l'attique, par **A. Politzer** 329
Fraises et tour électriques dans les interventions sur la mastoïde et le rocher (De l'emploi des), par **E. Lombard** 209
Hallucinations de l'ouïe dans la démence sénile délirante (Quelques caractères des), par **P. Parisot** 73
Hystérie auriculaire, par **Boland** et **Cosemans** 543
Kéraotose auriculaire, par **E. del Rio** 361
Labyrinthe (Schéma des voies du), par **P. Bonnier** 587
Labyrinthe (Terminaisons centrales de la racine du), par **A. Thomas** 588

Pages

Lésions auriculaires comme cause déterminante fréquente de l'agoraphobie, par **M. Lannois** et **C. Tournier** 286
Maladie de Ménière (Sur la), par **ten Siethoff**. 573
Massage pneumatique vibratoire de la membrane du tympan dans le traitement de la surdité progressive, par **M. Breitung** 248
Mastoïdite de Bezold (Sur quelques cas de), par **G. Masini**. . . 172
Mastoïdite de Bezold avec double perforation, par **Mc Kernon.** 349
Mastoïdite aiguë (Etiologie de la), par **C. H. Burnett** 352
Myoclonus auriculaire (Sur le), par **G. Masini** 79
Néoplasies de l'oreille (Des), par **Kummel**. 70
Nerfs acoustiques (Affection aiguë des), par **Hammerschlag**. . 322
Occlusions acquises et congénitales du conduit auditif (Contribution à l'étude des), par **A. Courtade** 11
Occlusion d'une perforation tympanique obtenue par des cautérisations à l'acide trichloracétique, par **S. Szenes** 240
Opération radicale suivie de nystagmus, par **A. Singer** 327
Opération radicale de l'oreille (Neuf observations d'), par **W. P. Meyjes** 567
Opération mastoïdienne radicale (Deux cas d'), par **Zaalberg** . 568
Opérations mastoïdiennes (Bandages pour), par **Tansley**. . . . 577
Oreille moyenne et labyrinthe, par **F. Siebenmann** 356
Oreille humaine (De l'), par **G. Bruhl** 466
Oreille normale (Pyramide d'une), par **A. Politzer** 584
Organe auditif du pigeon à l'état normal et avec diverses lésions expérimentales (Effet de l'ablation des hémisphères, des lobes otitiques et du cervelet sur l'), par **G. Masini** 172
Organe auditif sain et malade (Influence des variations atmosphériques sur l') par **G. Masini**. 172
Organe de l'ouïe dans la leucémie (Des lésions des l'), par **Schwabach** 250
Ostéite mastoïdienne non otitique, par **Krepuska** . . . . . 239 et 446
Otite moyenne suppurée. Complications endo-crâniennes. Craniotomie exploratrice. Tubercule dans le pédoncule cérébral gauche, par **C. Poli** 67
Otite moyenne catarrhale chronique (Injections intra-tympaniques dans l'), par **A. de Simoni** 161
Otite moyenne suppurée avec complications endo-crâniennes, par **C. Poli** 165
Otite moyenne chronique sèche traitée chirurgicalement par l'évidement pétro-mastoïdien, par **A. Malherbe**. 256
Otite moyenne indolore à staphylocoques, par **H. Chatellier** . 366
Otite moyenne suppurée aiguë et septicémie hémorrhagique aiguë compliquant une scarlatine. Traitement par le sérum antistreptococcique. Guérison, par **H. Low**. 367
Otite moyenne suppurée chronique chez un tuberculeux. Abcès du cerveau. Trépanation par la voie mastoïdienne, par **M. Coville** et **E. Lombard** 424
Otites moyennes suppurées chroniques traitées par l'acide trichloracétique, par **Halasz** 445
Otites moyennes suppurées (Traitement des principales complications septiques des), par **A. Mignon** 466
Otite suppurée chronique avec mastoïdite latente terminée par une sinusite mortelle, par **Ch. Martin**. 474
Otites moyennes suppurées (Quelques complications incurables des), par **H. E. Jones** 538
Otite moyenne suppurée aiguë. Opération, par **A. Politzer** . . 584
Otologie (Généralités sur l'), par **W. Milligan** 535
Otologie dans ses rapports avec la médecine générale, par **C. J. Blake** 587

Pages

Otorrhées traitées par l'eau oxygénée, par **Buys** et **Labarre** . 248
Otorrhées (Mode d'action de l'eau oxygénée dans le traitement des), par **Buys**. 540
Ouverture des cavités de l'oreille moyenne, par **G. Gradenigo**. 255
Ouverture accidentelle d'un canal semi circulaire, par **C. J. Kipp** 351
Papillome du conduit auditif externe. Préparation microscopique, par **J. Gruber**. 542
Paralysie faciale au cours d'une otite moyenne aiguë. Guérison, par **de Ponthière** 120
Paralysies faciales dans les otites moyennes aiguës (Sur un mode de production peu commun des), par **A. Damieno**. . . 160
Parasites végétaux de l'oreille moyenne, par **L. Sune y Molist** 366
Perforations tympaniques épithélialisées (Occlusion des), par **C. Biehl** . . . . . 28 et 362
Perforations tympaniques (Sur l'occlusion artificielle des), par **A. de Simoni**. 160
Perforation osseuse rétro-auriculaire étendue fermée par une opération, par **J. Gruber**. 323
Périchondrite phlegmoneuse post-opératoire, par **A. Singer** . . 584
Périsinusites du sinus latéral (Absence de symptômes dans deux cas de), par **C. Poli**. . . . . 165 et 475
Pièces anatomiques, par **Hammerschlag**. 330
Plaie rare de la membrane du tympan, par **Berling**. 248
Pneumatocèle de la région mastoïdienne, par **M. Lannois**. . . 255
Pyémie d'origine otitique (Quelques cas de), par **Bojew** 474
Pyohémie septique d'origine otitique. Trépanation de l'antre et du sinus latéral. Ligature de la jugulaire. Mort, par **Villard** et **Rivière** 69
Pyohémie otitique par phlébite du sinus et de la jugulaire. Guérison sans intervention opératoire, par **Hennebert** et **Rousseaux**. 548
Sarcome du conduit auditif interne, par **A. Druault** 113
Sclérose auriculaire (Thyroïdine dans la), par **Guarnaccia**. . . 172
Société autrichienne d'otologie Comptes rendus . . . . 27, 322 et 581
Société hongroise d'oto-laryngologie. Comptes rendus. . 57, 230 et 436
Société oto-rhino-laryngologique de Madrid. Comptes rendus . . . . . 65, 330, 449 et 578
Société d'otologie de New-York. Compte rendu. 349
Société belge d'otologie, laryngologie et rhinologie. Compte rendu. 539
Sons musicaux (Influence sur notre écriture des), par **Urbantschitsch**. 586
Sourd (Soldat), par **C. Biehl** 329
Sourds muets (Peut-on appliquer le système auriculaire d'Urbantschitsch aux écoles de), par **G. Ferreri**. 162
Sourds-muets de Sienne (Notes oto-rhino-laryngologiques recueillies à l'Institut Royal des), par **V. Grazzi** 162
Sourds-muets (Les exercices méthodiques de l'ouïe à l'école des), par **Brunner** 254
Sourds-muets (Enfant né de parents), par **J. Gruber**. 324
Sourds-muets soumis aux exercices acoustiques (Excitation motrice chez les) par **E. M. Gellé**. 365
Subluxation de l'articulation du marteau et de l'enclume avec soudure anormale des extrémités de l'articulation. Coupes microscopiques, par **J. Gruber**. 325
Suppurations auriculaires avec fermeture consécutive des mâchoires, par **P. Avoledo**. 160
Suppurations anciennes de l'oreille traitées par l'évidement pétro-mastoïdien, par **P. Reynier**. 256

TABLE ALPHABÉTIQUE GÉNÉRALE

Pages

Suppurations chroniques de l'oreille (Traitement des), par **Pierce** 472
Surdi-mutité hystérique (Contribution à l'étude de la), par **Mingazzini** 71
Surdi-mutité des enfants en bas âge (Exercices acoustiques dans la), par **E. M. Gellé**. 253
Surdité avec troubles de l'équilibre et exophthalmie pulsatile à la suite d'une fracture de la base du crâne, par **Photiadès** et **Gabrielidès**. 146
Surdité verbale pure terminée par aphasie sensorielle, suivie d'autopsie (Un cas de), par **Déjernie** et **Sérieux** 251
Surdité due à l'influenza, par **C. Biehl** 329
Surdité chez un épileptique (Accès de), par **C. Féré**. 365
Temporal (Excision de l'écorce du), par **F. Alt**. 581
Tenseur réflexe du tympan (Sur le), par **Hammerschlag** . . . 46
Tétanos d'origine auriculaire, par **C. H. Burnett** 353
Thrombose isolée du bulbe supérieur de la jugulaire (Sur la), par **G. Gradenigo**. 164
Topographie crânio cérébrale de la région auriculo-mastoïdienne, par **L. Bonomo**. 246
Trépanation de la mastoïde dans un cas de mastoïdite, pas d'amélioration ; traitement consécutif par le sérum antistreptococcique suivi de guérison, par **K. Pringle**. 472
Troubles oculaires dans les affections de l'oreille (Contribution à l'étude des), par **G. Geronzi** 164
Tuberculose de l'oreille moyenne, par **Schwaba h**. 250
Tumeur maligne du cerveau née dans l'oreille m venne (Un cas de , par **Barr** et **Nicoll** 476
Tympanites aiguës (Sur l'anatomie des), par **Panzer**. 33
Vertige de Ménière (Traitement du), par **Gilles de la Tourette**. 472

Nez et Sin s

Abcès chronique de la voûte naso-pharyngienne (Un cas d'), par **Ardenne** 372
Abcès du sinus frontal droit, par **Knight**. 578
Adénoïdiens vrais et adénoïdiens lymphatiques, par **A. Courtade**. 476
Adénoïdiens (Les endocardites chez les), par **Huchard**. 477
Adénoïdites chez les adultes (Des), par **E. J. Moure** 375
Affections du nez et du pharynx (Contribution à l'étude des rapports entre le bégaiement et les), par **Biaggi**. 76
Affections des narines et des régions voisines, par **Peltesohn**. 77
Affections rares du plancher des fosses nasales (De quelques) par **Cassiani-Ingoni** 77
Affections du sinus frontal (Traitement chirurgical des), par **Golovine** 175
Affections nasales et oculaires (Relation entre les), par **Seifert**. 463
Anatomie pathologique de la muqueuse nasale hypertrophiée (Sur l'), par **L. Polyak**. 79
Anesthésique de Schleich, par **E. Mayer**, **D. B. Delavan**. et **Simpson** 457
Angiome du nez, par **Kuhn**. 88
Anses flexibles : application à un serre-nœud pour ablation de queues de cornets (De la courbure automatique à distance des), par **G. Mahu**. 410

Pages

Appareil pour appliquer la vaseline au nez, par **Berens**. . . . 224
Asthme nasal, par **Bobone**. 82
Canules coniques pour le sinus maxillaire, par **Guye** 576
Carcinome nasal, par **Kuhn** 88
Carie du sinus sphénoïdal (Pathologie de la), par **Schech**. . . 463
Chancre syphilitique de la cloison nasale à type pseudo sarcomateux, par **M. Lermoyez**. 517
Chirurgie du nez (Etude anatomique sur le développement des cavités nasales en rapport avec la), par **V. Nicolaï** 74
Collège des médecins de Barcelone. Compte rendu. 549
Cornets moyens. Kystes multiples à mucine (Dégénérescence kystique des deux), par **Bernoud** 302
Cornets (Contribution à la technique de l'hémostase nasale et de l'amputation des), par **Weil**. 346
Corps étranger du nez, par **Breitung**. 82
Corps étranger extrait du nez après 23 ans de séjour, par **Carruthers** 370
Coryza syphilitique de la première enfance, par **Carralero**. . . 330
Coryza hypertrophique, par **R. Forns**. 450
Déviations de la cloison, par **J. O. Tansley** et **R. L. Myles**. . . . . 225 et 578
Déviation de la cloison nasale (Traitement consécutif aux opérations de), par **M. Schmidt**. 465
Douches et lavages naso-pharyngiens (Etude expérimentales sur les), par **A. Jacobson**. 126
Dyspnée subjective due à la sécheresse de la muqueuse nasale et de la muqueuse pharyngée et laryngée, par **Saenger**. . . 371
Electrolyse pour le nez et le naso pharynx (Sur la valeur thérapeutique de l'), par **H. Hecht**. 79
Empyème du sinus maxillaire (sur la question de la guérison spontanée de l'), par **Sendziak**. 91
Empyèmes maxillaires rebelles (La résection des parois faciale et nasale du sinus maxillaire avec invagination de la muqueuse nasale dans la cavité du sinus pour la guérison des), par **Bœnninghaus** 92
Empyème du sinus frontal gauche. Opération tardive (Un cas d'), par **Trombetta**. 175
Empyème unilatéral de toutes les cavités nasales accessoires considérations sur le diagnostic et le traitement (Deux cas d'), par **Flatau** 177
Empyème de l'antre d'Highmore chez un enfant de trois semaines, par **A. Douglas**. 481
Empyème du sinus maxillaire, par **Knight** 578
Empyème de l'antre d'Highmore (Diagnostic de l') par **Stevenson** 588
Epistaxis (Traitement de l'), par **Le Marc Hadour** 476
Fibromes naso-pharyngiens opérés par un procédé rapide (Deux cas de), par **F. Egidi**. 167
Fibrôme nasal, par **R. C. Myles**. 578
Fracture du sinus maxillaire avec dépression de la paroi antérieure (Traitement de la), par **J. O. Roe**. 456
Fractures du nez (Traitement des), par **J. O. Roe**. 456
Furoncle de l'orifice nasal, par **Lenzmann**. 314
Hématome du septum (Contribution à l'étude de l') par **Masucci**. 87
Hémorrhagies nasales post opératoires (Sur les), par **Dionisio**. 167
Hémorrhagies nasales et naso-pharyngées (Eponge de Bernay dans les), par **Simpson**. 455

Pages

Hémorrhagies des voies aériennes supérieures dans la cirrhose du foie, par **R. Dreyfuss** 465
Hydrorrhée nasale, par **E. Cresswell Baber**. 43
Immunité naturelle (L'), par **H. L. Wagner** 461
Irrigation naso-pharyngienne, ses indications, son abus, ses dangers (De l'), par **Bourdette**. 470
Kystes de la muqueuse du sinus maxillaire (Les), par **Alexander** 174
Lupus, par **Edm. Meyer**. 550
Lympho-sarcome naso pharyngien, par **Pierre** 479
Microorganismes pathogènes existant dans les cavitée nasales saines et pouvoir atténuant de la muqueuse nasale par **Malato** 74
Myxomes du sinus maxillaire (Sur les), par **Gavello** 167
Nécrose syphilitique du vomer, par **L. Polyak** 239
Néoplasmes de la région rhino-pharyngienne (Etiologie des), par **Y. Arslan** 166
Névralgie du trijumeau guérie par l'ablation d'un cornet, par **W. G. Spencer** 43
Névrose nasales réflexes (Sur l'étiologie de quelques), par **W. P. Meyjes** 562
Obstruction nasale (Turbinectomie dans l'asthme et l') par **W. Downie**. 371
Occlusion congénitale de la fosse nasale droite, par **A. d'Aguanno** 81
Olfactomètre (Sur l'), par **Goldzweig**. 76
Ostéite formative, par **W. Williams**. 45
Ozène (Sur les microorganismes de l'), par de **Simoni** 83
Ozène (La serothérapie dans l'), par **Y. Arslan** 83
Ozène (La créosote dans l'), par **Gh. Ferreri** 84
Ozène (Sur le pouvoir curatif du sérum anti-diphtérique dans l'), par **G. Masini**. 85
Ozène (De l'), par **H. Hecht** 372
Ozène (De l'électrolyse interstitielle cuprique dans l'), par **A. Gouguenheim E. Lombard**. 393
Ozène traité par l'électrolyse interstitielle, par **Braat** 570
Papillome dur de la muqueuse du nez et du sinus frontal. Transformation carcinomateuse, par **L. Hellmann**. 176
Pli vestibulaire et accolement des ailes du nez, par **Guye** . . . 575
Pneumatocèle du sinus frontal, par **W. P. Meyjes** . . . 548 et 577
Polype nasal fibro-muqueuse, par **Demme** 46
Polypes naso-pharyngiens avec prolongement extra-crânien, extirpés rapidement sans résection osseuse (Gros), par **Isch-Wall** 88
Polypes du nez d'origine ethmoïdale par **Gh. Ferreri**. 168
Polypes du nez (Cellulite orbitaire consécutive à une opération de), par **T. J. Harris** 224
Polype hémorrhagique de la cloison, par **Zwillinger** 240
Polypes du nez (Diagnostic et traitement radical des), par **G. H. Mackenzie**. 373
Polypes du nez (Les), par **H. L. Swain** 374
Polype hémorrhagique de la cloison, par **Baumgarten** 439
Polype fibro-muqueux des fosses nasales chez un enfant de 5 ans et demi par **Labarre**. 549
Rhinite et angine pseudo-diphtériques contagieuses et dues à l'infection par le bacille de la septicemie des porcs, par **Y. Arslan** 85
Rhinites fétides, ozène et pseudo-ozène (Sur la cure radicale des), par **G. Masini** 168
Rhinite hypertrophique, par **A. Castex**. 371

Pages

Rhinite blennorrhagique (Un cas de), par **Gomez de la Mata**. 449
Rhinolithe (Un cas de pseudo), par **Ch. Delstanche**. 547
Rhinologie (Généralités sur la), par **G. Mc Donald**. 534
Rhinoplastie partielle (Contribution à l'étude de la), par **B. Piergili** 88
Rhinoplastie totale dans les destructions complètes du nez (Nouveau procédé de), par **Parlavecchio**. 89
Rhinoplastie (Nouveau procédé opératoire d'auto) par **P. Gradenigo** 90
Rhinorrhée purulente, caséiforme, due à un empyème du sinus maxillaire (Un cas de), par **Vitalba**. 92
Rhinoscopie antérieure sur des squelettes de races diverses (Examen des fosses nasales par la), par **Bergeat** 75
Rhinoscopie moyenne (Sur la), par **Dionisio** 167
Sarcomes du nez (Signification pronostique de certains), par **Martuscelli**. 168
Sarcome du sinus maxillaire droit s'étendant au cornet inférieur droit opéré par la résection temporaire de Langenbeck, par **L. Polyak**. 438
Sinusite frontale droite ; opération de Luc, par **Waggett**. . . 43
Sinusites (Sur la localisation des douleurs dans les) par **Weil**. 52
Sinusite frontale (Traitement opératoire de la), par **J. H. Bryan**. 461
Sinusite, par **Farlow**. 461
Sinusites aiguës de la face (Diagnostic et traitement à l'usage des non rhinologistes des), par **M. Lermoyez**. 479
Sinusites (De quelques manifestations orbitaires des), par de **Lapersonne**. 480
Sinusites et complications broncho-pulmonaires, par **A. Brindel** 480
Sinusites ethmoïdales (Traitement chirurgical des) par **Goris** et **Jauquet**. 545
Sinusite maxillaire double et appareil permanent pour le lavage de l'antre d'highmore, par **Crous** 549
Sinusites frontales (Etiologie et traitement des), par **W. Milligan** 589
Sinusite frontale à streptocoque, consécutive à un erysipèle. Mort par abcès cérébral et méningite, par **Ramond**. 589
Sonde nasale en aluminium, par **J. O. Tansley** 578
Sténoses nasales (Nouveau traitement des), par **Ch. Delstanche** 543
Suggestion hypnotique dans les affections nasales, par **Taptas**. 370
Suppurations de l'antre, par **J. Wright**. 226
Suppurations chroniques des sinus supérieurs du nez (Opération radicale dans les sécrétions et), par **Rœpke** 313
Suppurations du sinus frontal traitées par la méthode Ogston Luc en particulier, par **R. Etiévant** 470
Syphilis nasale (Contribution à l'étude de la), par **L. Vacher**. 1
Syphilis héréditaire tardive très grave (Un cas de) par **Sendziak** 373
Tuberculose primitive du nez, par **Saint Clair Thomson**. . . 86
Tuberculose nasale, par **Theisen** et **Moll**. . . . . 372 et 563
Tumeur vasculaire implantée sur le cartilage de la cloison, par **S. Spicer** 40
Tumeur ulcérée du toit naso-pharyngien, par **M. Hajek**. . . . 57
Tumeur naso-pharyngienne, par **E. Guillaume**. 87
Tumeur originaire du sinus maxillaire (Paralysie unilatérale des nerfs cérébraux produite par une), par **Mingazzini** et **Lombi** 173
Tumeur de la fosse nasale droite, par **L. Polyak**. 238

Pages

Ulcération menstruelle ethiménique, phagédénique du nez (Un cas d'), par **Macnaughton Jones** 86
Végétations adénoïdes (Curette et pinces pour l'ablation des), par **W. F. Chappell** 62
Végétations adénoïdes chez un enfant hémophilique (Hémorrhagie mortelle consécutive à l'ablation des) par **C. H. Knight** et **Kenefic** 62
Végétations adénoïdes et amygdales hypertrophiées chez l'enfant, par **E. Kopkins** 87
Végétations adénoïdes naso-pharyngiennes, par **Kuhn**. 88
Végétations adénoïdes (Anesthésie et ablation de), par **F. W. Hinkel** 459
Végétations adénoïdes (Récidives après l'ablation de), par **Bliss**. 459
Végétations adénoïdes (Traitement opératoire des) par **D. B. Delavan** 459
Végétations adénoïdes et cornage laryngien, par **H. L. Lack** . 477
Végétations adénoïdes et myxœdème, par **Hertoghe** 478
Végétations adénoïdes (Ablation des). par **Proben**. 479
Végétations adénoïdes de l'adulte (Remarque sur les), par **Delie** 547
Voies respiratoires inférieures et santé générale, par **Mulhall** . 460

Larynx et Trachée.

Abcès péri-trachéo-laryngiens chez les enfants (Contribution à la statistique des), par **F. Egidi**. 156
Abcès du vestibule du larynx. Ouverture au bistouri caché. Guérison, par **Delsaux**. 517
Académie de Médecine de New York. Comptes rendus de la section laryngo-rhinologique . . . . . 60, 218 et 577
Affection maligne du larynx (Expérience personnelle sur une), par **C. Fleming** 181
Anesthésiques administrés à travers une plaie trachéale, par **T. Annandale** 185
Aphonie toxique (Sur l'), par **E. Stuffer** 379
Aphonie atonique, par **Wallace** 380
Association des Laryngologistes et Otologistes de l'Allemagne de l'Ouest. Compte-rendu. 313
Association laryngologique américaine. Compte rendu du 20e congrès annuel et discours prononcé à l'ouverture, par **T. R. French**. 453
Association médicale britannique. Sections de Laryngologie, rhinologie et otologie. 532
Atrophie des dilatateurs de la glotte survenue au début d'une atrophie progressive, par **Gevaert** 540
Autoplastie pour perte de substance étendue de la trachée, par **König** 183
Autoscope de Kirstein, par **J. W. Gleitsmann** 455
Autoscopie et lémoscopie et sur la préférence à accorder au terme d'isthmia aux voies aériennes supérieures (Sur les dénominations d'), par **B. Fraenkel** 265
Cancer du larynx (Traitement du), par **J. Cisneros**. 230
Cancer du larynx guéri définitivement par l'extirpation de cet organe, par **Graf**. 270
Cancer du larynx opéré par la voie endo-laryngée, par **Jurasz**. 465
Cancer du larynx (Traitement endo-laryngé du), par **Fraenkel**. 488

Pages

Carcinome primitif de l'épiglotte (Traitement opératoire du), par **Harmer** 487
Carcinome larygien, par **Moll** 570
Cartilages du larynx : leur teneur en substance sèche, en graisse et leur cendre (Poids des), par **H. Bergeat** 261
Centre phonatoire d'Onodi (Recherches expérimentales sur le), par **Grabower** 263
Chant (Sur la valeur hygiénique du), par **Barth** 263
Congrès hispano portugais de chirurgie . . . . . 230 et 558
Corde vocale gauche dans la position cadavérique, par **C. J. Symonds** 45
Cordes vocales (Expériences sur la tension des), par **L. Réthi** . 263
Corde vocale après la section du récurrent (Quelle est la situation de la), par **Klemperer** 465
Cordite vocale inférieure hypertrophique (Observations de) par **Navratil** 232
Cordite vocale inférieure hypertrophique, par **L. Polyak** . . . 436
Cordite hémorrhagique, par **Morelli** 443
Cornage inspiratoire typique du larynx des nourrissons (Qu'est-ce que le soi-disant), par **G. Avellis** 464
Corps étranger des voies respiratoires enlevé chez un enfant de 4 ans, par **Noltenius** 185
Corps étranger du larynx, par **Delsaux** 541
Croup (Etiologie du pseudo), par **Zimmermann** 464
Croup (Quelques considérations sur l'intervention opératoire dans le), par **Sevestre** et **Bonnus** 485
Enrouement chez les chanteurs et les orateurs (Traitement de l'), par **Bottome** 227
Enrouement des chanteurs, par **Langmaid** 458
Epithelioma du larynx, par **A. Gouguenheim** et **E. Lombard** 512
Faits cliniques, par **P. Koch** 215
Hémiplégie laryngée gauche avec trouble dysphonique particulier (Deux cas d'), par **Prota** 159
Hémorrhagie sous-muqueuse des cordes vocales inférieures, par **J. Garel** 281
Hémorrhagies laryngées, par **V. Geyer** 484
Ictus laryngé, par **G. Campo** 578
Injections trachéales, par **C. Campbell** 182
Instrument pour relever l'épiglotte dans les opérations endo-laryngées, par **L. Réthi** 337
Intubation dans la diphtérie, par **W. K. Simpson** 219
Intubation dans les sténoses chroniques, par **D. B. Delavan** . 221
Intubation dans les sténoses aiguës, par **C. H. Knight** 222
Intubation du larynx comme opération de choix dans l'immense généralité des cas où on employait la trachéotomie, non seulement à l'hôpital, mais en ville, par **Llorente** 560
Kystes de l'épiglotte, par **R. C. Myles** 224
Kyste laryngien, par **J. Wright** 226
Kyste aérien intra laryngé, par **Cohen Tervaert** 572
Laryngite tuberculeuse, par **H Tilley** 44
Laryngite varicelleuse. Autopsie, par **Roger** et **Bayeux** . . . 380
Laryngite tuberculeuse traitée par les aspiratoires laryngées, par **S. Leduc** 430
Laryngite exsudative, par **Scheeh** 462
Laryngite des chanteurs (Traitement de la), par **H. Curtis** . . 538
Laryngite tuberculeuse (Traitement de la dysphagie dans la), par **E. S. Yonge** 539
Laryngite striduleuse (Etiologie de la), par **Erskine** 593

Pages

Laryngite striduleuse avec tirage permanent, par **Soca** 593
Laryngofissure (Modification apportée à la), par **Sagarra** . . . 561
Laryngologie et otologie : leurs progrès, par **P. Mc. Bride** . . 532
Laryngologie (Valeur comparée des recherches expérimentales et des recherches cliniques en(, par **Sir F. Semon** 533
Laryngologistes de l'Allemagne du Sud (Compte rendu de la 5e réunion des) 462
Laryngoscopie chez les enfants, par **Petersen** 46
Lémoscopie générale. Etude de l'inspection visuelle des grosses voies aériennes avec remarques sur le terme autoscopie (Bases d'une), par **A. Kirstein** 265
Lipome du larynx, par **F. W. Hinkel** 459
Miroir laryngoscopique (Nouveau procédé pour éviter la ternissure du), par **S. Calvo** 580
Muscles internes du larynx chez l'homme (Etude sur les), par **Edm. Meyer** 262
Myxome du larynx avec quelques considérations spéciales sur la genèse, le développement et la métamorphose des tumeurs (Un cas de gros), par **Masucci** 381
Nécrose partielle du cricoïde, due au séjour prolongé d'une sonde œsophagienne chez un malade opéré d'un cancer du larynx, par **Ch. Martin** 486
Néoplasmes trachéo-laryngés d'origine tuberculeuse, par **J. N. Mackenzie** 453
Nerfs sécréteurs des glandes muqueuses du larynx et de la trachée (Sur les), par **Kokin** 178
Nerfs laryngiens respiratoires, et phonatoires, par **Onodi** . . . 232
Nerf laryngé supérieur (Sur la motilité propre du), par **L. Rethi** 338
Occlusion de la glotte pendant la déglutition, par **Meltzer** . 180
Occlusion cicatricielle complète de la portion inférieure du larynx contre la trachée, par **Ebstein** 345
Oedème laryngé accompagnant des inflammations aiguës des voies respiratoires supérieures, par **C. C. Rice** 461
Pachydermie typique des deux cordes vocales, par **M. Hajek** . 53
Papillomes du larynx, par **A. Bronner** 44
Papillome laryngien (Complication grave survenue après l'ablation d'un), par **V. Grazzi** 158
Papillomes multiples ayant récidivé cinq fois, par **Navratil** . . 235
Papillomes laryngés multiples chez l'enfant traité par la trachéotomie, par **Railton** 486
Papillome de la corde vocale, par **Treitel** 555
Paralysie récurrentielle gauche et anévrysme de l'aorte perforant la paroi thoracique, par **J. W. Gleitsmann** 60
Paralysie laryngienne post opératoire dans le croup, par **G. Masini** 158
Paralysie hystérique des cordes vocales simulant la sclérose en plaques (Sur une forme spéciale de), par **P. Masucci** 159
Paralysie de la corde vocale consécutive à l'extirpation d'un goître, par **Navratil** 236
Paralysies laryngées chez les tabétiques, par **Déjerine** 272
Paralysie complète du récurrent gauche, par **A. Kirstein** . . . 434
Paralysie récurrentielle chez un enfant de 5 ans, par **Baumgarten** 439
Paralysie des crico-aryténoïdiens postérieurs (Sur l'étude de la), par **Kuttner et Katzenstein** 556
Paralysie des adducteurs de la glotte (Valeur diagnostique de la), par **Sir F. Semon** 594

Pages

Parésie des cordes vocales (Emploi du diapason pour développer la voix et guérir la), par **Malioutine** 265
Perforation avec conservation de la phonation chez un nouveau-né, par **Onodi** 231
Phonétique expérimentale (Méthodes et nouvelles théories de), par **Zwaardemaker**. 564
Photographie des flammes manométriques (Voyelles étudiées par la), par **Marage**. 179
Photographies Rœntgen, par **Burger**. 564
Phtisie laryngée (Traitement climatérique de la) par **W. F. Chappell** 454
Phymatose laryngo-épiglottique guérie depuis 2 ans, par **Delsaux** 541
Polypes du larynx (Cas rares de), par **L. Bar**. 199
Polype tuberculeux de la corde vocale, par **Koschier**. 336
Prolapsus du sinus de Morgagni, par **Koschier**. 181
Raucité et maux de gorge guéris par des exercices d'élocution, par **Zaalberg** 569
Rayons X (Emploi des), par **Macintyre**. 453
Rayons X pour la physiologie du chant (Emploi des), par **Scheier** 551
Rayons X au service des laryngologistes, par **Rosenberg**. . . 552
Rétrécissement brusque de la trachée (Sur un cas de), par **V. Texier** 18
Rupture de la trachée; autopsie (Un cas de), par **Alcock**. . . 183
Sarcome laryngien, par **Koschier** 337
Sarcome du repli ary-épiglottique, par **Reintjes** 566
Sérothérapies (Les), par **Landouzy**. 355
Société Laryngologique de Londres. Comptes-rendus. 39
Société berlinoise de Laryngologie. Comptes-rendus . . . 46, 433 et 550
Société Viennoise de Laryngologie. Comptes-rendus . . . . . 52 et 333
Société Italienne de Laryngologie, otologie et rhinologie (3e congrès biennal de la), Compte-rendu, par **G. Gradenigo**. . . . 154
Société néerlandaise de Laryngologie, rhinologie et otologie. Compte-rendu 562
Spasme clonique du larynx, par **L. Lack**. 45
Spasme des tenseurs des cordes vocales, par **E. Rhodes** . . . 458
Spasmes de la glotte, mortels à la première attaque survenus dans la même famille (Deux cas de), par **Hunter**. 592
Sténoses laryngo trachéales chroniques (Traitement des), par **Damieno** 155
Sténoses laryngées chez les enfants traitées par le tubage et la trachéotomie (traitement des), par **Egidi**. 157
Sténose laryngée grave par paralysie complète du récurrent gauche avec introflexion de la région aryténoïdienne, par **Dionisio** 270
Sténoses chroniques du larynx (Un premier cas de guérison par un mode de traitement des), par **Corradi**. 271
Sténose des voies aériennes, par **Neuenborn**. 316
Sténose des voies aériennes supérieures d'origine primitive, par **Kronenberg** 317
Sténose laryngée tuberculeuse presque complète traitée par voie endo-laryngée, par **L. Bayer** 541
Sténoses laryngées congénitales, par **Pel** et **O'Dwyer** . . 575 et 593
Stridence congénitale du larynx, par **L. Lack** 41
Syphilis du larynx, par **Kuttner**. 50
Syphilis tertiaire du larynx (Sur quelques troubles fonctionnels dans la), par **G. Masini** 158
Syphilis laryngée gommeuse, par **Polyak**. 237

Pages

Tamponnement de la trachée par une glande caséeuse, par **Longbotham** 487
Thyrotomie (Sur la question de l'opération radicale dans les tumeurs malignes du larynx ; étude particulière de la), par **Sir F. Semon**. 267
Thyrotomie dans la tuberculose laryngée, par **Goris** 540
Toux pseudo-croupale (Contribution à l'explication de la) par **Frankenberger**. 23
Trachéotomie sans anesthésie générale avec anesthésie locale, **B. Fraenkel** 51
Trachéotomie dans la périchondrite tuberculeuse, par **Navratil**. 236
Traité de Laryngologie et Rhinologie, de P. Heymann 355
Tubage laryngé (Possibilité de traiter les vomissements incœrcibles par le), par **C. L. Greene**. 273
Tubage du larynx, par **Bayeux** 484
Tubage momentané de la glotte dans le croup, par **Poulet** . . 485
Tuberculose laryngée, par **Ebstein**. 56
Tuberculose primitive des voies respiratoires, par **Myles** . . . 61
Tuberculose laryngée (Exploration clinique de la), par **W. de Weglenski**. 305
Tuberculose laryngée traitée par les injections sous-muqueuses de gaïacol, pa. **J. Douglas** 381
Tumeurs malignes du larynx, par **Potter** et **Symonds** . . . 44 et 45
Tumeurs de la trachée (Contribution à l'étude des), par **Koschier**. 184
Tumeur de l'orifice laryngien opérée par la laryngo-fissure, par **Hopmann** 318
Tumeur de la paroi laryngée droite, par **Chiari**. 344
Tumeur épineuse du larynx, par **Marchiafava**. 381
Tumeur sarcomateuse de la trachée ; dégénérescence sarcomateuse de l'amygdale, par **Ch. Lévi**. 488
Ulcération tuberculeuse du larynx, du naso-pharynx et du tympan, par **W. C. Phillips**. 223
Voix de poitrine et de tête (Position des cordes vocales dans les), par **J. Horne**. 39
Voix imitant divers instruments, par **B. Fraenkel** 433

Bouche et pharynx.

Abcès chronique du voile du palais (Note sur un cas d'), par **G. Laurens** 197
Adénome du voile du palais, par **Escat**. 102
Amygdale contenant le cartilage sub-pharyngien (Coupes d'), par **W. Wingrave** 44
Amygdales (Sur le morcellement des), par **Ajello**. 154
Amygdales pharyngées (Examen direct et traitement de la partie supérieure des plis salpingo-pharyngiens et de la région de), par **W. Lindt** 374
Amygdale (Présence constante du pneumocoque à la surface de l'), par **F. Bezançon** et **Griffon** 482
Amygdale (Un cas de dégénérescence kystique de l'), par **Buys** et **Labarre** 543
Amygdalite suivie de pyohémie rapidement mortelle, par **Wainwright**. 95
Anévrysme pharyngien, par **J O Tansley** 578

Pages
Angines (Tétragène dans les), par **E. Apert** 94
Angines et rhinite pseudo-membraneuse contagieuse due au bacille de la septicémie des porcs (Cinq nouveaux cas d'), par **Y. Arslan** 155
Angine diphtéroïde (Sur une forme particulière d') par **H. Vincent** 482
Angiome des gencives, par **R. Le Fort** 590
Angionévrose de la langue par cautérisation du tympan, par **R. Lewis** 97
Anomalies de l'artère pharyngée ascendante (Deux cas d'), par **Cohen Tervaert** 573
Bégaiement complexe avec spasme pharyngo-œsophagien, par **L. Jacquet** 482
Brulure du pharynx, par **Alexander** 553
Cancer de l'amygdale, par **Mac Burney** 96
Cancer du pharynx (Extirpation du), par **Krönlein** 103
Carcinome pharyngien gauche, par **B. Fraenkel** 435
Corps étranger (dent) dans le nez, par **W. P. Meyjes** 567
Diaphragme membraneux congénital du pharynx nasal chez une jeune fille de 16 ans, par **L. Bayer** 541
Eléphantiasis des lèvres, par **Winckler** 442
Epithélioma de l'amygdale, par **W. Gruyer** 95
Epithélioma de la lèvre inférieure traité et guéri par le procédé de Cerny et Trumecek, par **Jeanbrau** 481
Epithélioma du pharynx, par **E. E. Shaw** 537
Frèvre aphteuse chez l'homme, avec terminaison fatale par leucémie aiguë (Etude bactériologique d'un cas de) par **Bussenius** 103
Fistules latérales consécutives à l'urano-staphylorraphie, par **Ehrmann** 100
Glossite superficielle chronique disséquante (Un cas de), par **M. Sympson** 97
Hypertrophie papillaire de l'amygdale, par **Waggett** 41
Hypertrophie de l'amygdale linguale (Contribution à l'), par **Ricci** 97
Kyste de la voûte palatine et de la fosse nasale droite, par **Myles** 226
Langue (Mobilité extrême de la), par **Y. Arslan** 96
Langue (Un nouveau cas de motilité extraordinaire de la), par **Gh. Ferreri** 158
Langue amputée totalement par la voie transhyoïdienne, par **Oullier** 360
Langue (Extirpation totale de la), par **Mas** 558
Langue (Extirpation partielle de la), par **Serrano** 560
Lèpre de la lèvre, par **H. L. Wagner** 457
Leucoplasie linguale et épithélioma, par **Pilliet** 379
Lymphangiôme caverneux de la paroi pharyngée postérieure, par **Weil** . . . . . 57 et 333
Maladies de la bouche, des maxillaires et du nez (Clinique des), par **L. Brandt** 359
Membranes amygdaliennes (Fausses), par **S. Spicer** 40
Millet du palais et origine de certaines pseudo-ulcérations de la voûte palatine chez le nouveau-né, par **Fieux** 99
Mutisme hystérique, pa. **Fazio** 104
Mycosis bucco-pharyngien étendu occupant l'amygdale buccale et linguale, par **Berens** 60
Oedème de la surface supérieure du voile palatin (Cas unique d'), par **T. Reardon** 590

Pages

Ostéotomie verticale de l'os hyoïde et pharyngotomie transhyoïdienne de Vallas, par **R. Etiévant** 100
Palais osseux en tant que partie essentielle de l'appareil résonnateur chez les chanteurs (Importance de la configuration du), par **Malioutine** 449
Papillomes de l'amygdale, par **W. Wingrave** 40
Papillomes pharyngiens et laryngiens. (Nature tuberculeuse des derniers), par **R. Forns** 67
Papillomes multiples du palais et du larynx (Un cas de), par **Freudwiler** 102
Papillome de l'amygdale et polype des choanes, par **Reintjes** . 566
Paralysie du voile du palais due à des tumeurs lymphatiques situées de chaque côté de la cloison nasale (Troubles de la parole causés par une), par **Pegler** 39
Paralysie bulbaire (Un cas de), par **Baumgarten** 58
Pertes de substance étendues de la voûte palatine, en particulier des pertes de substance antéro postérieures (Sur un procédé de restauration des), par **Delorme** 100
Pharyngite chronique hyperplasique (Traitement chirurgical de la), par **Faraci** 157
Réflexe pharyngien (Pouvoir hystéroclasie du), par **Clozier** . . 378
Sarcome de la langue, par **G. Marion** 591
Société Physico Médicale de Moscou 449
Stomatite distincte et spécifique, dite stomatite diphtéroïde (De la non existence d'une), par **Mongour** 481
Syphilis de l'amygdale linguale (Contribution à l'étude des manifestations de la), par **Ricci** 98
Syphilis de l'arrière gorge aux trois périodes (De la dysphagie douloureuse prolongée dans le diagnostic de la), par **P. Jourdanet** et **J. Garel** . . . . . 471 et 483
Toux causée par le gonflement de l'amygdale linguale par **B. Robinson** 455
Tuberculose de la muqueuse buccale, par **Lenzmann** 315
Tumeur de l'amygdale, par **Flatau** 48
Tumeurs mixtes du voile du palais, par **P. Berger** 101
Tumeur mixte du voile du palais, par **Mauclaire** et **Durrieux**. 379
Tumeur érectile de la langue guérie spontanément, par **P. de Molènes** 483
Ulcération symétrique des amygdales avec perforation de la cloison, par **A. Thome** 42
Ulcérations pharyngo-buccales, par **Botella** 65
Ulcérations étendues de la bouche, du pharynx et du larynx, par **Weil** 334
Ulcérations de la voûte palatine, par **Baumgarten** . . . . . 58 et 438
Vaisseaux pulsatiles dans le pharynx (Grands), par **B. Kelly** . 591
Voile du palais (Adhérences syphilitiques du), par **J. Rosenthal** 49

Œsophage. — Corps thyroïde. — Varia.

Abcès rétro œsophagien, par **C. Griffith** 598
Affections des voies respiratoires supérieures traitées par l'extrait aqueux de capsules surrénales par **Swain** 461
Anévrisme du tronc brachio-céphalique, par **Morestin** 494
Annuaire et encyclopédie analytique de médecine pratique, par **C. E. de M. Sajous** 335

Pages
Antitoxines (Vérification des) 187
Bronchoscopie directe et œsophagoscopie, par **Killian** et **Kirstein** 464
Calcul bronchial, par **Morelli** 444
Cancer de l'œsophage, présence d'un mezoazygos circonscrivant un cul-de-sac pleural, par **Pr. Merklen** et **Chifoliau**. . . . 382
Cancer de l'œsophage généralisé avec gros nodule épithélioma-teux de la peau secondaire, par **Ch. Lévi**. 382
Chlorose thyroïdienne (La), par **Capitan** 383
Coqueluche (Diagnostic précoce de la), par **H. L. Wagner**. . . 457
Corps étranger (pièce de monnaie) ayant séjourné deux mois dans l'œsophage d'un enfant, par **E. King** 185
Corps étranger de l'œsophage déterminant une tachycardie, par **Lehman**. 186
Corps étranger enclavé dans les voies aériennes pendant 19 ans ; opération, extraction, guérison, par **J. L. Bulnh** et **R. Lake** 186
Corps étrangers de l'œsophage, par **Kawenicki**. 596
Dilatations par compression de l'œsophage, par **Butlin**. 42
Diphthérie à Londres (Augmentation de la). 188
Diphthérie transmise par des individus d'apparence saine, par **Fullerton** et **A. Williams** 492
Diphthérie larvée au cours des épidémies (De la), par **J. Simonin** et **F. Benoit** 602
Diphthérie (Sérum alcalin comme moyen de culture pour le diagnostic bactériologique de la), par **Cobbert** 603
Diphthérie (La vitalité du bacille de la), par **Mac A. Gregor** . 603
Diverticules profonds de l'œsophage (Diagnostic des), par **Reitzenstein** 596
Diverticule de l'œsophage par **A. Wright** et **R. Smith** 597
Diverticule de l'œsophage (Deuxième cas d'extirpation d'un), par **Butlin**. 597
Epilhélioma branchiogène du cou et épithélioma aberrant de la thyroïde, par **P. Berger**. 190
Fistule parotidienne (Un cas de), par **Bolt**. 576
Glandes parathyroïdiennes (De la nature des), par **Christiani** et **Ferrari** 190
Glande thyroïde (Inflammation chronique primitive cancériforme de la), par **Tailhefer**. 599
Glandule thyroïdienne de la base de la langue, par **Reintjes**. . 565
Gomme de l'isthme de la glande thyroïde, ulcération œdème laryngien, laryngo-trachéotomie, guérison (Un cas de), par **B. Clarke**. 188
Goitres (Enucléation massive des), par **A. Poncet** 188
Goitre traité par une opération et certains accidents pouvant suivre l'intervention (Quatre cas de), par **Rodocanachi**. . . 189
Goitre exophthalmique (Sur la résection totale du grand sympathique cervical dans le), par **J. L. Faure**. 189
Goitre exophthalmique (Traitement chirurgical du), par **Jonesco** et **Doyen** 190
Goitre d'origine infectieuse, par **P. Guéniot**. 383
Goitre exophthalmique (Les traitements modernes du), par **Raugé**. 490
Goitre exophthalmique (La médication thyroïdienne dans le traitement du), par **Weiller**. 491
Goitre épidémique (Symptomatologie et traitement du), par **Ferrier** 601
Goitre exophthalmique (Traitement du), par **Glantenay**. . . . 601
Hydroparotidite intermittente, par **P. Claisse** 490

Pages

Hypertrophie du thymus chez un enfant de 2 mois 1/2. Mort en 3 jours au milieu d'accidents dyspnéiques, par **Rabé** 384
Kyste de la bourse muqueuse pré-hyoïdienne, par **Zwillinger**. 448
Kystes hydatiques du corps thyroïde, par **Vitrac** 600
Lunettes protectrices, par **W. P. Meyjès** 568
Maladie de Basedow. Examen histologique du corps thyroïde et du thymus, par **Soupault** 383
Maladie de Graves à marche rapide (Un cas de), par **Sutcliff**. . 603
Muscles de la nuque (Des effets de la section des), par **G. Masini** 493
Ossification du ligament stylo hyoïdien (Sur l'), par **Scheier** . 435
Parotidite double survenue à la suite d'une application cutanée de teinture d'iode, par **Rénon et Follet** 490
Plastique de l'œsophage, du pharynx et du larynx, par **Gluck**. 553
Sarcome plongeant du corps thyroïde, envahissement de la trachée ; végétations intra trachéales. Mort par infection pleuro-pulmonaire double, par **Rabé**. 384
Tumeur du cou (Grosse), par **B. Douglass** 41

Variétés

Hans Wilhelm Meyer (Discours prononcé à l'inauguration du monument élevé à), par **Sir F. Semon** 505
Le Jubilé des Annales. 616

Indications bibliographiques.

Oreille, 606.
Nez et sinus, 107, 274.
Larynx et trachée, 105, 385.
Pharynx et varia, 385, 494, 604.

SAINT-AMAND (CHER). — IMPRIMERIE DESTENAY, BUSSIÈRE FRÈRES.

41C1404

~~41~~ 13
~~536~~

41C1404